第33回 日本耳科学会
総会・学術講演会　プログラム

The 33rd Annual Meeting of the Japan Otological Society

会　期　2023年 11月 1日（水）～ 11月 4日（土）

会　場　Gメッセ群馬

会　長　池園哲郎（埼玉医科大学耳鼻咽喉科）

JAPAN OTOLOGICAL SOCIETY OTOL JPN

http://www.otology.gr.jp/

一般社団法人日本耳科学会

Hear now. And always

コクレアは、人々が何を必要としているかを考えて技術革新に努めています。
それは、グレアム・クラーク教授が自身の父親が難聴で苦労する姿をきっかけに、
世界初のマルチチャンネル人工内耳の開発を始めた時から受け継がれています。

そのため、私たちの製品・サービス・サポートは常に進化・向上し続けています。
コクレアは人工聴覚器のリーディングカンパニーとして、
より良い聴こえと革新的な最先端技術を提供するために
最大限の企業努力を図って参ります。

www.cochlear.com

難聴の治療については、医療従事者にご相談ください。聴こえや結果は装用者によって異なりますので、医療従事者が装用結果に影響を及ぼす可能性のある要因についてアドバイスします。使用については必ず取扱説明書をお読みください。国によっては販売されていない製品があります。お近くのコクレアの担当者に連絡して製品情報を確認してください。

Cochlear、コクレア、「Hear now. And always」、楕円形のロゴ、および、® または ™ の記号の付されたマークは、別段の記載がない限り、Cochlear Limitedの商標または登録商標です。
©Cochlear Limited 2020. Japanese translation of D1772999 V1 2020-08

Cochlear®
Hear now. And always

RONDO®3

コイルー体型 ワイヤレス充電対応
メドエルオーディオプロセッサ RONDO3

スマートフォンをリモコン代わりに
アプリと連携し使用状況やバッテリー残量の確認、きこえの設定の変更などが行えます。

自動音声マネージメント

指向性マイクロフォンや３種類の雑音抑制機能、そしてアダプティブ・インテリジェンスにより、様々な環境に対応した設定ができます。

簡単操作

手間のかかるケーブルや電池の交換は不要。付属のワイヤレス充電器に置くだけで充電でき、フル充電で 1 日お過ごしいただけます。

コネクティビティ

AudioLink（接続機能）を用いると、ハンズフリー通話やリモートマイクとしての使用、さらにテレビやモバイル端末などからの音声ストリーミングが可能です。

高い互換性
すべてのメドエル製人工内耳インプラントに対応しています。

コスト節約
使い捨て電池の購入や交換が不要なため、経済的・時間的コストを節約できます。

寝ている間に充電完了
2.5 時間から 4 時間の充電で朝から晩まで使用できます。※連続使用可能時間には個人差があります。

優れた聴力性能を備えた
RONDO3は、毎日、一日中、
きこえを提供します

サイズ



快適装用
耳にかける必要がないので、メガネやマスクも同時に装用できます。

安心の耐水性能
防水機能※によりうっかり水をこぼしても水しぶきがかかっても安心です。
※IP68（水深 4m で最長 2 時間）

好みで選ぶデザインカバー
多彩なデザインカバーにより、気分に合わせて付け替え可能です。

販売名：メドエルオーディオプロセッサRONDO　医療機器承認番号：23000BZI00022000

選任製造販売
MED-EL

メドエルジャパン株式会社
〒101-0062 東京都千代田区神田駿河台2-1-20 お茶の水ユニオンビル5階
TEL：03-5283-7266（代表） FAX：03-5283-7265
http://www.medel.com/jp/

Thinking ahead. Focused on life.

MORITA

3D Accuitomo

80μmスライス実現3DCT高精細

高空間分解能（2.0 LP/mm以上）
小照射野撮影のための自動位置づけ機能
単純撮影モードを搭載
単純撮影からCT撮影へ、簡単移行

術中CBCT撮影 × 高精細画像

3D Accuitomo M

手術室に搬入し、撮影できる高精細CBCT装置

販売名：頭部用X線CT診断装置 3D Accuitomo　一般的名称：アーム型X線CT診断装置　機器の分類：管理医療機器（クラスⅡ）特定保守管理医療機器　認証番号：21500BZZ00390000
販売名：アーム型X線CT診断装置 3D Accuitomo M　一般的名称：アーム型X線CT診断装置　機器の分類：管理医療機器（クラスⅡ）特定保守管理医療機器　認証番号：225ACBZX00081000
製造販売　**株式会社モリタ製作所**　京都府京都市伏見区東浜南町680番地　〒612-8533　TEL 075-611-2141
販売　**株式会社モリタ製作所**　医療機器部　京都府京都市伏見区東浜南町680番地　〒612-8533　TEL 075-605-2323　FAX 075-605-2355
株式会社モリタ製作所　営業所：東京、大阪、埼玉、愛知、福岡　海外拠点：フランクフルト、ロサンゼルス、シンガポール、ジャカルタ

www.jmorita-mfg.co.jp　e-mail：jm-med@jmorita-mfg.co.jp

処方箋医薬品注）

鼓膜穿孔治療剤

薬価基準収載

リティンパ®耳科用250μgセット

トラフェルミン（遺伝子組換え）製剤

Retympa®

注）注意-医師等の処方箋により使用すること



ウィルソン病治療剤（銅吸収阻害剤）・低亜鉛血症治療剤

薬価基準収載

ノベルジン®錠25mg・50mg

酢酸亜鉛水和物製剤 NOBELZIN® Tablets 25mg・50mg

薬価基準収載

ノベルジン®顆粒5%　新発売

酢酸亜鉛水和物製剤 NOBELZIN® Granules 5%

劇薬、処方箋医薬品注）　注）注意－医師等の処方箋により使用すること　®ノーベルファーマ株式会社 登録商標

※「効能又は効果」、「用法及び用量」、「禁忌を含む注意事項等情報」については、電子添文をご参照ください。

Nobelpharma

製造販売元
ノーベルファーマ株式会社
東京都中央区新川1-17-24

［文献請求先・製品情報・販売情報提供活動等に関するお問い合わせ先］
ノーベルファーマ株式会社　カスタマーセンター
フリーダイヤル：0120-003-140

2023年2月作成

第 33 回日本耳科学会総会・学術講演会　会長挨拶

池園　哲郎

埼玉医科大学　耳鼻咽喉科学教室

はじめに

このたび,「第 33 回日本耳科学会総会・学術講演会」を 2023 年 11 月 1 日（水）～ 4 日（土）の会期で，高崎市で開催させて頂くことになりました．日本耳鼻咽喉科頭頸部外科学会の関連学会では最大規模である，この伝統ある本学会を担当させていただくことは，大変光栄であるとともに身の引き締まる思いであります．

本学会は日本臨床耳科学会と日本基礎耳科学会が合併し，1991 年 9 月 1 日に発足しました．1992 年 2 月に埼玉医科大学総合医療センター耳鼻咽喉科・川端五十鈴教授のもとに開催された日本耳科学会基礎学会，2003 年 10 月に恩師日本医科大学耳鼻咽喉科・八木聰明教授が第 13 回日本耳科学会を開催して以来 20 年ぶりに本学会を主催させていただきます．

「臨床の第一線で活躍する医師から最先端の研究者まで，幅広い情報を発信する学会」をコンセプトに，臨床・研究最前線のテーマを取り上げました．学会のテーマは「扉を開く」です．リモート参加を余儀なくされたここ数年の経験から，現地で語り合うことで道は開かれ，そして臨床の難題を解決し，共同研究に結びつくと，改めて実感しました．本学会が皆様にとりまして「新しい扉を開く集い」となるよう願いを込めたテーマです．

会場は, 群馬県高崎市に 2020 年 6 月に開所された「G メッセ群馬（群馬コンベンションセンター）」で，当大学からは北に 50 km 程のところに位置しております．高崎と埼玉医科大学病院は，八高線という風光明媚な里山を走る路線で直結しており，当科にも多くの患者さんが群馬から来院されています．本学会を開催する上で，充分な広さの確保と交通の利便性を考慮し，2 本の新幹線が乗り入れる JR 高崎駅から徒歩圏内である本施設を選択いたしました．講演会場，機器展示会場，懇親会などすべて上下の移動で網羅できます．

学会プログラムのご紹介

1．特別講演

国立研究開発法人理化学研究所の計算科学研究センター長･松岡聡先生をお迎えします．先生は，スーパーコンピュータ「富岳」を世界一の地位に押し上げた立役者として知られています．富岳は多くの分野で活用されており，例えば，皆さんが報道でよく目にする新型コロナウイルスの「飛沫･エアロゾル拡散モデルシミュレーション」もその業績の一つです．世界的にも高く評価され 2021 年のゴードン・ベル賞 COVID-19 研究特別賞を受賞しています．先生の講演では，飛沫拡散モデルの理論的背景だけでなく，自動車の空力特性とデザイン性を同時に満たす計算技術や，創薬分野では化合物を計算上で作成し，さらにスクリーニングする技術など，様々な新規技術についてもお話しいただく予定です．この講演は，無限の可能性を紡ぎ出す「新たな扉」を開く力を持つ松岡聡先生の知識と洞察に触れ，未来を形成する鍵となるインスピレーションを得るための特別な機会となると期待しています．

2. 海外招待講演・国際セッション

学会の国際化が叫ばれておりますが，今回の４つの英語セッションでは，より理解を深めるため同一のテーマのシンポジウム，教育セミナーと続けて行ういわゆる「連動企画」に致しました．大規模な vestibular schwannoma データベースで世界的に知られるデンマークの Per Caye-Thomasen 先生の招待講演とそれに引き続くシンポジウムでは，VS の経過観察と手術･放射線治療，人工内耳，脳幹インプラントと NF2 に関する一連のテーマを扱います．カナダの Issam Saliba 先生は，メニエール病に対する新規治療術式 Endolymphatic Duct Blockage を開発し，その奏効率の高さから注目を集めて EU 地域では臨床試験が複数行われています．連動するシンポジウムでは，メニエール病，外リンパ瘻，上半規管裂隙症候群に対する手術治療を取り上げます．

シンポジウム「先天性外耳道閉鎖症・小耳症に対する治療戦略について」に続けてアジアパシフィックセッションを行い，日本，マレーシア，タイ，韓国から小耳症手術，骨導・軟骨伝導補聴器，外耳道形成術，人工聴覚器の治療戦略についてご講演いただきます．

昨年，我が国で国際学会が開催された TEES については，教育セミナー「TEES ～今振り返る初心者だった頃の私のオペ」で経験豊かな専門家が貴重な経験を共有します．そして同様のテーマで国際的視点から TEES を語り合う日韓台セッションを行います．

3. 臨床最前線パネルディスカッション（聴取者参加型）

本学会のコンセプトは「臨床の第一線で活躍する医師からの情報発信」，common disease である中耳炎・外耳炎をメインに取り扱います．この疾患の診断は奥が深く，多くの先生が治療法に悩む場面があると思われます．また新しい治療や疾患概念も誕生しております．「この鼓膜所見，あなたの診断は？」「外耳炎の治療から耳・鼓室・術前術後処置まで」の２つの企画では多数の写真，動画を使用し，入念な事前準備が行われています．耳鼻咽喉科医師のみならず，皮膚科ドクターの演者からも様々なアドバイスを頂きます．

4. パネルディスカッション

耳科手術の真骨頂である「進展型の真珠腫性中耳炎」と「外耳道癌」を取り上げました．日常診療で常にその対応を議論する疾患で，外科的治療だけでなく，集学的アプローチを取り扱います．

5. 耳科・鼻科ジョイントセミナー

「全身から診る耳・鼻の好酸球性炎症」というテーマで，耳科，鼻科それぞれの立場から講演頂きます．耳鼻咽喉科医が関わる全身疾患は多く，今回は難治例も少なくない好酸球性疾患に焦点をあてました．専門分野が異なるため，耳科学会ではなかなか聞けない鼻科学の最先端情報も紹介いただきます．

6. 臨床研究，新規技術開発セッション

臨床研究とその実用化に関連して，パネルディスカッション，教育セミナー，ブースセミナーを企画いたしました．「中耳内耳診断治療新規技術開発」「臨床研究立案セミナー個別相談」「あなたのアイデア実用化 臨床研究立案セミナー」「大規模データを用いた研究手法について」の４つがあり多様なディスカッションが期待されます．

臨床研究は多くの先生が経験していますが，その基礎を学ぶ機会は決して多くはありません．現在研究をしている先生，これからの研究を考えている先生へ，重要なポイント，効率よく研究が進

むポイントなどを講演いただき，個別相談も開催します．研究成果を実用化するにはどうしたらいいか，この点も重要です．保険収載された薬剤，現在開発中の機器の経験を通して，実用化までどのような壁があり，それをどのように乗り越えるのか･そして乗り越えたのか，講演いただきます．レジストリ研究では，多数例の解析をする機会も増えており，データ解析に焦点をあてたセミナーも行います．

7．ダイバーシティ推進委員会企画セッション

男女共同参画の枠を超えた幅広い視点でダイバーシティを捉え，難聴者である耳鼻咽喉科医 3 名を発表者として「難聴をもつ社会人のための羅針盤」を提案します．学生時代，社会人として経験した苦労や工夫，役立ったこと，当事者の立場だからこそできたこと，そして先を目指す原動力などを講演していただきます．

8．モーニングセミナー

朝一番から参加したい方に人気の時間帯です．顔面神経麻痺の予後改善に重要な「顔面神経麻痺のリハビリテーション　―病的共同運動と顔面拘縮に対するマネジメント―」，保険収載された CTP 検査の開発から最新情報までをとりあげた「CTP 検査 Up to Date」．そして，従来「委員会報告」と題していたセッションをとりまとめて，そしてより多くの先生方に聴講していただけるように「明日の臨床に活かす！　～耳科学会から最新情報～」と題してこの時間帯に行います．「あたらしい小児滲出性中耳炎診療ガイドライン～改訂のポイント」「どう選択する？　真珠腫乳突腔進展に対するアプローチ―新しい中耳真珠腫進展度 M 分類から考える―」の 2 つを報告していただきます．

9．教育セミナー，手術アドバイス，推奨演題

教育セミナーとして「続・耳科手術のコツ ―個人的な経験に基づく Tips 集―」「やさしい聴覚生理学 ―その 3―」「術前耳管機能検査法の実際」「新しいガイドラインに基づく顔面神経麻痺の実践的治療」を企画し手術，生理学，検査など幅広いテーマでエキスパートから講演していただきます．新たな企画の「あなたの手術，アドバイスします」では若手術者の動画を持ち寄っていただき匠の技を伝授します．今回，一般口演　211 演題，一般ポスター　97 演題　計 308 演題と多数の演題をご登録頂きました．「外リンパ瘻」「グロムス腫瘍」を推奨演題として募集し一般演題の中でセッションを設けました．

10．Young Investigator Award（YIA）セッション

昨年新設された，40 歳以下の若手医師向けのセッションです．多数の申し込みがあった中で，学術委員が 18 演題（基礎 6 演題，臨床 12 演題）を採択しました．若手のモチベーションアップと，今後の耳科学会の発展に重要なセッションです．

終わりに

耳鼻咽喉科はコロナ禍の影響を大きく受けた診療科の一つであります．本年 5 月に新型コロナウイルス感染症が第 5 類に移行しました．現地で皆様にお目にかかれるのを楽しみにしております．耳鼻咽喉科の明るい未来に向けて前進する学会になるよう準備しております．群馬県には草津・伊香保・磯部・水上・四万などの温泉地があり，本学会は紅葉が美しい時期に開催されるため，学会前後には温泉と自然を満喫して頂ければ幸いです．医局員一同，心からお待ちしております．

交通案内図

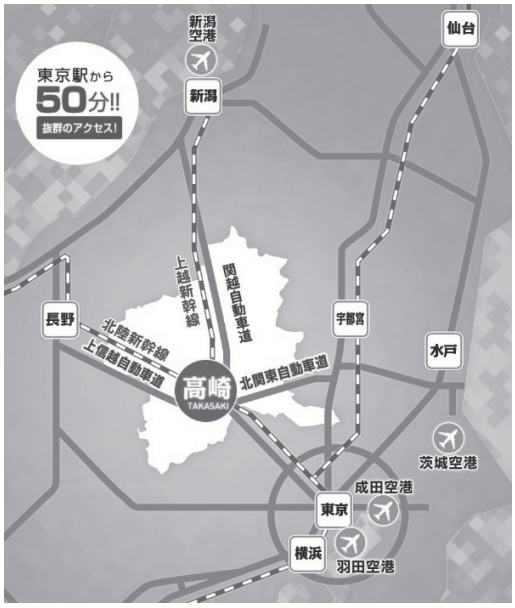

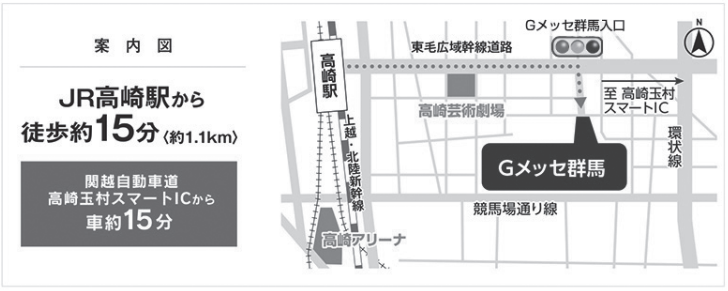

⚠ お車でお越しの方は、施設の北側からのご入場をお願いします。

お車でお越しの方

電車でお越しの方



飛行機でお越しの方

会場案内図

ＪＲ高崎駅からＧメッセ群馬への徒歩でのアクセス

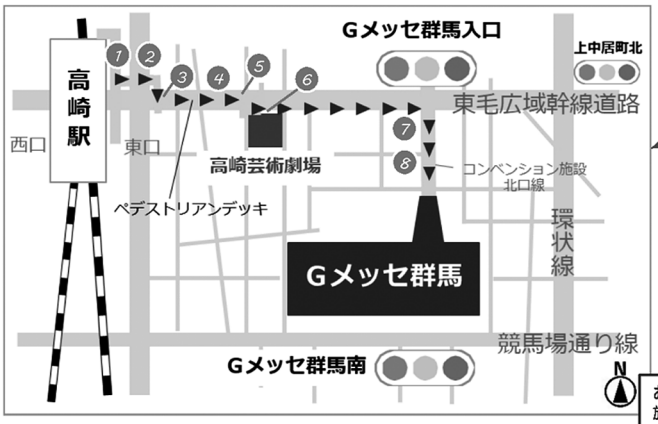

高崎駅から
徒歩 約 **15** 分
（約 1.1km）

⚠ 周辺住宅街を通り抜けしないようご配慮ください。
地図アプリ等では別のルートを案内される場合がありますが、ご来場の際は、本ルートをご利用ください。

お車でお越しの際も
施設北側（「Gメッセ群馬入口」信号側）
から入場してください。

改札階からペデストリアンデッキに出ます。JR 高崎駅東口を出発！

ペデストリアンデッキを進みます。

「Gメッセ群馬」のサインがあります。サインにしたがって、進みます。

ペデストリアンデッキをそのまま直進します。

ペデストリアンデッキを利用しない場合は、
東毛広域幹線道路沿いに歩道を直進してください

サインがあります

「Gメッセ群馬入口」の信号が目印です！

GOAL

サインにしたがって、高崎芸術劇場方向に右折します。

ペデストリアンデッキから歩道へ下り、直進します。

そのまま東毛広域幹線道路沿いに直進し、「Gメッセ群馬入口」の信号を右折します。

Gメッセが見えてきました。メインエントランスは、正面の階段を上った２階です。(※)

（※）新型コロナウイルス対策のため、入口を制限している場合がありますので、場内の案内に従ってご入館ください。

バスの場合　**市内循環バス「ぐるりん」の２系統が、Gメッセに乗り入れています**

- 【群馬の森線】　「高崎駅東口」から「Gメッセ群馬」（約５分）
- 【倉賀野線】　「高崎駅西口」から「Gメッセ群馬」（約７分）

Gメッセ群馬　2階～4階

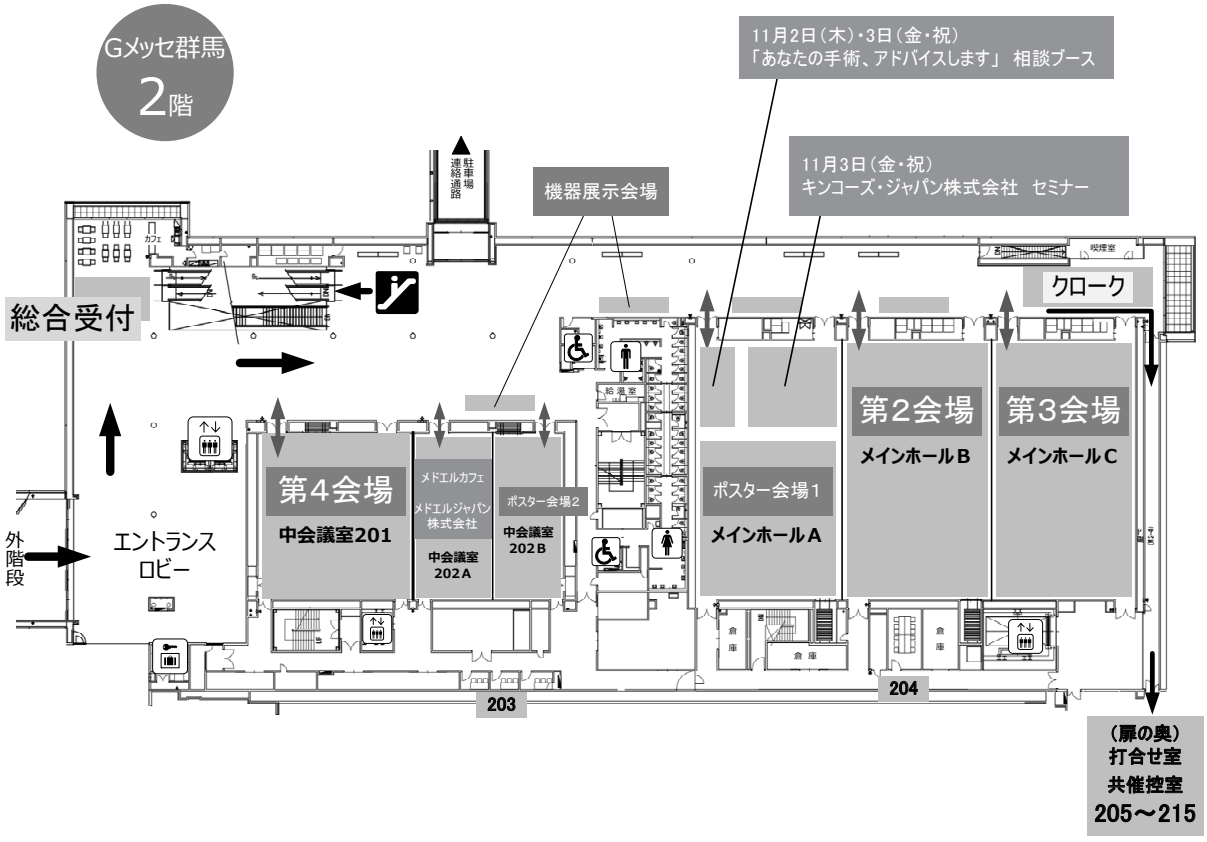
Gメッセ群馬
2階
11月2日（木）・3日（金・祝）
「あなたの手術、アドバイスします」 相談ブース
11月3日（金・祝）
キンコーズ・ジャパン株式会社　セミナー
駐車場連絡通路
機器展示会場
総合受付
クローク
第2会場
メインホールB
第3会場
メインホールC
第4会場
中会議室201
メドエルカフェ
メドエルジャパン株式会社
中会議室202A
ポスター会場2
中会議室202B
ポスター会場1
メインホールA
外階段
エントランスロビー
203
204
（扉の奥）
打合せ室
共催控室
205～215

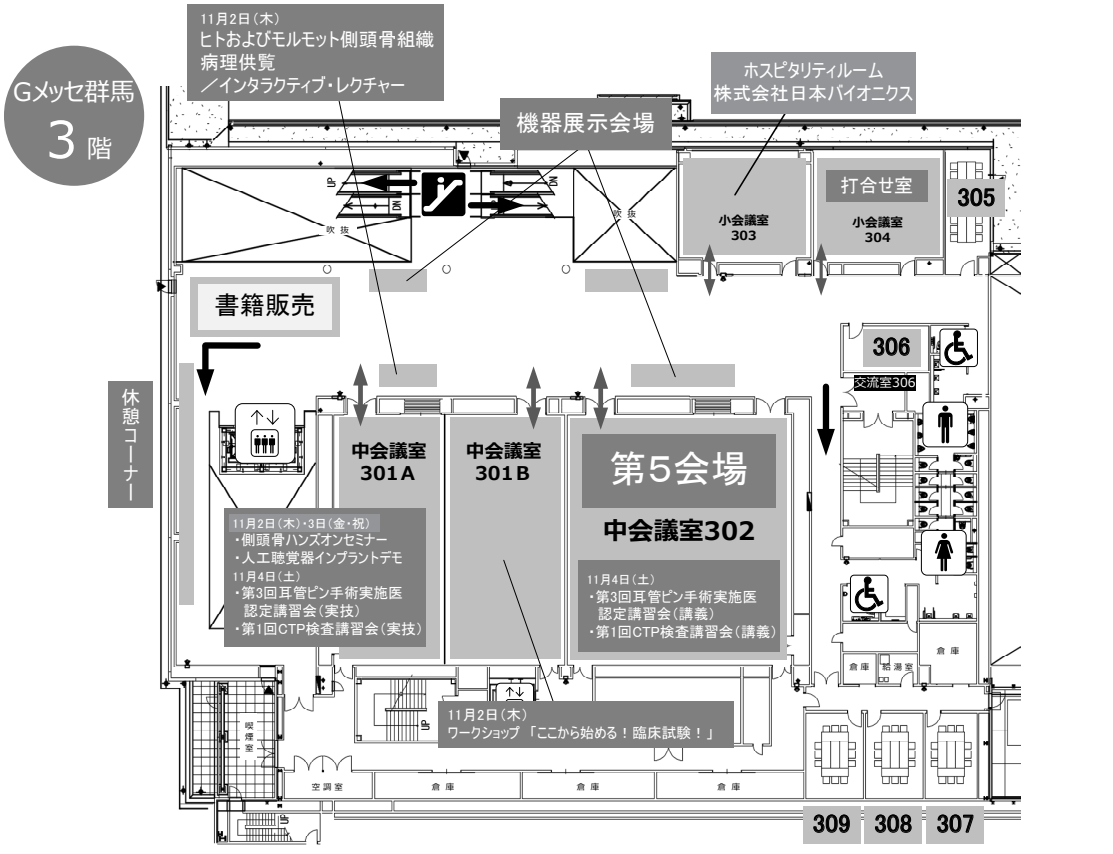
Gメッセ群馬
3階
11月2日（木）
ヒトおよびモルモット側頭骨組織病理供覧
／インタラクティブ・レクチャー
ホスピタリティルーム
株式会社日本バイオニクス
機器展示会場
打合せ室
305
小会議室303
小会議室304
書籍販売
306
交流室306
休憩コーナー
中会議室301A
中会議室301B
第5会場
中会議室302
11月2日（木）・3日（金・祝）
・側頭骨ハンズオンセミナー
・人工聴覚器インプラントデモ
11月4日（土）
・第3回耳管ピン手術実施医認定講習会（実技）
・第1回CTP検査講習会（実技）
11月4日（土）
・第3回耳管ピン手術実施医認定講習会（講義）
・第1回CTP検査講習会（講義）
11月2日（木）
ワークショップ「ここから始める！臨床試験！」
309
308
307

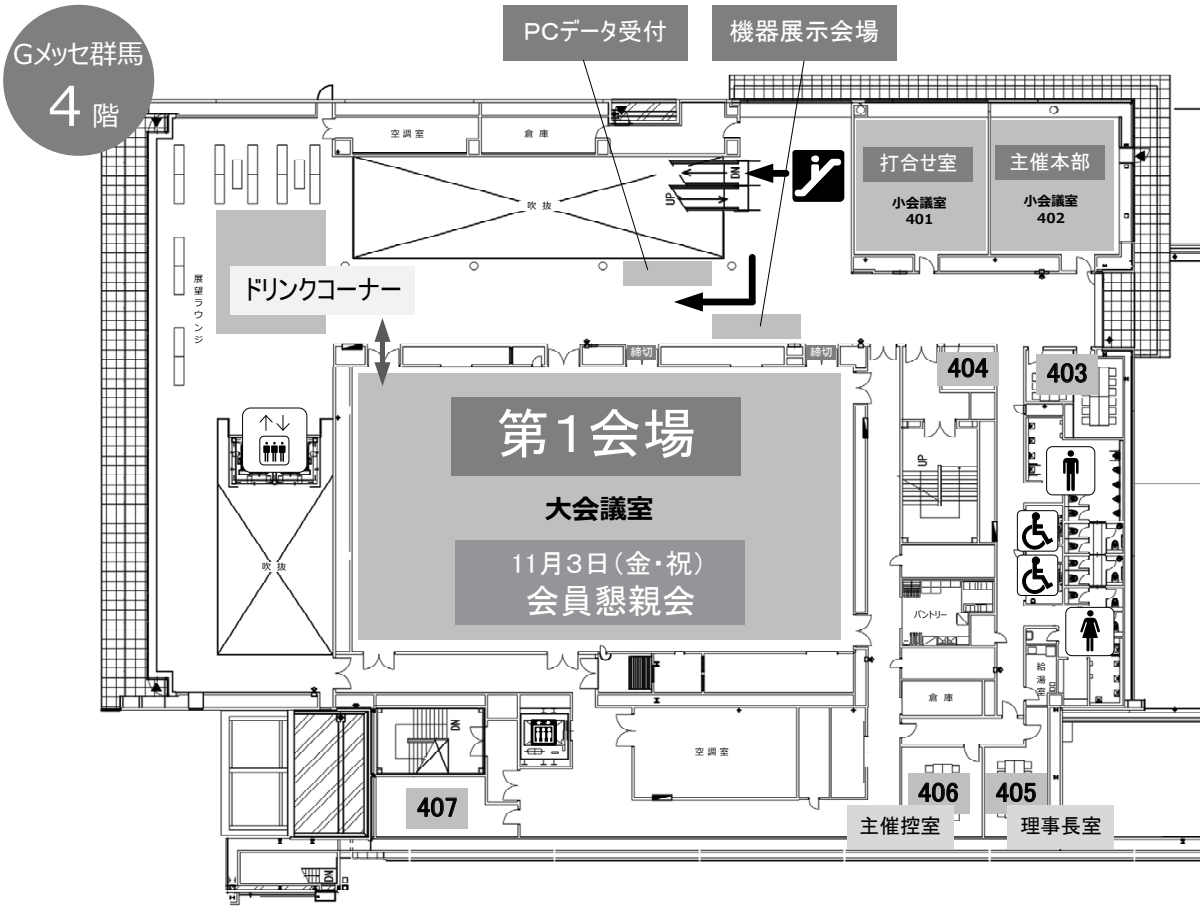
Gメッセ群馬
4 階
PCデータ受付
機器展示会場
打合せ室
小会議室
401
主催本部
小会議室
402
ドリンクコーナー
展望ラウンジ
第1会場
大会議室
11月3日（金・祝）
会員懇親会
404
403
407
406
405
主催控室
理事長室
空調室
倉庫
吹抜
パントリー
給湯室
UP
DN
締切

ご　案　内

参加者の皆様へ

第 33 回日本耳科学会総会・学術講演会は，G メッセ群馬にて開催いたします.
新型コロナウイルス感染対策を以下のように行っています.

1. 発熱（37.5 度以上）・体調不良・倦怠感のある方は参加をご遠慮ください.
2. こまめな手洗い・消毒薬による消毒をお願いいたします.
3. 会場内で体調不良・倦怠感・嗅覚障害・味覚障害・呼吸困難等を生じた場合は直ちにスタッフに申し出てください.

開催方針

参加登録：当日現地での参加登録は行わず，オンライン（Web）による参加登録のみとなります.
オンライン（Web）の参加登録期間：2023 年 10 月 3 日（火）正午～ 11 月 30 日（木）正午
オンデマンド配信:現地開催を基本といたしますが, 会期後にプログラムの一部（特別企画セッション）をオンデマンド配信いたします.
オンデマンド配信期間：2023 年 11 月 21 日（火）正午～ 12 月 21 日（木）正午
ライブ配信はいたしません．現地での会場発表を基本とさせていただきます.

1．受付について

1）参加費は 18,000 円です.
2）当日の現地での参加登録は行わず，オンライン（Web）による参加登録のみといたします.
　2023 年 10 月 3 日（火）正午～ 11 月 30 日（木）正午
3）決済方法はクレジットカード決済のみです．受付方法等詳細は，総会・学術講演会ホームページ（http://www.gakkai.co.jp/jika33/index.html）をご参照ください.
4）医学部学生，初期臨床研修医の参加が認められています．参加希望の方は，参加登録ページより事前に在籍証明書をダウンロードして，必要事項をご記入の上，オンライン参加登録時にご提出ください.
　参加費は無料とさせていただいます.
5）ネームカードは現地会場でお渡しいたします．学会当日，参加登録完了メールのプリントアウトをお持ちいいただくか，メール画面を会場で提示ください.

2. 受付について

1）受付時間

日にち	受付窓口時間	日本耳鼻咽喉科頭頸部外科学会会員カード（IC カード）受付時間
11 月 1 日（木）代議員会場	15:00 ～ 17:00	15:00 ～ 17:00
11 月 2 日（木）	8:00 ～ 17:30	8:00 ～ 17:30
11 月 3 日（金・祝）	7:30 ～ 18:00	7:30 ～ 18:00
11 月 4 日（土）	7:30 ～ 12:00	7:30 ～ 12:00

2）受付場所

G メッセ群馬・2 階　エントランスロビー

3）その他

①現地で参加される方は，ネームカードに所属・氏名をご記入の上，会期中ご着用ください．

※現地会場ではプログラム集を無料で配布しております．

3. 日本耳鼻咽喉科学会会員カード（IC カード）の受付について

日本耳鼻咽喉科学会認定耳鼻咽喉科専門医制度による「関連する学会」（2 単位）に認定されています．

〈新登録システムについて〉

2019 年より学会参加登録と専門医講習受講登録に会員情報新システムが導入されました．2018 年 11 月末に全日耳鼻会員に郵送されました「日本耳鼻咽喉科学会会員カード（IC カード）」を持参してください．「日本耳鼻咽喉科学会認定耳鼻咽喉科専門医証（旧カード）」は使用できません．これらの登録は専門医が対象です．

〈耳鼻咽喉科領域講習対象のセッション〉

11 月 2 日（木）　臨床最前線パネルディスカッション 1
　　教育セミナー 1・3
11 月 3 日（金・祝）　臨床最前線パネルディスカッション 2
　　教育セミナー 4・5
11 月 4 日（土）　パネルディスカッション 4
　　教育セミナー 6・7

現地参加の場合

1)「IC カード」による登録が必要な時
　①学会参加登録：学会会場に来場時（総合受付）
　②専門医講習受講登録：耳鼻咽喉科専門医領域講習の受講の入退室時
※なお，②の登録のためには，①の登録が必須です.
2)「IC カード」の使用方法
　カードリーダー上にカードを置くと，接続されたコンピュータ上に名前が表示されますので，コンピュータ画面を確認してからカードを取ってください.
3)「IC カード」を忘れた時
　仮カードを発行（有料，デポジット制）しますので，総合受付までお越しください.
4）専門医の単位について
　日本耳科学会学術講演会に参加（総合受付での日本耳鼻咽喉科学会会員カード（IC カード）の受付）することで，学術業績･診療以外の活動実績として 2 単位，耳鼻咽喉科領域講習（講マークの付いたプログラム）の受講で 1 時間 1 単位（上限 2 単位），専門医共通講習（共マークの付いたプログラム）の受講で 1 時間 1 単位を取得できます.
※「耳鼻咽喉科領域講習」は本総会･学術講演会の参加者に限ります．講習受講にあたっては，ネームカードが必要となりますので必ず着用ください.

オンライン参加の場合

1）学術講演会参加登録（2 単位）
　オンライン開催期間中に，オンデマンド視聴サイトにログインすることで受付されます.
2）専門医講習受講登録
　現地参加者のみのため，オンデマンド視聴では耳鼻咽喉科領域講習の単位付与の対象外です.

4. 新入会・年会費

総合受付内の日本耳科学会事務局受付にてお支払いください.

5. 医学生・臨床研修医の皆様へ

医学部学生，初期臨床研修医の参加が認められています．参加希望の方は，参加登録ページより事前に在籍証明書をダウンロードして，必要事項をご記入の上，オンライン参加登録時にご提出ください.
参加費は無料とさせていただいます.

6. クローク

場所：G メッセ群馬・2 階　ロビー奥側（第 3 会場付近）
※仮設スペースのため，お預けになられた荷物は，当日中にお引き取りください.

7. 共催セミナー整理券について

ランチョンセミナー整理券はございません．直接会場へお越しください.

8. 関連会議のご案内

1）理事会

11 月 1 日（水）14:00 ～　エテルナ高崎・3 階「凛」

2）代議員総会

11 月 1 日（水）16:00 ～　エテルナ高崎・4 階「アリー」

9. 医療機器・薬品展示会，書籍展示，ドリンクサービス

場所：G メッセ群馬　2 階，3 階，4 階ロビー

日時：11 月 2 日（木）　8:50 ～ 18:00

11 月 3 日（金・祝）9:00 ～ 18:30

11 月 4 日（土）　8:30 ～ 12:20

10. 側頭骨ハンズオンセミナー（アドバンストコース，ベーシックコース）

1）場所：G メッセ　3 階　中会議室「301A」

2）時間：① 11 月 2 日（木）　9:40 ～ 11:10

② 11 月 2 日（木）　14:20 ～ 15:50

③ 11 月 2 日（木）　16:50 ～ 18:20

④ 11 月 3 日（金・祝）10:20 ～ 11:50

※事前申込制，先着順となります．学会ホームページをご参照の上，お申込みください．

11. 側頭骨組織インタラクティブ・レクチャー／ヒトおよびモルモット側頭骨組織病理供覧

1）場所：G メッセ　3 階　ロビー

2）時間：① 11 月 2 日（木）　8:50 ～ 9:35　側頭骨組織インタラクティブ・レクチャー

②同上　9:50 ～ 11:20　ヒトおよびモルモット側頭骨組織病理供覧

③同上　16:00 ～ 16:45　側頭骨組織インタラクティブ・レクチャー

④同上　17:00 ～ 18:00　ヒトおよびモルモット側頭骨組織病理供覧

※申込の必要はありません．時間になりましたら会場へ直接お越しください

※側頭骨ハンズオンセミナーの参加者は側頭骨組織インタラクティブ・レクチャーを聴講してからハンズオンに参加していただきます．

12. 人工聴覚器インプラントデモンストレーション

1）場所：G メッセ　3 階　ロビー

2）時間：① 11 月 2 日（木）　11:30 ～ 12:30

② 11 月 3 日（金・祝）　9:00 ～ 10:00

③ 11 月 3 日（金・祝）14:30 ～ 15:30

※申込の必要はありません．時間になりましたら会場へ直接お越しください．

13. 第 3 回耳管ピン手術実施医認定講習会

1）場所：G メッセ　3 階　第 5 会場および中会議室「301A」

2）日時：講義　11 月 4 日（土）8:30 ～ 9:30

実技　11 月 4 日（土）9:30 ～ 11:00

※事前申込み制

14. 第 1 回 CTP 検査講習会

1）場所：G メッセ　3 階　第 5 会場および中会議室「301A」
2）日時：講義　11 月 4 日（土）11:00 ～ 11:40
　　実技　11 月 4 日（土）11:40 ～ 12:10
※事前申込み制. 受付は 10:30 ～

15.「あなたの手術，アドバイスします」相談ブース

1）場所：G メッセ　2 階　ポスター会場 1 内
2）日時：① 11 月 2 日（木）　11:10 ～ 12:10
　　② 11 月 3 日（金・祝）10:10 ～ 11:10
※事前申込み制

16.「ここから始める！臨床試験！」
～臨床研究立案セミナー連動　ワークショップ～

1）場所：G メッセ　3 階　中会議室 301B
2）日時：11 月 2 日（木）14:20 ～ 15:50
※事前申込み制. 申込み不要で見学可能です.

17. 日本頭頸部傍神経節腫研究会　―傍神経節腫登録事業説明会―

1）場所：第 3 会場（G メッセ　2 階　メインホール C）
2）日時：11 月 4 日（土）8:00 ～ 8:50
　司会：小澤宏之先生（慶応義塾大学）
　演者：1　志賀清人先生（岩手医科大学）
　　「日本頸動脈小体腫瘍研究会のあゆみ」
　　2　藤田岳先生（神戸大学）
　　「グロムス腫瘍」
　　3　小澤宏之先生（慶応義塾大学）
　　「日本頭頸部傍神経節腫瘍研究会の仕組み」

18. 会員懇親会

11 月 3 日（金・祝）18:50 から G メッセ群馬 4 階で実施予定です.
事前申し込みなどは不要ですので，直接会場へお越しください.

19. インターネット・Wi-Fi（無線 LAN）のご案内

会場既設のフリー Wi-Fi がご利用いただけます.
パスワード：wifi2020

20. その他

1）写真撮影・録音・録画
会場内では原則禁止とさせていただきます．希望者は運営事務局に事前申請してください．

2）携帯電話・PHS
講演会場内では，電源をお切りいただくか，マナーモードへの設定をお願いいたします．

3）質疑応答
質問・発言を希望される方は，マイクの前で待機してください．
座長の指示に従い，所属・氏名を述べてからご発言ください．発言は簡潔にお願いします．

21. 事務局

埼玉医科大学 耳鼻咽喉科
〒 350-0495　埼玉県入間郡毛呂山町毛呂本郷 38　TEL：049-276-1253

運営事務局
株式会社 学会サービス
〒 150-0032　東京都渋谷区鶯谷町 7-3-101　TEL：03-3496-6950
E-mail：jika33@gakkai.co.jp

演者・司会・座長の皆様へ

講演についてのご案内

現地での発表，進行を基本としております．なお，司会・座長および演者の方は参加登録が必要です．

本学術講演会での発表（オンデマンド配信，学会会員向け動画ライブラリ含む）における個人情報を含む倫理的手続きについては，「日本耳鼻咽喉科頭頸部外科学会学術集会への演題応募における倫理的手続きに関する指針」に準じます．この指針を遵守してください．

（https://www.jibika.or.jp/archive/members/iinkaikara/rinri_shishin.html）

ご協力賜りますよう何卒よろしくお願い申し上げます．

〔口演発表の演者・司会・座長の方へ〕

1．司会・座長の先生方へ

1）企画セッション（一般演題以外）の司会の先生方

①担当セッション開始 15 分前までに，各会場内右手前方の「次座長席」にお越しください．到着されましたら，到着の旨を進行係にお伝えください．

2）一般演題（口演）座長の先生方

①担当セッション開始 15 分前までに，各会場内右手前方の「次座長席」にお越しください．到着されましたら，到着の旨を進行係にお伝えください．

②一般演題（口演）／ YIA の講演時間は 7 分，討論時間は 3 分です．時間厳守にご協力ください．

③発表終了 1 分前に黄色ランプ，発表終了時に赤色ランプが点灯します．

2．演者の先生方へ

PC 発表

1）PC プレゼンテーションに限定いたします．

2）会場には Windows PC をご用意しており，スライドの画面サイズは 16：9 とさせていただきます．

3）「発表者ツール」は使用できません．

4）発表原稿が必要な方は，あらかじめプリントアウトをお持ちください．

5）発表スライド・言語

海外演者がいるセッションによっては，発表スライドを英語･発表言語を任意にしております．事前にお知らせした情報をご確認ください．

6）一般演題（口演）および YIA セッションの発表時間は 7 分，討論時間は 3 分です．時間厳守にご協力ください．

7）発表終了 1 分前（一般演題：発表開始 6 分後）に黄色ランプ，発表終了時（一般演題：発表開始 7 分）に赤色ランプが点灯します．

試写について

1）ご発表の 30 分前までに（早朝は 20 分前），PC データ受付で試写を完了させてください.
2）発表のセッション（群）の開始 15 分前までに会場前方の次演者席に着席ください.
3）PC データ受付
受付場所：4 階（第 1 会場付近）
受付時間：11 月 2 日（木）　8:00 ～ 18:00
11 月 3 日（金・祝）7:30 ～ 18:00
11 月 4 日（土）　7:30 ～ 11:30

※上記時間内であれば翌日のデータも受付いたします．朝の発表の方は可能な限り前日の午後に受付をお済ませください.

データで持ち込まれる方へ

1）OS，アプリケーションは以下のものをご用意いたします.
Windows PowerPoint 2019
2）発表データは USB メモリでお持ちください.
① CD，DVD 等につきましては受け付けできませんのでご注意ください.
②不測の事態に備えて，必ずバックアップーデータをお持ちください.
3）フォントは Windows に標準搭載されているものをご使用ください.
（MS ゴシック，MSP ゴシック，MS 明朝，MSP 明朝，Times New Roman，Arial など）
4）PC データ受付でオペレーターがデータを受け取り, サーバーにコピーします. コピーしたデータは，会期終了後，すべて消去いたします.

動画音声を使用される方へ

1）動画，音声を発表で使用される場合は，必ず PC 受付にてお申し出ください.
2）動画データ，音声データをご使用の場合は Windows Media Player の初期状態に含まれるコーデックで再生できる動画ファイルをお持ちください.
3）動画を含む発表データを USB メモリでお持ちいただく場合は，バックアップ用として必ずご自身の PC もご持参ください.

PC 本体を持ち込まれる方へ

1）会場のプロジェクターへは HDMI 端子での接続となります．動作確認済みの PC 本体をお持ちください.
2）Macintosh や一部の Windows パソコンでは変換コネクタが必要となりますので，必ずご持参ください．外部出力のない機器もご使用出来ません.
① D-sub15 ピン（ミニ）や Mini Display Port，USB-Type-C など HDMI 以外の接続はお受けできません.

〈HDMI 端子〉

3）AC アダプターは必ずご持参ください．バッテリーのみでの駆動はトラブルの原因となる可能性がございます．また, スクリーンセーバーならびに省電力設定（Macintosh のホットコー

ナー）は解除いただきます.
4）PC は次演者席に着席されるときに会場内のオペレーターにお預けください.
5）発表終了後，会場内のオペレーター席にて，忘れずに PC の引き取りをお願いいたします.
6）原則ご自身の PC は演台上にはあげられません．演台にセットされているモニター，マウス等をご使用ください.

〔一般演題（ポスター発表）の演者・座長の方へ〕

1．発表時間，進行

1）発表 6 分, 討論 2 分の計 8 分です（座長の指示に従って, ポスターの前で講演してください）.
2）座長は, ご担当セッション開始 15 分前までに, ポスター会場の座長受付までお越しください.
3）座長受付は 30 分前から開始いたします.
4）座長の進行のもと，時間厳守でお願いします.

2．演者の方へ

1）ポスターパネルは，右図の要領（縦 210cm ×横 90cm）で準備します.
2）題番号は，事務局にて用意し，パネルに貼付いたします．演題名・所属・演者名は各自でご用意ください.
演題名など（縦 20cm ×横 70cm）
発表内容（縦 190cm ×横 90cm）
3）掲示，発表に必要な備品（ピン）は事務局で用意いたします.
4）ポスター演者の受付はありません．発表開始までに演者用リボンを付けて，パネルの前で待機してください.

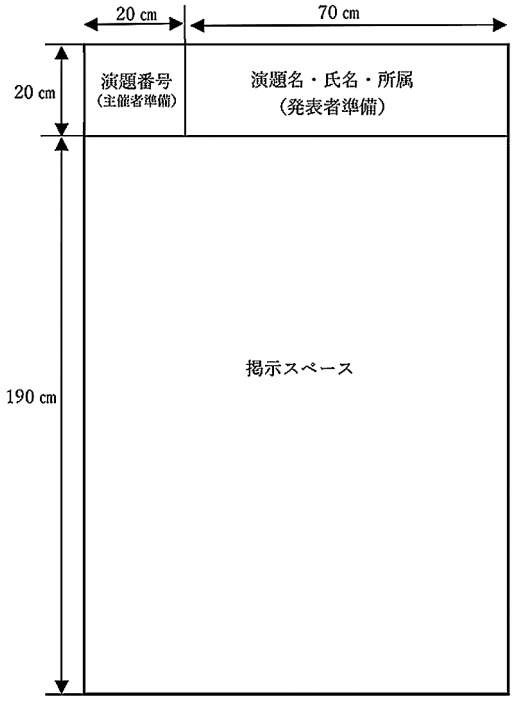

3．貼付・撤去

一般演題（ポスター）は，すべて下記の日時で貼付・撤去してください.
貼付：11 月 2 日（木） 8:50 ～ 11:00
撤去：11 月 4 日（土）11:00 ～ 12:30
※指定時間内に各自で撤去してください.
※撤去時刻を過ぎても掲示してあるポスターは，事務局にて処分いたします．ご了承ください.

第 33 回日本耳科学会総会・学術講演会

11 月 2 日（木） G メッセ群馬

(講): 耳鼻咽喉科領域講習
(オ): オンデマンド配信

会場	8:00	8:30	9:00	9:30	10:00	10:30	11:00	11:30	12:00	12:30	13:00
G メッセ群馬											
第 1 会場 4F 大会議室		8:40 ～ 8:50 開会の挨拶	8:50 ～ 10:20 臨床最前線　パネルディスカッション 1 「この鼓膜所見、あなたの診断は？」 司会　山本　裕 飯野ゆき子 演者 山本　裕、森田由香、橋本　研 上出洋介 (オ)　(講)			10:30 ～ 12:00 パネルディスカッション 1 「進展型の真珠腫性中耳炎」 司会　須納瀬弘 伊藤真人 演者　須納瀬弘、伊藤真人、杉本寿史 (オ)				12:30 ～ 13:20 ランチョンセミナー 1 「耳科領域の潜水医学」 司会　上出洋介 演者　三保　仁 共催：株式会社コスミックコーポレーション	
第 2 会場 2F メインホール B			8:50 ～ 9:50 教育セミナー 1 「続・耳科手術のコツ 一個人的な経験に基づく Tips 集一」 司会　小林一女 演者　伊藤　健 (オ)　(講)		10:00 ～ 11:00 教育セミナー 2 「あなたのアイデア実用化臨床研究立案セミナー」 司会　石川浩太郎 演者　黒川友哉、坂下雅文 藤原崇志 (オ)		11:10 ～ 12:10 教育セミナー 3 「やさしい聴覚生理学 - その 3 -」 司会　樫尾明憲 演者　中川尚志 (オ)　(講)			12:30 ～ 13:20 ランチョンセミナー 2 「Type2 炎症性疾患と生物学的製剤」 司会　野中　学 演者　吉田尚弘 山田武千代 共催：サノフィ株式会社	
第 3 会場 2F メインホール C			8:50 ～ 9:50 YIA 第 1 群 「基礎」 座長　高野賢一 堤　剛		10:00 ～ 11:00 YIA 第 2 群 「臨床①」 座長　岩崎　聡 角南貴司子		11:10 ～ 12:10 YIA 第 3 群 「臨床②」 座長　小川　洋 工　穣			12:30 ～ 13:20 ランチョンセミナー 3 「これからの人工内耳：長いしなやかな電極を使うメリット」 司会　宇佐美真一 演者　吉田忠雄 吉村豪兼 共催：メドエルジャパン株式会社	
第 4 会場 2F 中会議室 201			8:50 ～ 9:50 第 4 群 「人工聴覚器①」 O4-1 ～ O4-6 座長　野口佳裕 大崎康宏		10:00 ～ 11:00 第 5 群 「人工聴覚器②」 O5-1 ～ O5-6 座長　河野　淳 南修司郎		11:10 ～ 12:10 第 6 群 「聴神経腫瘍」 O6-1 ～ O6-6 座長　藤原圭志 藤田　岳			12:30 ～ 13:20 ランチョンセミナー 4 「これからの鼓膜再生療法 ―鼓膜再生療法の応用―」 司会　金丸眞一 演者　金井理絵 白馬伸洋 共催：ノーベルファーマ株式会社	
第 5 会場 3F 中会議室 302			8:50 ～ 9:50 第 10 群 「鼓膜再生」 O10-1 ～ O10-6 座長　湯浅　有 立山香織		10:00 ～ 11:00 第 11 群 「鼓膜・中耳炎」 O11-1 ～ O11-6 座長　田邉牧人 深美　悟		11:10 ～ 12:10 第 12 群 「中耳手術①」 O12-1 ～ O12-6 座長　植田広海 西村信一			12:30 ～ 13:20 ランチョンセミナー 5 「EES の基礎知識－内視鏡と鋼製小物の選び方について」 司会　髙橋　姿 演者　堀　龍介 内田真哉 共催：カールストルツ・エンドスコピー・ジャパン株式会社	
ポスター会場 1・2 2F メインホール A 中会議 202B			8:50 ～ 11:00 ポスター貼付				11:00 ～ 17:30 ポスター供覧				
ハンズオン会場 1 3F 中会議室 301A				9:40 ～ 11:10 側頭骨ハンズオンセミナー				11:30 ～ 12:30 人工聴覚器 インプラント デモンストレーション			
ハンズオン会場 2 3F 中会議室 301A 前ロビー			8:50 ～ 9:35 側頭骨組織 インタラクティブ レクチャー		9:50 ～ 11:20 ヒトおよびモルモット側頭骨組織病理供覧						
展示会場 学会企画			8:50 ～ 18:00 医療機器・薬品展示会								
							11:10 ～ 12:10 学会企画 あなたの手術、アドバイスします (2F ポスター会場 1 内)				

(リ): リモート講演あり

(E): English

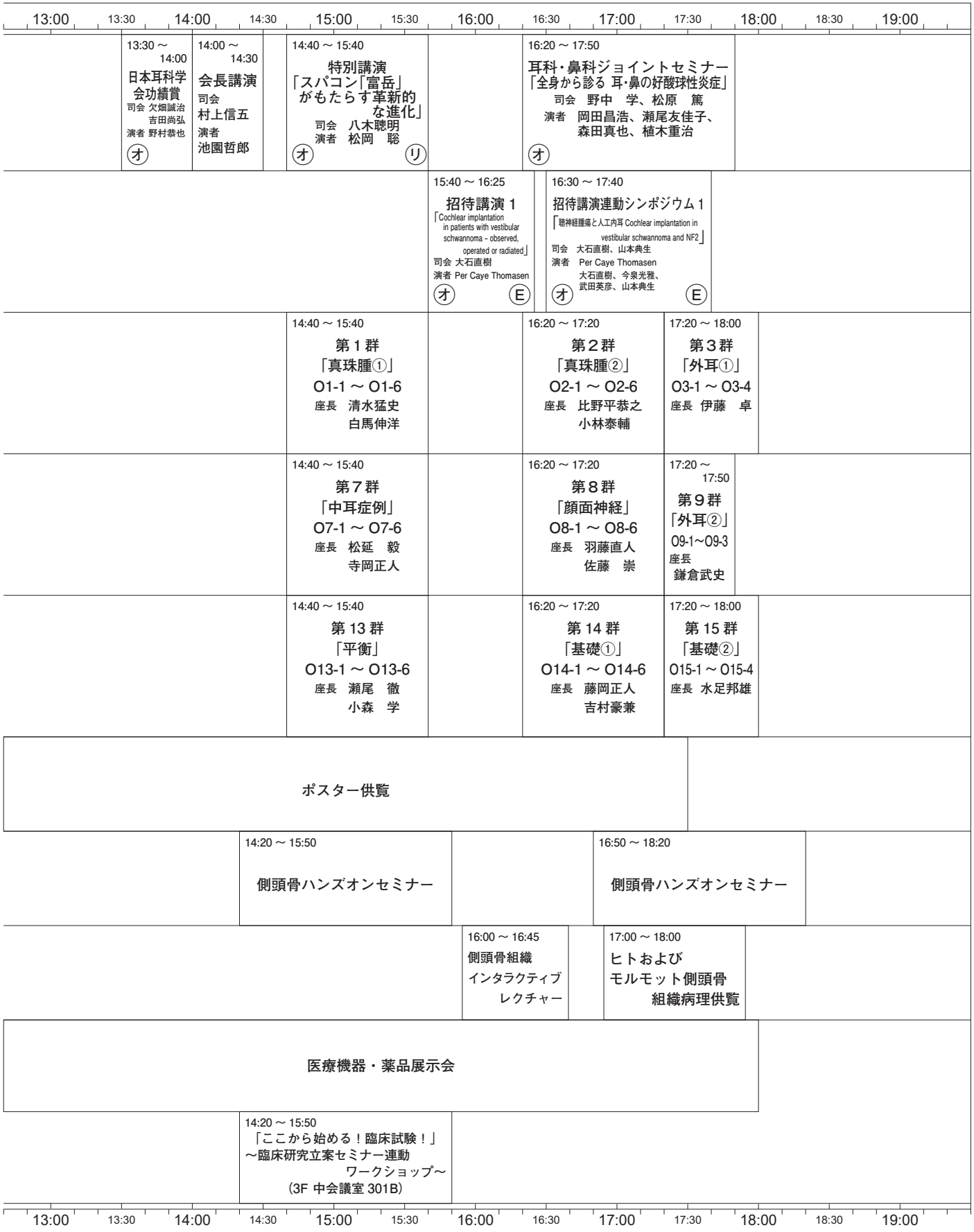

第 33 回日本耳科学会総会・学術講演会

11 月 3 日（金・祝） G メッセ群馬

(講): 耳鼻咽喉科領域講習
(E): English (オ): オンデマンド配信

G メッセ群馬

会場	8:00	8:30	9:00	9:30	10:00	10:30	11:00	11:30	12:00	12:30	13:00
第 1 会場 4F 大会議室			9:00 ～ 10:00 教育セミナー 4 「術前耳管機能検査法の実際」 司会　髙橋晴雄 演者　小林俊光 水田邦博 (オ) (講)			10:10 ～ 11:20 シンポジウム 「先天性外耳道閉鎖症・小耳症に対する治療戦略について」 司会　岩崎　聡、高野賢一 演者　四ッ柳高敏、西山崇経 伊藤　吏、高橋優宏 (オ)		11:20 ～ 12:20 The 2nd Asia-Pacific Session 「Implantable hearing devices」 司会 Tatsuya Yamasoba Yutaka Takumi 演者 Bee See Goh Yang-Sun Cho Paninee Charusripan (オ) (E)		12:30 ～ 13:20 ランチョンセミナー 6 「外耳道 common disease の温故知新」 司会　暁　清文 演者　福島邦博 共催：セオリアファーマ株式会社
第 2 会場 2F メインホール B	8:00 ～ 8:50 モーニングセミナー 1 「CTP 検査 Up to Date ～最新情報と今後の展開～」 司会　喜多村健 演者　松田　帆 松村智裕 水足邦雄 共催：株式会社コスミックコーポレーション		9:00 ～ 10:30 臨床最前線　パネルディスカッション 2 「外耳炎の治療から耳・鼓室・術前術後処置まで」 司会　吉田尚弘、木村百合香 演者　木村百合香、齊藤秀行 澤田政史、藤原敬三、 金沢弘美、宮野恭平 (オ) (講)					11:20 ～ 12:20 教育セミナー 5 「新しいガイドラインに基づく顔面神経麻痺の実践的治療」 司会　近藤健二 演者　萩森伸一 (オ) (講)		12:30 ～ 13:20 ランチョンセミナー 7 「New insights into cochlear implantation : Advanced Technologies and Beyond 人工内耳の新たな知見：先進技術とその先へ」 司会　曾根三千彦 演者　Akira Ishiyama 山崎博司 共催：株式会社日本コクレア
第 3 会場 2F メインホール C	8:00 ～ 8:50 モーニングセミナー 2 「顔面神経麻痺のリハビリテーション－病的共同運動と顔面拘縮に対するマネジメント－」 司会　中村克彦 演者　東　貴弘		9:00 ～ 10:00 第 16 群 「真珠腫成績①」 O16-1 ～ O16-6 座長　三代康雄 田中康広			10:10 ～ 11:10 第 17 群 「真珠腫成績②」 O17-1 ～ O17-6 座長　福島典之 高橋邦行		11:20 ～ 12:20 第 18 群 「内視鏡・外視鏡」 O18-1 ～ O18-6 座長　西池季隆 窪田俊憲		12:30 ～ 13:20 ランチョンセミナー 8 「若手術者に伝えたい耳科手術のコツ」 司会　原渕保明 演者　大石直樹 共催：日本メドトロニック株式会社
第 4 会場 2F 中会議室 201			9:00 ～ 10:00 第 21 群 「外リンパ瘻①」 O21-1 ～ O21-6 座長　山中敏彰 佐々木亮			10:10 ～ 11:10 第 22 群 「外リンパ瘻②」 O22-1 ～ O22-6 座長　岩﨑真一 前田幸英		11:20 ～ 12:20 第 23 群 「外リンパ瘻③」 O23-1 ～ O23-6 座長　堀井　新 廣瀬由紀		12:30 ～ 13:20 ランチョンセミナー 9 「語音聴力検査の動向－J matrix 検査の紹介を含めて－」 司会　高野賢一 演者　樫尾明憲 共催：リオン株式会社
第 5 会場 3F 中会議室 302			9:00 ～ 10:00 第 26 群 「感音難聴」 O26-1 ～ O26-6 座長　坂田英明 櫻井結華			10:10 ～ 11:10 第 27 群 「耳管」 O27-1 ～ O27-6 座長　岩井　大 大島猛史		11:20 ～ 12:20 第 28 群 「耳鳴・聴力検査」 O28-1 ～ O28-6 座長　新田清一 岡野高之		12:30 ～ 13:20 ランチョンセミナー 10 「次世代の他覚的聴覚検査」 司会　小川 郁 演者　松延 毅 共催：ダイアテックカンパニー
ポスター会場 1・2 2F メインホール A 中会議 202B			9:00 ～ 16:30 ポスター供覧								
ハンズオン会場 1 3F 中会議室 301A			9:00 ～ 10:00 人工聴覚器 インプラント デモンストレーション			10:20 ～ 11:50 側頭骨ハンズオンセミナー					
ハンズオン会場 2 3F 中会議室 301A 前ロビー											
展示会場 **学会企画**			9:00 ～ 16:30 医療機器・薬品展示会								
						10:10 ～ 11:10 学会企画 あなたの手術、 アドバイスします (2F ポスター会場 1 内)					
	8:00	8:30	9:00	9:30	10:00	10:30	11:00	11:30	12:00	12:30	13:00

Ⓔ: English

13:00 13:30 14:00 14:30 15:00 15:30 16:00 16:30 17:00 17:30 18:00 18:30 19:00

14:30 ～ 14:40
YIA 授賞式

14:40 ～ 15:40
受賞講演
司会　欠畑誠治、吉田尚弘
演者　吉田忠雄
和佐野浩一郎
安本眞美
吉田沙絵子
オ

18:50 ～
会員懇親会
第 1 会場内

13:30 ～ 14:15
招待講演 2
「Ménière's Disease: Endolymphatic Duct Blockage - 12 years' experience」
司会　内藤　泰
演者　Issam Saliba
オ　Ⓔ

14:20 ～ 15:30
招待講演連動シンポジウム 2
「Surgical treatment in Neuro-otology」
司会　内藤　泰
北原　糺
演者　Issam Saliba、
北原　糺、松田　帆、
本藏　陽平
オ　Ⓔ

14:20 ～ 15:20
第 19 群
「中耳手術②」
O19-1 ～ O19-6
座長　小島博己
水足邦雄

15:20 ～ 16:20
第 20 群
「中耳手術③」
O20-1 ～ O20-6
座長　鈴木光也
中西　啓

14:20 ～ 15:20
第 24 群
「教育・難聴」
O24-1 ～ O24-6
座長　香取幸夫
内田育恵

15:20 ～ 16:20
第 25 群
「基礎③」
O25-1 ～ O25-6
座長　假谷　伸
林　賢

14:20 ～ 15:20
第 29 群
「中耳臨床研究①」
O29-1 ～ O29-6
座長　鈴木正志
石井賢治

15:20 ～ 16:20
第 30 群
「中耳臨床研究②」
O30-1 ～ O30-6
座長　松本　希
山本和央

ポスター供覧

16:30 ～ 18:38
ポスター発表

14:30 ～ 15:30
人工聴覚器
インプラント
デモンストレーション

医療機器・薬品展示会

13:30 ～ 14:30
学会企画ミニセミナー
次回で差がつくパワポで『目を惹く』ポスター作成のポイント
キンコーズ・ジャパン株式会社
(2F ポスター会場 1 内)

13:00 13:30 14:00 14:30 15:00 15:30 16:00 16:30 17:00 17:30 18:00 18:30 19:00

第 33 回日本耳科学会総会・学術講演会

11 月 4 日（土） G メッセ群馬

(講): 耳鼻咽喉科領域講習
(E): English (オ): オンデマンド配信

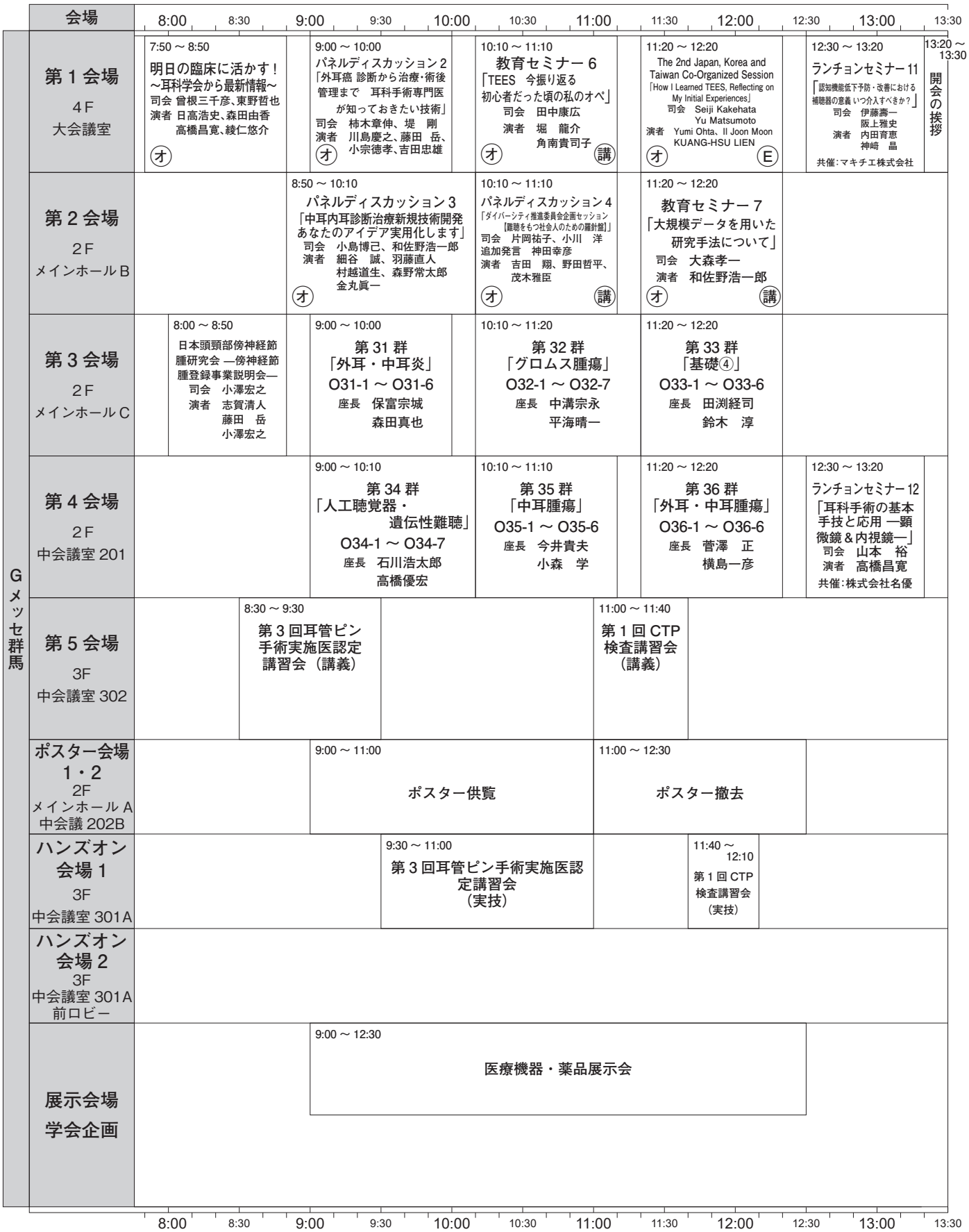

ポスター発表　日程表

G メッセ群馬　2F メインホール A 中会議室 202B

11月2日(木)

8:50

9:00

8：50 ～ 11：00
ポスター貼付

10:00

11:00

12:00

13:00

14:00

11：00 ～ 17：30
ポスター供覧

15:00

16:00

17:00

17:30

11月3日(金・祝)

9:00

9：00 ～ 16：30　ポスター供覧

16:00

16:30

16:30 ～ 17:18
P 第 1 群
P1-1 ～ P1-6
「真珠腫①」
座長　日高浩史
　　堀　龍介

16:30 ～ 17:26
P 第 4 群
P4-1 ～ P4-7
「平衡」
座長　室伏利久
　　小川恭生

16:30 ～ 17:18
P 第 6 群
P6-1 ～ P6-6
「腫瘍」
座長　濱田昌史
　　小宗徳孝

16:30 ～ 17:18
P 第 9 群
P9-1 ～ P9-6
「人工内耳」
座長　樫尾明憲
　　菅谷明子

16:30 ～ 17:18
P 第 12 群
P12-1～P12-6
「耳小骨」
座長　齋藤和也
　　高田雄介

16:30 ～ 17:02
P 第 14 群
P14-1～P14-4
「基礎①」
座長　細谷　誠

16:30 ～ 17:18
P 第 17 群
P17-1～P17-6
「難聴①」
座長　根本俊光
　　平賀良彦

17:00

17:02 ～ 17:42
P 第 15 群
P15-1～P15-5
「基礎②」
座長　久保和彦
　　乾　崇樹

17:18 ～ 17:50
P 第 2 群
P2-1 ～ P2-4
「真珠腫①」
座長　松田圭二

17:18 ～ 18:06
P 第 7 群
P7-1 ～ P7-6
「外耳道」
座長　物部寛子
　　矢間敬章

17:18 ～ 17:50
P 第 10 群
P10-1～P10-4
「人工聴覚器」
座長　坂本達則

17:18 ～ 18:14
P 第 13 群
P13-1～P13-7
「耳管・中耳炎」
座長　水田邦博
　　大谷真喜子

17:18 ～ 18:06
P 第 18 群
P18-1～P18-6
「難聴②」
座長　菅原一真
　　穐吉亮平

17:30

17:26 ～ 18:14
P 第 5 群
P5-1 ～ P5-6
「顔面神経」
座長　宮下武憲
　　山田啓之

17:42 ～ 18:14
P 第 16 群
P16-1～P16-4
「外耳道真珠腫」
座長　金沢弘美

17:50 ～ 18:22
P 第 3 群
P3-1 ～ P3-4
「鼓膜」
座長　金井理絵

17:50 ～ 18:38
P 第 11 群
P11-1～P11-6
「遺伝性難聴・
先天性難聴」
座長　石野岳志
　　茂木英明

18:00

18:06 ～ 18:38
P 第 8 群
P8-1 ～ P8-4
「感染症」
座長　大木 雅文

18:30

11月4日(土)

9：00 ～ 11：00　ポスター供覧
11：00 ～ 12：30　ポスター撤去

学術講演会プログラム

特別企画

特別講演　　11 月 2 日（木）14:40 ～ 15:40　第 1 会場

スパコン「富岳」がもたらす革新的な進化

司会：八木　聰明（日本医科大学 名誉教授）

演者：松岡　　聡（国立研究開発法人理化学研究所 計算科学研究センター）

八木　聰明

松岡　　聡

演者略歴

国立研究開発法人理化学研究所 計算科学研究センター センター長
東京工業大学 情報理工学院数理・計算科学系・特定教授（兼任）
〈プロフィール〉
1986年　東京大学 理学部卒業
1988年　東京大学大学院 理学系研究科 修士課程修了
1989年　東京大学大学院 理学系研究科 博士課程中退
　　東京大学 理学系研究科 情報科学専攻 助手
1993年　東京大学 博士（理学），東京大学 工学系研究科 情報工学専攻 講師
1996年　東京工業大学 情報理工学研究科 数理・計算科学専攻 助教授
2001年　東京工業大学 学術国際情報センター 教授
2009年　米国計算機学会（ACM）フェロー
2011年　ACM Gordon Bell Prize
2013年　文部科学大臣表彰
2014年　IEEE-CS Sidney Fernbach Memorial Award（日本人として初）
2017年　国立研究開発法人 産業技術総合研究所 実世界ビッグデータ・オープンイノベーションラボ・センター長
2018年　現職
2019年　SCAsia 2019, Asia HPC Leadership Award
2021年　ACM Gordon Bell Prize（2度目の受賞）
2022年　紫綬褒章，情報処理学会 功労賞，NEC C&C財団 C&C賞，IEEE-CS Seymour Cray Computer Engineering Award（Fernbach賞との両賞受賞は史上初）

招待講演 1

11 月 2 日（木）15:40 ～ 16:25　第 2 会場

IL1.　Cochlear implantation in patients with vestibular schwannoma – observed, operated or radiated

司会：大石　直樹（慶應義塾大学）

Naoki Oishi（Keio University）

演者：Per Caye Thomasen（Copenhagen University Hospital, Denmark）

大石　直樹

Per Caye Thomasen

演者略歴

Professor of Otology and Neurotology at the University of Copenhagen, Denmark.
Ear and senior skull base surgeon, senior cochlear implant surgeon.
Surgical experience within the field +20 years, and extensive experience in basic and clinical research related to hearing and balance (+210 peer-reviewed papers).
Board Member Politzer Society and The Nordic Association of Otolaryngology (NOLF).
European Regional Secretary to IFOS Executive Committee.
Past-president of the Danish Society of Oto-rhino-laryngology, Head and Neck Surgery (DSOHH).
Past-president, The European Academy of Otology and Neurotology (EAONO).
President, Confederation of European ORL Societies (CEORL-HNS).

招待講演 2

11 月 3 日（金・祝）13:30 ～ 14:15　第 2 会場

IL2.　Ménière’s Disease: Endolymphatic Duct Blockage - 12 years’ experience

司会：内藤　　泰（神戸市立医療センター中央市民病院）

Yasushi Naito（Kobe City Medical Center General Hospital）

演者：Issam Saliba（University of Montreal Hospital Centre (CHUM) ／ University of Montreal, Canada）

内藤　泰

Issam Saliba

演者略歴

Dr Issam Saliba is a Professor in the department of surgery and chief department of otolaryngology head and neck surgery at the Montreal University Hospital center. He is director of research at the otorhinolaryngology division and Director of otology, Neurotology and skull base surgery Fellowship at the University of Montreal. In addition he is the Chair of division of otolaryngology head and neck surgery at the University of Montreal.

Dr Saliba has finished his otorhinolaryngology training at the University of Montreal in 2001. His major interests for pathologies of the ears, dizziness and skull base tumors have led him to complete two years of fellowship in Montreal and at Paul Sabatier University - Toulouse in France to eventually join the ENT department of the Montreal University Hospital Center in 2003.

In addition to his clinical work, his interest in research is crucial, which has led him to develop two new surgical techniques: one for tympanic membrane perforations (Hyaluronic Acid Fat Graft Myringoplasty – HAFGM) performed under local anesthesia as an office based surgery and another technique for the treatment of refractory Meniere’s disease: the Endolymphatic Duct Blockage. His CV includes more than 120 peer review publications and more than 10 book chapters.

会長講演

11 月 2 日（木）14:00 ～ 14:30　第 1 会場

司会：村上　信五（名古屋市立大学特任教授）

演者：池園　哲郎（埼玉医科大学）

村上　信五

池園　哲郎

日本耳科学会功績賞

11 月 2 日（木）13:30 ～ 14:00　第 1 会場

司会：欠畑　誠治（医療法人愛仁会　太田総合病院　中耳内視鏡手術センター）

吉田　尚弘（自治医科大学附属さいたま医療センター）

JAA　　演者：野村　恭也（東京大学名誉教授）

欠畑　誠治

吉田　尚弘

野村　恭也

YIA 授賞式

11 月 3 日（金・祝）14:30 ～ 14:40　第 1 会場

受賞講演

11 月 3 日（金・祝）14:40 ～ 15:40　第 1 会場

司会：欠畑　誠治（医療法人愛仁会 太田総合病院 中耳内視鏡手術センター）
吉田　尚弘（自治医科大学附属さいたま医療センター）

第 6 回日本耳科学会賞受賞者講演

AL-1.　高解像度 MRI を用いた内耳疾患の病態の解明
吉田　忠雄（名古屋大学）

AL-2.　加齢および遺伝子変化による進行性感音難聴に関する研究
和佐野浩一郎（東海大学）

第 29 回日本耳科学会奨励賞受賞者講演

AL-3.　後期高齢難聴者における人工内耳の長期的有用性と問題点
安本　眞美（神戸市立医療センター中央市民病院）

AL-4.　小児・若年層の癒着性中耳炎・緊張部型真珠腫の術後経過―成人例との比較検討
吉田沙絵子（武蔵浦和耳鼻咽喉科）

吉田　忠雄

和佐野浩一郎


安本　眞美

吉田沙絵子

招待講演連動シンポジウム 1

11 月 2 日（木）16:30 ～ 17:40　第 2 会場

聴神経腫瘍と人工内耳

Cochlear implantation in vestibular schwannoma and NF2

「国内学術委員会」

司会：大石　直樹（慶應義塾大学）

Naoki Oishi（Keio University）

山本　典生（神戸市立医療センター中央市民病院）

Norio Yamamoto（Kobe City Medical Center General Hospital）

ILSY1-1.　Keynote Lecture

Per Caye Thomasen（Copenhagen University Hospital, Denmark）

ILSY1-2.　聴神経腫瘍手術における蝸牛神経温存と人工内耳埋め込み術

Cochlear nerve preservation and cochlear implantation in vestibular schwannoma surgery

大石　直樹（慶應義塾大学）

Naoki Oishi（Keio University）

ILSY1-3.　聴神経腫瘍に対する人工聴覚器の有効性：多施設共同研究による日本の現状調査

Effectiveness of Cochlear Implant and Auditory Brainstem Implant as Treatments for Hearing Loss in Patients with Vestibular Schwannoma: A Multicenter Study of the Current Situation in Japan

今泉　光雅（福島県立医科大学）

Mitsuyoshi Imaizumi（Fukushima Medical University School of Medicine）

ILSY1-4.　唯一聴耳の聴神経腫瘍に対して同側人工内耳手術を施行した 3 症例

Ipsilateral cochlear implantation outcomes in patients with untreated vestibular schwannomas in the only hearing ear

武田　英彦（虎の門病院）

Hidehiko Takeda（Toranomon Hospital）

ILSY1-5.　術中蝸牛神経モニタリング併用下での聴神経腫瘍摘出・人工内耳植え込み術同時施行例

Simultaneous Vestibular Schwannoma Resection and Cochlear Implantation Using Intraoperative Monitoring of the Cochlear Nerve Function

山本　典生（神戸市立医療センター中央市民病院）

Norio Yamamoto（Kobe City Medical Center General Hospital）

大石　直樹

山本　典生

Per Caye Thomasen


今泉　光雅

武田　英彦

招待講演連動シンポジウム 2　　11 月 3 日（金・祝）14:20 ～ 15:30　第 2 会場

Surgical treatment in Neuro-otology

司会：内藤　　泰（神戸市立医療センター中央市民病院）

Yasushi Naito（Kobe City Medical Center General Hospital）

北原　　糺（奈良県立医科大学）

Tadashi Kitahara（Nara Medical University）

ILSY2-1.　Keynote Lecture

Issam Saliba（University of Montreal Hospital Centre（CHUM）／ University of Montreal, Canada）

ILSY2-2.　メニエール病に対する内リンパ嚢開放術

Endolymphatic sac surgery for intractable Meniere's disease

北原　　糺（奈良県立医科大学）

Tadashi Kitahara（Nara Medical University）

ILSY2-3.　外リンパ瘻の前庭症状に対する内耳窓閉鎖術の効果

Evaluating the Efficacy of Perilymphatic Fistula Repair Surgery in Managing Vestibular Symptoms: A Clinical Study and Outcome Analysis

松田　　帆（埼玉医科大学）

Han Matsuda（Saitama Medical University）

ILSY2-4.　水中内視鏡下手術での上半規管裂隙症候群の治療

The technique and benefits of pugging by using underwater endoscopic ear surgery for superior semicircular canal syndrome

本藏　陽平（東北大学）

Yohei Honkura（Tohoku University）

内藤　泰

北原　糺

Issam Saliba

松田　帆

本藏　陽平

シンポジウム　　11 月 3 日（金・祝）10:10 ～ 11:20　第 1 会場

先天性外耳道閉鎖症・小耳症に対する治療戦略について

司会：岩崎　　聡（国際医療福祉大学三田病院）
　　高野　賢一（札幌医科大学）

SY-1.　**小耳症に対する聴覚補助機器の使用を考慮した耳介再建―形成外科医の立場から―**
四ッ柳高敏（札幌医科大学）

SY-2.　**小耳症への非侵襲的かつ審美・機能同時改善の試み**
西山　崇経（慶應義塾大学）

SY-3.　**外耳奇形・中耳奇形に対する耳鼻咽喉科・形成外科合同手術**
伊藤　　吏（山形大学）

SY-4.　**人工聴覚**
高橋　優宏（国際医療福祉大学三田病院）


岩崎　　聡

高野　賢一

四ッ柳高敏

西山　崇経

伊藤　　吏

高橋　優宏

耳科・鼻科ジョイントセミナー　　11 月 2 日（木）16:20 ～ 17:50　第 1 会場

全身から診る　耳・鼻の好酸球性炎症

司会：野中　　学（東京女子医科大学）
**　　松原　　篤（弘前大学）**

ORJS-1.　ANCA 陽性の好酸球性中耳炎への対応
岡田　昌浩（愛媛大学）

ORJS-2.　喘息と好酸球性中耳炎，副鼻腔炎
瀬尾友佳子（東京女子医科大学）

ORJS-3.　好酸球性多発血管炎性肉芽腫症からみた副鼻腔炎と中耳炎：好酸球性副鼻腔炎・中耳炎との鑑別
森田　真也（北海道大学）

ORJS-4.　細胞の個と集団から見直す難治性中耳炎
植木　重治（秋田大学　総合診療・検査診断学講座）

野中　　学

松原　　篤

岡田　昌浩

瀬尾友佳子

森田　真也

植木　重治

パネルディスカッション 1　　11 月 2 日（木）10:30 ～ 12:00　第 1 会場

進展型の真珠腫性中耳炎

司会：須納瀬　弘（東京女子医科大学附属足立医療センター）
伊藤　真人（自治医科大学）

PD1-1.　母膜の力学的振る舞いに応じた難治性真珠腫の摘出法
須納瀬　弘（東京女子医科大学附属足立医療センター）

PD1-2.　Medical cholesteatoma の手術の Tips & Pitfalls
伊藤　真人（自治医科大学）

PD1-3.　錐体部真珠腫に対する Combined microscopic/endoscopic approach の有用性
杉本　寿史（金沢大学）

須納瀬　弘

伊藤　真人

杉本　寿史

パネルディスカッション 2

11 月 4 日（土）9:00 ～ 10:00　第 1 会場

外耳癌 診断から治療・術後管理まで
耳科手術専門医が知っておきたい技術

司会：柿木　章伸（神戸大学）
**　　堤　　剛（東京医科歯科大学）**

PD2-1.　外耳道癌の早期診断に向けて―外耳道癌新鮮例 79 例の診断確定までの臨床像
川島　慶之（東京医科歯科大学）

PD2-2.　外側側頭骨切除術の適応と実際
藤田　　岳（神戸大学）

PD2-3.　側頭骨亜全摘術の実際
小宗　徳孝（九州大学）

PD2-4.　外耳道癌の術式選択と術後管理および予後
吉田　忠雄（名古屋大学）

柿木　章伸

堤　　剛

川島　慶之

藤田　　岳


小宗　徳孝

吉田　忠雄

パネルディスカッション 3　　11 月 4 日（土）8:50 ～ 10:10　第 2 会場

中耳内耳診断治療新規技術開発　あなたのアイデア実用化します

「トランスレーショナル研究委員会」

司会：小島　博己（東京慈恵会医科大学）
和佐野浩一郎（東海大学）

PD3-1.　霊長類モデル動物の開く内耳研究の「新しい扉」
細谷　　誠（慶應義塾大学）

PD3-2.　水素吸入療法が拓く新しい感音難聴治療
羽藤　直人（愛媛大学）

PD3-3.　中耳機能検査機器のこれまでとこれから
村越　道生（金沢大学）

PD3-4.　大学発ベンチャーとの連携による再生医療等製品の製品上市に向けて
森野常太郎（東京慈恵会医科大学）

PD3-5.　先端的治療のシーズから保険適用への道のり
金丸　眞一（田附興風会医学研究所北野病院）

小島　博己

和佐野浩一郎


細谷　　誠

羽藤　直人

村越　道生

森野常太郎

金丸　眞一

パネルディスカッション 4　　11 月 4 日（土）10:10 ～ 11:10　第 2 会場

ダイバーシティ推進委員会企画セッション
【難聴をもつ社会人のための羅針盤】

司会：片岡　祐子（岡山大学）
小川　　洋（福島県立医科大学会津医療センター）
追加発言：神田　幸彦（医療法人萌悠会耳鼻咽喉科神田 E・N・T 医院）

PD4-1.　難聴というものを隠し続けてきた自分―自分から伝えられない・相手に理解されない苦悩―
吉田　　翔（長崎みなとメディカルセンター）

PD4-2.　「当事者」と「想像力」―耳鼻咽喉科医として当事者の立場だからこそできたこと―
野田　哲平（九州大学）

PD4-3.　多様性社会における難聴者のアイデンティティのために　―難聴をもつ耳鼻咽喉科医の気づきとエンパワーメント―
茂木　雅臣（群馬大学）

片岡　祐子

小川　　洋

神田　幸彦


吉田　　翔

野田　哲平


茂木　雅臣

臨床最前線　パネルディスカッション 1

11 月 2 日（木）8:50 ～ 10:20　第 1 会場

この鼓膜所見，あなたの診断は？

「用語委員会　難治性中耳炎ワーキンググループ」

司会：山本　　裕（東京慈恵会医科大学）
**　　飯野ゆき子（東京北医療センター）**

演者：山本　　裕（東京慈恵会医科大学）
**　　森田　由香（富山大学）**
**　　橋本　　研（自治医科大学）**
**　　上出　洋介（かみで耳鼻咽喉科クリニック）**

山本　　裕

飯野ゆき子

森田　由香


橋本　　研

上出　洋介

臨床最前線　パネルディスカッション 2

11 月 3 日（金・祝）9:00 ～ 10:30　第 2 会場

外耳炎の治療から耳・鼓室・術前術後処置まで

司会：吉田　尚弘（自治医科大学附属さいたま医療センター）
木村百合香（東京都立荏原病院）

演者：木村百合香（東京都立荏原病院）
齊藤　秀行（斉藤耳鼻咽喉科医院）
澤田　政史（埼玉医科大学）
藤原　敬三（神戸市立医療センター中央市民病院）
金沢　弘美（自治医科大学付属さいたま医療センター）
宮野　恭平（埼玉医科大学　皮膚科）

吉田　尚弘

木村百合香

齊藤　秀行

澤田　政史

藤原　敬三


金沢　弘美

宮野　恭平

The 2nd Japan, Korea and Taiwan Co-Organized Session

11 月 4 日（土）11:20 ～ 12:20　第 1 会場

How I Learned TEES, Reflecting on My Initial Experiences

Chairs：Seiji Kakehata（President, Japan Otological Society）
Yu Matsumoto（Tokyo Metropolitan Police Hospital, Japan）

JKT-1.　How I have expanded the indications for TEES

Yumi Ohta（Osaka University Hospital, Japan）

演者略歴

Education:
1990–1996 Osaka University School of Medicine
Work experience:
1996–1997 Resident, Osaka University Hospital
1997–1998 Resident, Osaka National Hospital
2001–2008 Medical staff, Sakai Municipal Hospital
2008–2009 Chief of Otolaryngology, Itami Municipal Hospital
2009–2010 Chief of Otolaryngology, Hyogo prefectural Nishinomiya Hospital
Academic Appointments:
2010–2022 Assistant Professor, Department of Otolaryngology-Head and Neck Surgery, Osaka University Graduate School of Medicine
2022–Present Associate Professor, Department of Otolaryngology-Head and Neck Surgery, Osaka University Graduate School of Medicine

JKT-2. My Initial Experience of Transcanal Endoscopic Ear Surgery

Il Joon Moon（Samsung Medical Center, Korea）

演者略歴

Education 1995 – 1996 Premedical course, College of Liberal Arts and Science, Seoul National University, Seoul, Korea
1997 – 2000 M.D., College of Medicine, Seoul National University, Seoul, Korea
2003 – 2005 M.S., Postgraduate course, College of Medicine, Seoul National University, Seoul, Korea
2005 – 2010 Ph.D., Postgraduate course, College of Medicine, Seoul National University, Seoul, Korea
Thesis: Role of vascular endothelial growth factor and platelet-derived growth factor in airway remodeling in a murine model of allergic rhinitis
Thesis director: Yang-Gi Min

Postgraduate Training and Fellowship Appointments
2001.3 – 2002.2 Intern, Seoul National University Hospital, Seoul, Korea
2002.3 – 2006.2 Resident, Department of ORL-HNS, Seoul National University Hospital, Seoul, Korea
2006.3 – 2009.4 Military service (Military doctor)
2009.5 – 2010.2 Clinical fellow (Rhinology), Department of ORL-HNS, Seoul National University Hospital, Seoul, Korea
2010.3 – 2011.2 Research fellow (Otology), Department of ORL-HNS, Samsung Medical Center
Sungkyunkwan University School of Medicine
2011.3 – 2015.2 Clinical assistant professor (Otology)
Department of ORL-HNS
Samsung Medical Center
Sungkyunkwan University School of Medicine
2012.3 – 2014.2 Visiting scholar (Otology & Audiology)
Merrill Bloedel Hearing Research Center
Department of ORL-HNS
University of Washington Medical Center
Academic Advisor and Tutor: Jay T. Rubinstein (Professor and Director of the Research Center)
2015.3 – 2019.2 Assistant professor (Otology)
Department of ORL-HNS
Samsung Medical Center
Sungkyunkwan University School of Medicine
2019.3 – Present Associate professor (Otology)
Department of ORL-HNS
Samsung Medical Center
Sungkyunkwan University School of Medicine

JKT-3. My Experience of Transcanal Endoscopic Ear Surgery

KUANG-HSU LIEN（Chang Gung Memorial Hospital, Taiwan）

演者略歴

- Education: Chung Shan Medical University, School of Medicine
  PhD Student of Chang Gung University, Graduate Institute of Clinical Medical Sciences
- Employment Record:
  - Residency at the Department of Otolaryngology - Head & Neck Surgery, Chang Gung Memorial Hospital
  - Attending physician: Department of Otolaryngology - Head & Neck Surgery, Chang Gung Memorial Hospital

Seiji Kakehata

Yu Matsumoto

Yumi Ohta

Il Joon Moon

KUANG-HSU LIEN

The 2nd Asia-Pacific Session

11 月 3 日（金・祝）11:20 ～ 12:20　第 1 会場

Implantable hearing devices

Chairs：Tatsuya Yamasoba（Director of Tokyo Teishin Hospital, Japan）
Yutaka Takumi（Shinshu University, Japan）

AP-1. Treatment Strategies for Congenital Aural Atresia and Microtia – Implantable Hearing devices

Bee See Goh（University Kebangsaan Malaysia Medical Centre, Malaysia）

演者略歴

Dr. Bee See GOH, MD (UKM), M.S (ORL-HNS)(UKM), Fellow of academy of Malaysia (FAM)
Professor of Otorhinolaryngology- Head and Neck Surgery at The National University of Malaysia (UKM), Kuala Lumpur, Malaysia. Head of Paediatric ORL Unit at UKM Children Specialist Hospital (HPKK). She received training in paediatric ENT at Cincinnati Children Medical Centre, Ohio, USA in 2007. Her clinical practice in the tertiary hospital has centered on the management of paediatric ENT and passionate in the management of hearing loss in children and adult. She works closely with paediatricians in managing paediatric airway diseases and vascular anomalies cases. She is the director of Paediatric ORL & Hearing Implant Fellowship, Faculty of Medicine, UKM. Currently, she is the Head of UKM Cochlear Implant Program and Head of Cleft Palate Team. She has authored books, many peer reviewed articles and active in conducting research in the related field. She is the Past President of Malaysian Society of Otorhinolaryngologists-Head and Neck Surgeons (MSOHNS) for the year 2016/2017; Board member of Asian Pediatric Otolaryngology Group (APOG); member of CORLAS (Collegium Oto-Rhino-Laryngologicum Amicitiae Sacrum), Steering Committee for Cochlear Implant Group for Emerging Country. She has travelled widely as speaker at national and international region.

AP-2. Implantable hearing devices for the patients with congenital aural atresia

Yang-Sun Cho（Department of Otorhinolaryngology, Yonsei University College of Medicine, Korea）

演者略歴

Present Title: Professor
Department of Otorhinolaryngology-Head and Neck Surgery, Sungkyunkwan University School of medicine, Samsung Medical Center, Seoul, Korea
Education & Faculty Appointments
1988. 02 M.D., College of Medicine, Seoul National University, Seoul, Korea
1992 – 1996 Residency, Department of ORL-HNS, Seoul National University Hospital, Seoul, Korea
1996. 03 Staff, Department of ORL-HNS, Samsung Medical Center, Seoul, Korea
1997. 04 Instructor, Department of ORL-HNS, Sungkyunkwan University School of medicine, Samsung Medical Center, Seoul, Korea
1999. 04 Assistant professor
2001. 03 – 2003. 02. Visiting Assistant Professor, Department of ORL-HNS, University of Iowa, USA
2003. 04 Associate professor
2009. 04 – Present Professor
2009. 08–2009. 10. Visiting Professor, Department of ORL-HNS, University of Washington, USA.
2012. 01 – 2013. 12 Director of Planning, Sungkyunkwan University School of medicine
2013. 08 – 2015. 03. Director, Department of Admission Service, Samsung Seoul Hospital
2015. 04 – 2016. 01 Director, Department of Quality Innovation, Samsung Seoul Hospital
2015. 04 –2019. 03 Chairman, Department of ORL-HNS, Sungkyunkwan University School of Medicine.

AP-3. Bonebridge Implantation in Thai Congenital Aural Atresia

Paninee Charusripan（Chulalongkorn University, Thailand）

演者略歴

Education

1998–2004 Bachelor of Medicine (1st class honors) Chulalongkorn University
Date of graduation 19 March 2004

2007–2010 Residency training in otolaryngology Chulalongkorn University

2012–2013 Clinical fellow Otology/Neurotology, University Health Network, University of Toronto, Ontario, Canada

Tatsuya Yamasoba

Yutaka Takumi

Bee See Goh

Yang-Sun Cho

Paninee Charusripan

教育セミナー 1

11 月 2 日（木）8:50 ～ 9:50　第 2 会場

司会：小林　一女（昭和大学）

ES1.　続・耳科手術のコツ　―個人的な経験に基づく Tips 集―
伊藤　　健（帝京大学）

小林　一女

伊藤　　健

教育セミナー 2

11 月 2 日（木）10:00 ～ 11:00　第 2 会場

あなたのアイデア実用化 臨床研究立案セミナー

司会：石川浩太郎（国立障害者リハビリテーションセンター）

ES2-1.　ここから始める！臨床試験
黒川　友哉（千葉大学）

ES2-2.　あなたの研究，社会に還元しましょう！
そのために知っておくべき事，知っておくべき強い味方
坂下　雅文（福井大学附属病院 医学研究支援センター）

ES2-3.　若手から見た医療機器開発の実際とその支援
藤原　崇志（倉敷中央病院）

石川浩太郎

黒川　友哉

坂下　雅文

藤原　崇志

教育セミナー 3

11 月 2 日（木）11:10 ～ 12:10　第 2 会場

司会：樫尾　明憲（東京大学）

ES3.　やさしい聴覚生理学 ―その 3―
中川　尚志（九州大学）

樫尾　明憲

中川　尚志

教育セミナー 4

11 月 3 日（金・祝）9:00 ～ 10:00　第 1 会場

術前耳管機能検査法の実際

司会：髙橋　晴雄（長崎大学　名誉教授）

ES4-1.　これだけやれば大丈夫：鼓膜形成術・真珠腫手術の術前耳管評価
小林　俊光（仙塩利府病院　耳科手術センター）

ES4-2.　鼻すすりの見つけ方
水田　邦博（浜松医療センター）

髙橋　晴雄

小林　俊光

水田　邦博

教育セミナー 5

11 月 3 日（金・祝）11:20 ～ 12:20　第 2 会場

司会：近藤　健二（東京大学）

ES5.　新しいガイドラインに基づく顔面神経麻痺の実践的治療
萩森　伸一（大阪医科薬科大学）

近藤　健二

萩森　伸一

教育セミナー 6

11 月 4 日（土）10:10 ～ 11:10　第 1 会場

TEES　今振り返る初心者だった頃の私のオペ

司会：田中　康広（獨協医科大学埼玉医療センター）

ES6-1.　TEES　今振り返る初心者だった頃の私のオペ
堀　　龍介（産業医科大学）

ES6-2.　How I learned TEES
角南貴司子（大阪公立大学）

田中　康広

堀　　龍介

角南貴司子

教育セミナー 7

11 月 4 日（土）11:20 ～ 12:20　第 2 会場

司会：大森　孝一（京都大学）

ES7.　大規模データを用いた研究手法について

和佐野浩一郎（東海大学）

大森　孝一

和佐野浩一郎

明日の臨床に活かす！ ～耳科学会から最新情報～

11 月 4 日（土）7:50 ～ 8:50　第 1 会場

司会：曾根三千彦（名古屋大学）
東野　哲也（国際医療福祉大学）

「あたらしい小児滲出性中耳炎診療ガイドライン～改訂のポイント」
演者：日高　浩史（関西医科大学）

滲出性中耳炎診療ガイドライン WG

「どう選択する？ 真珠腫乳突腔進展に対するアプローチ
―新しい中耳真珠腫進展度 M 分類から考える―」
演者：森田　由香（富山大学）
高橋　昌寛（東京慈恵会医科大学）
綾仁　悠介（大阪医科薬科大学）

用語委員会

モーニングセミナー 1　　11 月 3 日（金・祝）8:00 ～ 8:50　第 2 会場

CTP 検査 Up to Date　～最新情報と今後の展開～

（共催：株式会社コスミックコーポレーション）

司会：喜多村　健（湘南医療大学）

MS1-1.　臨床データから考える CTP 検査の活用法
松田　　帆（埼玉医科大学）

MS1-2.　基礎的データから考える CTP 検査
松村　智裕（日本医科大学　生化学分子生物学（代謝栄養学））

MS1-3.　CTP を用いた爆傷による外リンパ瘻検出の試み
水足　邦雄（防衛医科大学校）

喜多村　健

松田　　帆

松村　智裕

水足　邦雄

モーニングセミナー 2　　11 月 3 日（金・祝）8:00 ～ 8:50　第 3 会場

司会：中村　克彦（中村耳鼻咽喉科クリニック）

MS2.　　顔面神経麻痺のリハビリテーション　ー病的共同運動と顔面拘縮に対するマネジメントー
東　　貴弘（徳島大学）

中村　克彦

東　　貴弘

ランチョンセミナー 1

11 月 2 日（木）12:30 ～ 13:20　第 1 会場

（共催：株式会社コスミックコーポレーション）

司会：上出　洋介（かみでクリニック）

LS1.　耳科領域の潜水医学

三保　　仁（大倉山耳鼻咽喉科，メキシコ潜水医学研究所）

上出　洋介

三保　　仁

ランチョンセミナー 2

11 月 2 日（木）12:30 ～ 13:20　第 2 会場

Type2 炎症性疾患と生物学的製剤

（共催：サノフィ株式会社）

司会：野中　　学（東京女子医科大学）

LS2-1.　好酸球性中耳炎の治療戦略

吉田　尚弘（自治医科大学附属さいたま医療センター）

LS2-2.　生物学的製剤の鼻茸を有する難治性慢性副鼻腔炎・難治性中耳炎への影響

山田武千代（秋田大学）

野中　　学

吉田　尚弘

山田武千代

ランチョンセミナー 3

11 月 2 日（木）12:30 ～ 13:20　第 3 会場

これからの人工内耳：長いしなやかな電極を使うメリット

（共催：メドエルジャパン株式会社）

司会：宇佐美真一（信州大学 名誉教授）

LS3-1.　新しい EAS 適応基準とその背景
吉田　忠雄（名古屋大学）

LS3-2.　EAS と通常 CI の使い分けは必要か？
吉村　豪兼（信州大学）

宇佐美真一

吉田　忠雄

吉村　豪兼

ランチョンセミナー 4

11 月 2 日（木）12:30 ～ 13:20　第 4 会場

これからの鼓膜再生療法　―鼓膜再生療法の応用―

（共催：ノーベルファーマ株式会社）

司会：金丸　眞一（田附興風会医学研究所北野病院）

LS4-1.　鼓膜再生療法の適応判定に迷う症例の対処法
金井　理絵（田附興風会医学研究所北野病院）

LS4-2.　これからの鼓膜再生療法　―鼓膜再生療法の応用―
白馬　伸洋（帝京大学溝口病院）

金丸　眞一


金井　理絵

白馬　伸洋

ランチョンセミナー 5

11 月 2 日（木）12:30 ～ 13:20　第 5 会場

EES の基礎知識―内視鏡と鋼製小物の選び方について

（共催：カールストルツ・エンドスコピー・ジャパン株式会社）

司会：髙橋　　姿（五泉中央病院）

LS5-1.　内視鏡と鋼製小物の選び方

堀　　龍介（産業医科大学）

LS5-2.　内視鏡の選択と鋼製小物の選び方

内田　真哉（京都第二赤十字病院）

髙橋　　姿

堀　　龍介

内田　真哉

ランチョンセミナー 6

11 月 3 日（金・祝）12:30 ～ 13:20　第 1 会場

（共催：セオリアファーマ株式会社）

司会：暁　　清文（鷹の子病院）

LS6.　　外耳道 common disease の温故知新

福島　邦博（さくら会　早島クリニック）

暁　　清文

福島　邦博

ランチョンセミナー 7　　11 月 3 日（金・祝）12:30 ～ 13:20　第 2 会場

New insights into cochlear implantation: Advanced Technologies and Beyond
人工内耳の新たな知見：先進技術とその先へ

（共催：株式会社日本コクレア）

司会：曾根三千彦（名古屋大学）

LS7-1.　From Indications to Innovations: The Expanding Horizon of Cochlear Implantation
Akira Ishiyama（David Geffen School of Medicine at UCLA, USA）

LS7-2.　人工内耳と補聴器の積極的活用と電極選択
山崎　博司（京都大学／神戸市立医療センター中央市民病院　臨床研究推進センター・難聴研究部）

曾根三千彦

Akira Ishiyama

山崎　博司

ランチョンセミナー 8　　11 月 3 日（金・祝）12:30 ～ 13:20　第 3 会場

（共催：日本メドトロニック株式会社）

司会：原渕　保明（社会医療法人北斗 特別顧問／旭川医科大学 名誉教授）

LS8.　若手術者に伝えたい耳科手術のコツ
大石　直樹（慶應義塾大学）

原渕　保明

大石　直樹

ランチョンセミナー 9　　11 月 3 日（金・祝）12:30 ～ 13:20　第 4 会場

（共催：リオン株式会社）

司会：高野　賢一（札幌医科大学）

LS9.　語音聴力検査の動向―J matrix 検査の紹介を含めて―
樫尾　明憲（東京大学）

高野　賢一

樫尾　明憲

ランチョンセミナー 10　　11 月 3 日（金・祝）12:30 ～ 13:20　第 5 会場

（共催：ダイアテックカンパニー）

司会：小川　　郁（慶應義塾大学 名誉教授）

LS10.　次世代の他覚的聴覚検査
松延　　毅（日本医科大学）

小川　　郁

松延　　毅

ランチョンセミナー 11　　11 月 4 日（土）12:30 ～ 13:20　第 1 会場

認知機能低下予防・改善における補聴器の意義　いつ介入すべきか？

（共催：マキチエ株式会社）

司会：伊藤　壽一（京都大学 名誉教授）
阪上　雅史（兵庫医科大学）

LS11-1. ミドル世代からは Hear well を意識して
内田　育恵（愛知医科大学）

LS11-2. 補聴器を含む聴覚ケアの目的と介入について考える
神﨑　　晶（国立病院機構東京医療センター）

伊藤　壽一

阪上　雅史

内田　育恵

神﨑　　晶

ランチョンセミナー 12　　11 月 4 日（土）12:30 ～ 13:20　第 4 会場

（共催：株式会社名優）

司会：山本　　裕（東京慈恵会医科大学）

LS12.　耳科手術の基本手技と応用 ―顕微鏡＆内視鏡―
高橋　昌寛（東京慈恵会医科大学）

山本　　裕

高橋　昌寛

YIA セッション

11 月 2 日（木）

YIA 第 1 群（基礎）　第 3 会場　8:50 ～ 9:50

座長：高野　賢一（札幌医科大学）
堤　　剛（東京医科歯科大学）

YIA1-1. 骨導域超音波を用いた聴性脳幹反応のマウス・モルモット間の比較
長瀬　典子，他（岐阜大学）

YIA1-2. カナマイシン内耳障害モデルにおける内耳炎症抑制効果の検討
島田　茉莉，他（自治医科大学）

YIA1-3. Daple（Ccdc88c）変異マウスは，平衡斑に平面細胞極性の異常を認めるが，前庭動眼反射に有意な低下を認めない
大薗　芳之，他（大阪大学）

YIA1-4. 耳管粘膜注入手術の治療効果を評価できる小動物モデルの確立
小池　直人，他（日本大学）

YIA1-5. 咽頭扁桃のステロイド感受性に関する組織学的検討
栃木　康佑，他（獨協医科大学埼玉医療センター）

YIA1-6. 好酸球性中耳炎に対する生物学的製剤の治療効果および中耳貯留液の解析
江洲　欣彦，他（自治医科大学附属さいたま医療センター）

YIA 第 2 群（臨床①）　第 3 会場　10:00 ～ 11:00

座長：岩崎　　聡（国際医療福祉大学三田病院）
角南貴司子（大阪公立大学）

YIA2-1. 21 世紀出生児縦断調査を用いた小児肺炎球菌ワクチン導入前後の小児中耳炎の検討
浦口　健介，他（岡山大学医歯薬学総合）

YIA2-2. 蝸牛管長に応じた周波数ミスマッチと術後聴取成績の検討―人工内耳の更なるオーダーメイド医療を目指して―
佐原　利人，他（東京大学）

YIA2-3．当科における高齢人工内耳装用者の聴取成績
安武　新悟，他（防衛医科大学校）

YIA2-4．ミトコンドリア DNA 変異症例の臨床的特徴と聴覚障害の検討
上原奈津美，他（神戸大学）

YIA2-5．日本人健聴者における視聴覚統合タスク時の事象関連電位の検討
戸部　陽太，他（京都大学医学）

YIA2-6．聴覚情報処理障害（APD）患者の診療における検査の位置付けに関する検討
紀井　大志，他（九州大学）

YIA 第 3 群（臨床②）　第 3 会場　11:10 ～ 12:10

座長：小川　洋（福島県立医科大学会津医療センター）
　　工　穣（信州大学）

YIA3-1．鼓膜再生療法における石灰化が穿孔サイズと聴力に与える影響について
山口　智也，他（田附興風会　医学研究所　北野病院）

YIA3-2．Augmented Reality（AR）を利用した中耳真珠腫に対する術式選択の新たな試み
高橋　昌寛，他（東京慈恵会医科大学）

YIA3-3．耳硬化症 181 耳の脱灰像と術前後聴力の関係
木村　尭，他（魚沼基幹病院）

YIA3-4．耳硬化症と先天性アブミ骨固着単独症例における臨床的特徴の差異
西山　崇経，他（慶應義塾大学）

YIA3-5．顔面神経減荷術前後の聴力変化の検討
山崎　開，他（大阪医科薬科大学病院）

YIA3-6．CTP 検査を施行した突発性難聴疑い 75 例の検討
天野真太郎，他（山形大学）

一 般 演 題（口演）

11 月 2 日（木）

第 1 群（真珠腫①）　　第 3 会場　14:40 ～ 15:40

座長：清水　猛史（滋賀医科大学）
　　白馬　伸洋（帝京大学溝口病院）

O1-1.　当院における先天性真珠腫症例の臨床的検討
扇田　秀章，他（帝京大学附属溝口病院）

O1-2.　Kaplan-Meier 法を用いた先天性真珠腫 81 例の再発率の検討
三代　康雄，他（大阪市立総合医療センター）

O1-3.　東九州地域における先天性真珠腫の疫学的検討
門脇　嘉宣，他（大分大学）

O1-4.　当科における外耳道耳真珠腫に対する初回手術例の検討
美内　慎也，他（兵庫医科大学）

O1-5.　過去 10 年間における外耳道真珠腫手術症例の検討
吉田　尚生，他（大阪赤十字病院）

O1-6.　弓下動脈の異常を伴った弛緩部型真珠腫症例―側頭骨内異常血管症例の CT 読影のポイント―
門脇　誠一，他（東京北医療センター）

第 2 群（真珠腫②）　　第 3 会場　16:20 ～ 17:20

座長：比野平恭之（神尾記念病院）
　　小林　泰輔（高知大学）

O2-1.　中頭蓋窩に進展した迷路上型錐体部真珠腫の 1 例
音成恵梨子，他（静岡県立総合病院）

O2-2.　外耳道真珠腫の中耳進展により顔面神経管，外側半規管，蝸牛破壊を生じた一例
石井　賢治，他（神尾記念病院）

O2-3.　急性内耳障害に遅発性顔面神経麻痺を併発し，術後性脳炎を認めた緊張部型真珠腫の 1 例
小島　敬史，他（栃木医療センター）

O2-4.　錐体尖に進展した中耳真珠腫症による耳炎性顔面神経麻痺の 1 症例
本多　伸光，他（愛媛県立中央病院）

O2-5.　中耳真珠腫と術前診断し TEES を施行した髄膜脳瘤の 1 例
森岡　繁文，他（京都第二赤十字病院）

O2-6.　髄膜脳瘤が併存した真珠腫性中耳炎症例
阿彦　玲児，他（帝京大学）

第 3 群（外耳①）　　第 3 会場　17:20 ～ 18:00

座長：伊藤　　卓（東京医科歯科大学）

O3-1.　片側性の外耳道閉鎖症の語音明瞭度について
西村　忠己，他（奈良県立医科大学）

O3-2.　顎関節ピロリン酸カルシウム結晶沈着症により外耳道閉塞をきたした混合性難聴症例
野尻　　尚，他（国際医療福祉大学病院）

O3-3.　伝音難聴をきたした側頭骨線維性骨異形成症の 2 症例
柴田　敏章，他（JCHO 神戸中央病院）

O3-4.　側頭骨線維性骨異形成症による外耳道狭窄：成年期以降に 2 回目の外耳道形成術を施行した一例
友田　篤志，他（関西医科大学総合医療センター）

第 4 群（人工聴覚器①）　　第 4 会場　8:50 ～ 9:50

座長：野口　佳裕（国際医療福祉大学成田病院）
大崎　康宏（市立池田病院）

O4-1.　術中移動式コーンビーム CT 支援下の common cavity deformity 症例に対する人工内耳電極挿入
山本　典生，他（神戸市立医療センター中央市民病院）

O4-2.　当科で経験した人工内耳手術困難例に対する対応と工夫
吉村　豪兼，他（信州大学）

O4-3.　人工内耳手術における筋肉片を用いた蝸牛開窓部の閉鎖
小田　尊志，他（広島大学）

O4-4.　両側同時人工内耳植込み手術症例の外科的検討
南　修司郎，他（国立病院機構東京医療センター）

O4-5.　人工内耳埋込術におけるデプスゲージの使用経験
小林万里菜，他（国家共済組合連合会　虎の門病院）

O4-6.　両側同時人工内耳埋め込み術の際に両正円窓が骨性閉鎖していた 1 症例
織田　　潔，他（東北労災病院）

第 5 群（人工聴覚器②）　　第 4 会場　10:00 ～ 11:00

座長：河野　　淳（みなみなかのたけのこ耳鼻咽喉科）
南　修司郎（国立病院機構東京医療センター）

O5-1.　内視鏡下人工内耳手術―蝸牛窓小窩の視認が困難な場合の一対処法―
石田　克紀，他（茅ヶ崎中央病院）

O5-2.　当科にて人工内耳手術を行った内耳奇形・内耳道狭窄症例の検討
多月　周哉，他（大阪大学）

O5-3.　人工内耳術中に生じた Gusher への対応を要した内耳奇形 2 症例
小林　万純，他（名古屋大学）

O5-4.　人工内耳植込術後の遅発性インプラント周囲腫脹例の検討
春日麻里子，他（信州大学）

O5-5.　人工内耳術後感染に対して手術を要した症例の検討
安本　眞美，他（神戸市立医療センター中央市民病院）

O5-6.　人工内耳刺激パラメーターの施設間比較
山崎　博司，他（京都大学）

第 6 群（聴神経腫瘍）　　第 4 会場　11:10 ～ 12:10

座長：藤原　圭志（北海道大学）
　　藤田　　岳（神戸大学）

O6-1.　聴神経腫瘍摘出と同時同側人工内耳植え込み術のための蝸牛内電気刺激による新規術中持続聴覚モニタリング法
細谷　　誠，他（慶應義塾大学）

O6-2.　多施設共同研究による聴神経腫瘍が原因の重度難聴に対する人工聴覚器を用いた聴覚再建の有効性調査
今泉　光雅，他（福島県立医科大学）

O6-3.　当科で経験した聴神経腫瘍 72 例―腫瘍の局在と聴力像についての検討―
三浦康士郎，他（神尾記念病院）

O6-4.　当院における PANQOL を用いた聴神経腫瘍の QOL の検討
山田　啓之，他（愛媛大学）

O6-5.　聴神経腫瘍術後の中耳貯留液に対する鼓膜切開後に髄膜炎を発症した 1 例
吉田健太郎，他（獨協医科大学）

O6-6.　聾型の急性感音難聴と顔面神経完全麻痺を生じた内耳道内聴神経腫瘍に対する手術加療を行った一症例
羽富　彩映（慶應義塾大学病院）

第 7 群（中耳症例）　　第 4 会場　14:40 ～ 15:40

座長：松延　　毅（日本医科大学）
　　寺岡　正人（愛媛大学）

O7-1.　鼓室形成術後に発症した浅側頭動脈仮性動脈瘤の一例
安齋　　崇，他（順天堂大学）

O7-2.　鼓室形成術後に発症した浅側頭動脈瘤例
梶野　晃雅，他（土浦協同病院）

O7-3.　キヌタ・アブミ骨関節の連動異常のあった 2 症例の検討
河野　浩万（河野耳鼻咽喉科 Ear Surgi Clinic）

O7-4.　キヌタ・アブミ関節固着の 5 症例
藤川　太郎，他（東京医科歯科大学）

O7-5.　陳旧性外傷性耳小骨離断の手術 3 症例
高田　雄介，他（順天堂大学）

O7-6.　当科におけるツチ骨単独骨折の臨床像の検討
島貫茉莉江，他（慶應義塾大学）

第 8 群（顔面神経）　　第 4 会場　16:20 ～ 17:20

座長：羽藤　直人（愛媛大学）
佐藤　　崇（大阪大学）

O8-1.　末梢性顔面神経麻痺に対する顔面神経減荷術の術後経過
中澤　　宝，他（東京慈恵会医科大学）

O8-2.　両側外傷性顔面神経麻痺に対して，両側同時顔面神経減荷術を行った 1 例
妻鳥敬一郎，他（福岡大学）

O8-3.　顔面神経麻痺・難聴・複視を契機に子宮体癌髄膜転移と診断された 1 例
有馬　涼太，他（旭川医科大学）

O8-4.　顔面神経麻痺と感音難聴を生じた若年発症の頭蓋底骨髄炎の治療経験
若林　　毅，他（さいたま赤十字病院）

O8-5.　ラムゼイハント症候群における VZV-IgG 抗体価測定の意義
浜崎　泰佑，他（昭和大学）

O8-6.　病的共同運動に対するボツリヌス毒素療法とボツリヌス毒素・ミラーバイオフィードバック併用療法の長期成績
東　　貴弘，他（徳島大学）

第 9 群（外耳②）　　第 4 会場　17:20 ～ 17:50

座長：鎌倉　武史（大阪大学）

O9-1.　当院における外耳炎の起因菌と薬剤感受性：本邦独自の細菌学知見の蓄積と抗菌薬の適正使用を目指して
澤田　政史，他（埼玉医科大学）

O9-2.　オマリズマブによる，難治性重症外耳道湿疹の治療の経験
小崎　寛子，他（心身障害児総合療育医療センター）

O9-3.　耳痛を伴った外耳道アミロイドーシスの一例
貝谷　　光，他（松江赤十字病院）

第 10 群（鼓膜再生）　第 5 会場　8:50 ～ 9:50

座長：湯浅　　有（仙台・中耳サージセンター）
立山　香織（大分大学）

O10-1. 術後耳に対する鼓膜再生療法の検討
柚木　稜平，他（田附興風会　医学研究所北野病院）

O10-2. 高齢者における鼓膜再生療法の検討
金井　理絵，他（田附興風会医学研究所北野病院）

O10-3. 小児における鼓膜再生療法に関する検討
北　真一郎，他（公益財団法人　田附興風会　医学研究所　北野病院）

O10-4. 鼓膜再生療法―鼓室硬化症への応用―
金丸　眞一，他（田附興風会医学研究所北野病院）

O10-5. リティンパによる鼓膜再生療法 60 症例の検討～従来法と比較して
日高　浩史，他（関西医科大学）

O10-6. リティンパ® による鼓膜閉鎖術（鼓膜再生療法）の検討
深美　　悟，他（獨協医科大学）

第 11 群（鼓膜・中耳炎）　第 5 会場　10:00 ～ 11:00

座長：田邉　牧人（耳鼻咽喉科サージクリニック老木医院）
深美　　悟（獨協医科大学）

O11-1. bFGF 製剤（リティンパ®）を用いて鼓膜再生療法を行った小児 10 例
猪狩　優佳，他（国際医療福祉大学三田病院）

O11-2. 当科におけるリティンパの使用経験
児島　頌子，他（富山市民病院）

O11-3. 術後再穿孔に対し再手術を行った症例の検討
後藤　崇成，他（山形大学）

O11-4. 慢性穿孔性中耳炎に対する術後成績の検討
岡本　昌之，他（福井大学）

O11-5. 鼓膜画像からの深層学習による耳疾患診断，および鼓膜画像生成の試み
溝口　由丸，他（新渡戸記念中野総合病院）

O11-6. 外傷性鼓膜穿孔症例の検討
佐久間直子，他（日本医科大学）

第 12 群（中耳手術①）　第 5 会場　11:10 ～ 12:10

座長：植田　広海（名鉄病院耳鼻咽喉科中耳サージセンター）
西村　信一（三井記念病院）

O12-1. 当科でアブミ骨手術を施行した耳硬化症例の検討
綾仁　悠介，他（大阪医科薬科大学）

O12-2. アブミ骨手術後に再手術を行った症例の検討
鎌倉　武史，他（大阪大学）

O12-3. 耳硬化症に高位頸静脈球症を合併した一例
大塚　彩加，他（三井記念病院）

O12-4. 高位頸静脈球を合併した真珠腫手術 2 症例の検討
中山　拓己，他（順天堂大学附属順天堂医院）

O12-5. 脳神経外科と共同して決定する，頭蓋底骨破壊を伴う中耳病変への治療方針
尾股　千里，他（福島県立医科大学）

O12-6. 当科にて経外耳道的内視鏡下耳科手術を行った二次性真珠腫の検討
北村　貴裕，他（大阪労災病院）

第 13 群（平衡）　　第 5 会場　14:40 ～ 15:40

座長：瀬尾　　徹（聖マリアンナ医科大学横浜市西部病院）
　　小森　　学（聖マリアンナ医科大学）

O13-1. 難治性メニエール病，遅発性内リンパ水腫症例に対する中耳加圧治療の使用経験
小川　恭生，他（東京医科大学八王子医療センター）

O13-2. 小さな乳突洞削開で行う新しい内リンパ嚢開放術
今井　貴夫，他（ベルランド総合病院）

O13-3. 良性発作性頭位めまい症に対する半規管遮断術後の眼振の変化
藤田　裕人，他（ベルランド総合病院）

O13-4. 前庭神経炎の prodromal dizziness について
藤本　千里，他（東京大学）

O13-5. 当科を受診した小児めまい 69 例の検討　～頭痛合併の観点から～
乾　　崇樹，他（大阪医科薬科大学）

O13-6. 健康成人の不全型 Hunt 症候群 HaymannIV 型で，汎発性帯状疱疹が出現した一例
倉持　篤史，他（東京警察病院）

第 14 群（基礎①）　　第 5 会場　16:20 ～ 17:20

座長：藤岡　正人（北里大学）
　　吉村　豪兼（信州大学）

O14-1. 幼若マウスへのシスプラチン全身投与により惹起される蝸牛有毛細胞障害における MET チャネルの関与
丸山　絢子，他（東京医科歯科大学）

O14-2. 小型霊長類難聴モデルと超高磁場 MRI で明らかにする難聴が及ぼす脳の変化―common marmoset の MRS 解析―
平林　源希，他（東京慈恵会医科大学）

O14-3. 鳥類蝸牛における幹細胞集団の探索と有毛細胞再生過程における役割
竹内万理恵，他（京都大学）

O14-4. C57BL/6 マウスを用いた胸腺移植による加齢性難聴予防の検討
三谷　彰俊，他（関西医科大学）

O14-5. EDNRB2：支持細胞から有毛細胞への再生過程における前駆細胞マーカー分子としての役割の探索

松永　麻美，他（京都大学医学）

O14-6. MSM/Ms マウス由来 *ahl10* ゲノム領域の置換は C57BL/6J マウスの加齢性難聴の発症を長期的に抑制する

安田　俊平，他（東京都医学総合研究所）

第 15 群（基礎②）　　第 5 会場　17:20 ～ 18:00

座長：水足　邦雄（防衛医科大学校）

O15-1. 真珠腫性中耳炎発症機序に基づいた抗体療法の可能性

福田　智美，他（東京慈恵会医科大学）

O15-2. マウス耳胞との共培養により実現する細胞治療ソースの適正評価

栗原　　渉，他（東京慈恵会医科大学）

O15-3. TFEB，オートファジー・リソソーム経路，細胞内 ROS 間のクロストークによる内耳細胞老化制御

林　　賢，他（さくら小江戸クリニック）

O15-4. カベオリン分子種トランスジェニックマウスの開発と蝸牛ギャップ結合を指標とした病態解析

園田　健二，他（順天堂大学付属順天堂医院）

11 月 3 日（金・祝）

第 16 群（真珠腫成績①）　第 3 会場　9:00 ～ 10:00

座長：三代　康雄（大阪市立総合医療センター）
　　田中　康広（獨協医科大学埼玉医療センター）

O16-1. non-EPI DW MRI による中耳真珠腫術後経過観察について
物部　寛子，他（日本赤十字社医療センター）

O16-2. 真珠腫性中耳炎に対する IV 型伝音再建の自家組織と人工耳小骨の比較
藤崎綾衣子，他（東京大学）

O16-3. 東京女子医科大学足立医療センターにおける癒着性中耳炎に対する手術戦略とその治療成績
中上　桂吾，他（東京女子医科大学足立医療センター）

O16-4. 中耳真珠腫に対する後壁保存鼓室形成術　―長期予後のシミュレーションとしての計画的段階手術―
比野平恭之，他（神尾記念病院）

O16-5. 迷路瘻孔症例における瘻孔閉鎖術後の骨導閾値変化に関する長期経過の検討
湯浅　　有（仙台中耳サージセンター）

O16-6. 後天性真珠腫における迷路瘻孔症例の検討
松井　祐興，他（山形大学）

第 17 群（真珠腫成績②）　第 3 会場　10:10 ～ 11:10

座長：福島　典之（県立広島病院）
　　高橋　邦行（宮崎大学）

O17-1. 外耳道保存型鼓室形成術における真珠腫再発症例の検討
白馬　伸洋，他（帝京大学溝口病院）

O17-2. 弛緩部型真珠腫 StageII 症例での再発因子の検討
清水　蓉子，他（新潟大学）

O17-3. 緊張部型真珠腫性中耳炎の術後聴力成績に関する検討―病態の進展範囲に基づいた内視鏡手術の適応―
栗岡　隆臣，他（防衛医科大学校）

O17-4. 緊張部型真珠腫 stage II
阿部花奈子，他（新潟大学）

O17-5. 成人弛緩部型真珠腫における術後の鼓室圧を術前から予測する試み
水田　邦博，他（浜松医療センター）

O17-6. 中耳真珠腫進展度分類における Stage III 症例の検討
田中　康広，他（獨協医科大学埼玉医療センター）

第 18 群（内視鏡・外視鏡）　第 3 会場　11:20 ～ 12:20

座長：西池　季隆（大阪労災病院）
　　窪田　俊憲（米沢市立病院）

O18-1. 慢性穿孔性中耳炎に対する鼓室形成術の検討　～顕微鏡と内視鏡の比較～
西村　理宇，他（兵庫医科大学）

O18-2. 当院における慢性中耳炎に対する Endoscopic inlay butterfly cartilage tympanoplasty（EIBCT）の検討
山崎　有朋，他（茅ヶ崎中央病院）

O18-3. Pretragal Superficial Musculoaponeurotic System Fascia を用いた内視鏡下 Fat-Plug Myringoplasty
川島　慶之，他（東京医科歯科大学）

O18-4. TEES における Scutum plasty の工夫（鋳型を利用した術式）
内田　真哉，他（京都第二赤十字病院）

O18-5. 経外耳道的内視鏡下耳科手術・処置の外耳道病変に対する有用性
宮下　武憲，他（香川大学）

O18-6. 4K3D 外視鏡 ORBEYE による鼓室形成術
佐藤　進一，他（倉敷中央病院）

第 19 群（中耳手術②）　第 3 会場　14:20 ～ 15:20

座長：小島　博己（東京慈恵会医科大学）
　　水足　邦雄（防衛医科大学校）

O19-1. 側頭骨手術におけるサージセルコットンボールの使用
山田武千代，他（秋田大学）

O19-2. 外耳道後壁保存型鼓室形成術におけるリン酸カルシウム骨ペースト状骨充填剤の有用性と問題点
西村　幸司，他（京都大学医学）

O19-3. リン酸カルシウム系骨ペースト，ダイレクトインジェクトを用いた乳突腔充填
伊藤　　卓，他（東京医科歯科大学）

O19-4. 小児癒着性中耳炎に対する手術の工夫
斎藤　杏子，他（福井大学）

O19-5. 当科における耳科手術麻酔方法の選択
和田　忠彦，他（関西電力病院）

O19-6. 局麻中耳手術後のめまい
松田　圭二（まつだ耳鼻咽喉科宮崎サージクリニック）

第 20 群（中耳手術③）　第 3 会場　15:20 ～ 16:20

座長：鈴木　光也（東邦大学）
　　中西　　啓（浜松医科大学）

O20-1. 自家骨による鼓室形成術 III 型における再建法別聴力成績
新川智佳子，他（山形大学）

O20-2. 鼓室形成術 IV 型の成績と合併症としてのアブミ骨底板外傷例
中江　　進（明石市立市民病院）

O20-3. 当科における鼓膜穿孔閉鎖の治療方針　第 2 報　―EBIM ＋接着法＋ TM　flap の組み合わせ―
北尾　恭子，他（伊勢原協同病院）

O20-4. 穿孔や石灰化が広範囲である鼓膜に対し鼓室形成術を施行した症例の検討
山田　浩之，他（けいゆう病院）

O20-5. 神経再生誘導チューブ（ナーブリッジ ™）を用いる鼓索神経再建例＝第 2 報＝
山中　敏彰，他（近畿大学）

O20-6. 顔面神経麻痺を合併した結核性中耳炎 2 症例の手術治療
小田桐恭子，他（東海大学）

第 21 群（外リンパ瘻①）　第 4 会場　9:00 ～ 10:00

座長：山中　敏彰（近畿大学）
佐々木　亮（弘前大学）

O21-1. 内耳瘻孔を認める中耳手術症例における術中所見と CTP 検査の検討
窪田　俊憲，他（米沢市立病院）

O21-2. アブミ骨底板損傷による外リンパ瘻を疑い術中に CTP 検査を行った 2 例
平賀　良彦，他（静岡赤十字病院）

O21-3. 準緊急手術を行った耳かき外傷による外リンパ瘻症例
内田　育恵，他（愛知医科大学）

O21-4. 中耳直達外傷による外リンパ瘻 4 症例
小林　泰輔，他（高知大学）

O21-5. 嘔吐を契機に発症した CTP 陽性外リンパ瘻の 1 例
中村　高志，他（京都府立医科大学）

O21-6. CTP 陰性にもかかわらず術中外リンパ液の漏出を認めた 2 例
久保　和彦，他（千鳥橋病院）

第 22 群（外リンパ瘻②）　第 4 会場　10:10 ～ 11:10

座長：岩﨑　真一（名古屋市立大学）
前田　幸英（岡山大学）

O22-1. 外リンパ瘻を疑い内耳窓閉鎖術を施行した 5 例の検討
森下　大樹，他（横浜栄共済病院）

O22-2. 発症後に増悪した片側急性感音性難聴症例に対する内耳窓閉鎖術の治療効果
根本　俊光，他（成田赤十字病院）

O22-3. 変動性難聴をきたした外リンパ瘻に対する手術症例の検討
李　　佳奈，他（新須磨病院）

O22-4. 当院での外リンパ瘻の 4 例
高橋　和樹，他（筑波大学）

O22-5. 当科における CTP 検査症例の検討
毛利　宏明，他（京都第一赤十字病院）

O22-6. 外リンパ瘻が疑われた症例の経過と CTP 検査結果―高知大学での経験からわかったこと―
小林　泰輔，他（高知大学）

第 23 群（外リンパ瘻③）　第 4 会場　11:20 ～ 12:20

座長：堀井　　新（新潟大学）
廣瀬　由紀（筑波大学）

O23-1. 久留米大学病院における外リンパ瘻疑い症例の手術成績
黒岩　大海，他（久留米大学）

O23-2. 外リンパ瘻は，PPPD と PPV（恐怖性姿勢めまい）の重要な鑑別診断である
清水　謙祐，他（建悠会　吉田病院）

O23-3. 慢性の眩暈・フラツキ症例に潜む外リンパ瘻発見の手がかり―外リンパ漏出の視点から―
牧野　邦彦，他（新須磨病院）

O23-4. 急性・変動性の内耳機能障害に対する生体糊瘻孔閉鎖治療
北原　智康，他（埼玉医科大学病院）

O23-5. Cochlin-tomoprotein を用いた爆傷性外リンパ瘻の同定
犬塚　義亮，他（防衛医科大学校）

O23-6. 演題取り下げ

第 24 群（教育・難聴）　　第 4 会場　14:20 ～ 15:20

座長：香取　幸夫（東北大学）
　　内田　育恵（愛知医科大学）

O24-1. 混合性結合組織病に合併した Medial Meatal Fibrosis 例
岡野　高之，他（藤田医科大学）

O24-2. 老人性難聴に対するエクソソーム鼓室内投与の効果
都筑　俊寛（コレージュクリニックザペニンシュラ東京）

O24-3. 久留米大学医学部における側頭骨臨床解剖実習
三橋　亮太，他（久留米大学）

O24-4. 長崎大学での TEES Cadaver Surgical Training の取り組み
熊井　良彦，他（長崎大学）

O24-5. 難聴者の水泳（デフ水泳）サポートについて
大谷真喜子，他（和歌山県立医科大学）

O24-6. デフリンピック競技大会 2 回の出場経験とデフリンピック 2025 に向けて
狩野　拓也（愛媛大学）

第 25 群（基礎③）　　第 4 会場　15:20 ～ 16:20

座長：假谷　　伸（川崎医科大学）
　　林　　賢（さくら小江戸クリニック）

O25-1. 人工内耳挿入耳の血管内のマクロファージの発現についての検討
岡安　　唯，他（奈良県立医科大学）

O25-2. 内耳ペンドリン発現細胞の遺伝子プロファイル比較
本田　圭司，他（東京医科歯科大学）

O25-3. アミノグリコシド系抗菌薬による内耳障害に対する TGF-β シグナルの役割解明
新田　義洋，他（北里大学）

O25-4. モルモットを用いた内視鏡によるアブミ骨筋反射の可視化
岡上　雄介，他（天理よろづ相談所病院）

O25-5. 動物モデルを用いたリパスジルによる顔面神経麻痺治療の基礎的研究
天野　彰子，他（山形大学）

O25-6. 爆傷性鼓膜穿孔に対する治療の研究
佐藤　元裕，他（防衛医科大学校病院）

第 26 群（感音難聴）　第 5 会場　9:00 ～ 10:00

座長：坂田　英明（川越耳科学クリニック）
　　櫻井　結華（東京慈恵会医科大学）

O26-1. 好中球リンパ球比，血小板リンパ球比を用いた突発性難聴に対する高圧酸素併用療法の効果予測
大平　真也，他（湘南鎌倉総合病院）

O26-2. Grade3,4 の突発性難聴に対する高気圧酸素療法（HBOT）の治療効果の検討と評価
三田　直弥，他（豊田厚生病院）

O26-3. 突発性難聴治療に対する新型コロナウイルス感染症の影響
大道亮太郎，他（岡山大学）

O26-4. 内耳出血を伴う反復性急性感音難聴をきたした血小板無力症の 1 例
都築　伸佳，他（東京医療センター）

O26-5. 両側進行性難聴を呈した神経梅毒例
齋藤　和也，他（和泉市立総合医療センター）

O26-6. L- カルニチン投与が奏功した難聴，めまい，耳鳴症例
石野　岳志，他（広島大学）

第 27 群（耳管）　第 5 会場　10:10 ～ 11:10

座長：岩井　　大（関西医科大学）
　　大島　猛史（日本大学）

O27-1. Phototubometry による耳管機能評価
矢間　敬章，他（鳥取大学）

O27-2. 鼓室形成術と耳管の臨床　そのコラボレーションはいかに？
細田　泰男，他（細田耳鼻科 EARCLINIC）

O27-3. 当科における鼻すすり型耳管開放症に対する耳管ピン手術症例の実際
山口　　航，他（東京臨海病院）

O27-4. 当科における耳管ピン挿入症例の検討
遠藤　志織，他（静岡済生会総合病院）

O27-5. 可逆的な耳管機能障害による滲出性中耳炎をきたした上咽頭間葉性過誤腫の一例
森田　洋平，他（和歌山県立医科大学）

O27-6. 耳管開放症のない耳管由来の他覚的耳鳴の検討
荒井　真木，他（浜松医療センター）

第 28 群（耳鳴・聴力検査）　第 5 会場　11:20 ～ 12:20

座長：新田　清一（済生会宇都宮病院）
岡野　高之（藤田医科大学）

O28-1. 体性耳鳴症例
野田　哲平，他（九州大学）

O28-2. 拍動性耳鳴を契機に見つかった硬膜動静脈瘻の一例
馬渕　大輝，他（熊本大学病院）

O28-3. 当施設における標準純音聴力検査を行った症例の検討
増野　　聡（牧の原なのはな耳鼻咽喉科）

O28-4. 一般地域住民における難聴の実地調査 ―難聴に関する公開講座参加者を対象に―
浜本　真一，他（川崎医科大学）

O28-5. 一側性難聴を対象とした軟骨伝導と気導のクロスシステム装用時の音源定位の評価
高木　　健，他（東京大学）

O28-6. 当院における軟骨伝導補聴器の装用効果の検討
角木　拓也，他（札幌医科大学）

第 29 群（中耳臨床研究①）　第 5 会場　14:20 ～ 15:20

座長：鈴木　正志（大分大学）
石井　賢治（神尾記念病院）

O29-1. 新規点耳治療薬 ENT103（コムレクス ®）の第 3 相臨床試験結果について
高橋　優宏，他（国際医療福祉大学三田病院）

O29-2. 新規点耳治療薬 ENT103（コムレクス®）の第 3 相臨床試験方法について
岩崎　聡，他（国際医療福祉大学三田病院）

O29-3. 耳科領域の多施設共同臨床試験の実施について　―関連施設と連携した大学病院での試み―
高橋　邦行，他（宮崎大学）

O29-4. 持続する膿性耳漏を有する中耳炎に対する ENT103（コムレクス）の効果：細菌学的検討
保富　宗城，他（和歌山県立医科大学）

O29-5. 持続する膿性耳漏を有する中耳炎に併発する外耳炎症例に対する LVFX 水和物耳科用製剤 1.5% の有効性
澤田　政史，他（埼玉医科大学）

O29-6. 小児急性中耳炎における二次抗菌薬選択に及ぼす因子の検討
河野　正充，他（和歌山県立医科大学）

第 30 群（中耳臨床研究②）　第 5 会場　15:20 ～ 16:20

座長：松本　希（九州大学）
山本　和央（東京慈恵会医科大学）

O30-1. 小児中耳炎鼓膜画像における検者と深層学習法（Deep learning）の診断の相違点の検討
上出　洋介（かみで耳鼻咽喉科クリニック）

O30-2. ディープラーニングを用いた，側頭骨 CT における解析対象の同定
小山　一，他（東京大学）

O30-3. 先天性中耳奇形におけるワイドバンドティンパノメトリを使用した振動特性の評価
大木　雅文，他（埼玉医科大学総合医療センター）

O30-4. 先生！その耳小骨操作は適切ですか？（3）―アブミ骨固着と正常耳小骨モデルを用いた耳小骨可動測定の検討―
神﨑　晶，他（国立病院機構東京医療センター）

O30-5. 耳小骨連鎖異常症例に対する簡易非侵襲診断機器の開発（続報）
杉本　寿史，他（金沢大学）

O30-6. 鼓膜臍可動性計測による耳小骨固着部位判別法の検討：数理モデル解析データの機械学習
李　信英，他（山梨大学）

11 月 4 日（土）

第 31 群（外耳・中耳炎）　第 3 会場　9:00 ～ 10:00

座長：保富　宗城（和歌山県立医科大学）
　　森田　真也（北海道大学）

O31-1. 日本耳科学会難治性中耳炎ワーキンググループによる ANCA 関連血管炎性中耳炎の後追い調査　聴覚予後，予測
岸部　　幹，他（旭川医科大学）

O31-2. 最近 1 年の間に経験した ANCA 関連血管炎性中耳炎（OMAAV）の 5 例 8 耳
笹川　ゆい，他（長岡赤十字病院）

O31-3. OMAAV を疑った難治性中耳炎を契機に高安動脈炎の診断に至った症例
近藤　玲未，他（浜の町病院）

O31-4. 頭蓋底骨髄炎を併発した OMAAV の一例
早坂あかね，他（東京女子医科大学）

O31-5. 新型コロナウイルス流行下における小児滲出性中耳炎に対する鼓膜換気チューブ留置術の推移
木島　由葵，他（岩手医科大学）

O31-6. 頭頸部癌に対する放射線治療に伴う滲出性中耳炎について
十名　洋介，他（京都大学医学）

第 32 群（グロムス腫瘍）　第 3 会場　10:10 ～ 11:20

座長：中溝　宗永（東京女子医科大学）
　　平海　晴一（天理よろづ相談所病院）

O32-1. 頸静脈球型グロームス腫瘍の 3 症例
濱田　昌史，他（東海大学）

O32-2. 当科で手術加療した鼓室型グロムス腫瘍の 4 例
武市　直大，他（大阪医科薬科大学）

O32-3. 鼓室型グロムス腫瘍の 3 例
小林　　諒，他（北海道大学）

O32-4. 経外耳道的内視鏡下耳科手術で摘出しえた鼓室型グロムス腫瘍の 1 例
北川　理奈，他（山口赤十字病院）

O32-5. 当院で経験した鼓室型グロームス腫瘍症例
山本　　光，他（東海大学八王子病院）

O32-6. 鼓室型グロムス腫瘍の一例
西村　　洋，他（国立病院機構大阪医療センター）

O32-7. JR 札幌病院における鼓室型グロムス腫瘍 2 例の治療経験
染川　幸裕，他（JR 札幌病院）

第 33 群（基礎④）　　第 3 会場　11:20 ～ 12:20

座長：田渕　経司（筑波大学）
鈴木　　淳（東北大学）

O33-1. C57BL/6J マウスにおける聴力および蝸牛・前庭の形態の経時的変化
横田　　修，他（信州大学）

O33-2. マウス Myosin VI の p.E461K 変異の顕性効果は低周波音域で早期不動毛変性を引き起こす
関　　優太，他（東京都医学総合研究所）

O33-3. カドヘリン 23 遺伝子のハイポモルフアレルは騒音曝露後のマウスの聴力回復に影響する
吉川　欣亮，他（東京都医学総合研究所）

O33-4. 成熟期における Lgr5 陽性蝸牛支持細胞の選択的アブレーション
宇田川友克（東邦大学医療センター大橋病院）

O33-5. バンドルファイバを用いた脳深部神経細胞の生体下観察のこころみ
穐吉　亮平，他（獨協医科大学埼玉医療センター）

O33-6. 骨導超音波が惹起するモルモット聴性脳幹反応と蝸牛マイクロフォン電位に対するサリチル酸の影響
小川　博史，他（岐阜大学）

第 34 群（人工聴覚器・遺伝性難聴）　　第 4 会場　9:00 ～ 10:10

座長：石川浩太郎（国立障害者リハビリテーションセンター）
　　高橋　優宏（国際医療福祉大学三田病院）

O34-1. 当科における骨固定型補聴器症例の検討
山本　　聡，他（京都第一赤十字病院）

O34-2. 平均聴力レベル 90dB 未満の高度難聴者に対して人工内耳手術を施行した症例の検討
佐藤　　崇，他（大阪大学）

O34-3. 人工内耳電極の insertion depth angle と術後語音聴取成績について
小山田匠吾，他（国際医療福祉大学三田病院）

O34-4. 眼症状を伴う日本人難聴患者の診療向上のための遺伝学的アプローチ
松永　達雄，他（国立病院機構東京医療センター）

O34-5. 当院におけるミトコンドリア遺伝子バリアント例における聴力像の検討
中西　　啓，他（浜松医科大学）

O34-6. マウス ES 細胞を用いた *GJB2* 遺伝子変異型難聴 *in vitro* モデルの開発
新井　大祐，他（順天堂大学）

O34-7. PENDRED 症候群に合併した伝音連鎖障害に対して経外耳道内視鏡下鼓室形成術を行った 1 症例
甲賀　鉄平，他（大阪公立大学）

第 35 群（中耳腫瘍）　　第 4 会場　10:10 ～ 11:10

座長：今井　貴夫（ベルランド総合病院）
　　小森　　学（聖マリアンナ医科大学）

O35-1. 切除不能中耳粘膜悪性黒色腫に対して陽子線治療及びニボルマブ投与を実施した一例
佐藤明日香，他（岡山大学病院）

O35-2. 耳管原発の粘膜悪性黒色腫の一例
草野　純子，他（大阪赤十字病院）

O35-3. 伝音難聴を伴う中頭蓋窩へ進展した顎関節発生のびまん型腱滑膜巨細胞腫症例
渡部　　佑，他（鳥取大学）

O35-4. 側頭骨内顔面神経鞘腫の検討
南方　寿哉，他（名古屋市立大学医学耳鼻咽喉頭頸部外科）

O35-5. 中耳に発生した phosphaturic mesenchymal tumor の 1 例
木村　幸弘，他（福井大学）

O35-6. 側頭骨髄膜腫の 2 例
竹川　葉奈，他（JCHO 札幌北辰病院）

第 36 群（外耳・中耳腫瘍）　　第 4 会場　11:20 ～ 12:20

座長：菅澤　　正（亀田総合病院）
横島　一彦（栃木県立がんセンター）

O36-1. カテコラミン産生腫瘍を疑った再発性顔面神経麻痺
菅　　太一，他（愛知医科大学）

O36-2. 定量的術中持続顔面神経モニタリング併用下で摘出した中耳コレステリン肉芽腫の 1 例
上野　真史，他（慶應義塾大学）

O36-3. 外耳道多形腺腫の 1 例
渡部　将史，他（水戸協同病院）

O36-4. 外耳道癌の治療成績
松本　晃治，他（滋賀医科大学）

O36-5. 外耳道扁平上皮癌を発症した Netherton 症候群の 1 例
林　　美咲，他（北斗病院）

O36-6. 外耳道扁平上皮癌における miR-34a の発現解析
穐山直太郎，他（東邦大学医療センター大橋病院）

一 般 演 題（ポスター）

11 月 3 日（金・祝）

P 第 1 群（真珠腫①）　ポスター会場　16:30 ～ 17:18

座長：日高　浩史（関西医科大学）
　　堀　　龍介（産業医科大学）

P1-1.　半規管瘻孔を伴う真珠腫性中耳炎術後に skew deviation を認めた 1 例
原田　英誉，他（日本大学）

P1-2.　脳膿瘍をきたした真珠腫性中耳炎の 2 症例
大堀純一郎，他（鹿児島大学）

P1-3.　当科における中耳真珠腫の術式と再発についての検討
工藤　玲子，他（弘前大学）

P1-4.　頬骨弓根に進展した巨大な弛緩部型真珠腫の 1 例
小泉　　洸，他（秋田大学）

P1-5.　頭蓋内合併症を伴った中耳真珠腫 Stage 4 の 2 症例
神戸　史乃，他（山形大学）

P1-6.　当院における二次性真珠腫例の検討
樽井　彬人，他（帝京大学附属溝口病院）

P 第 2 群（真珠腫②）　ポスター会場　17:18 ～ 17:50

座長：松田　圭二（宮崎大学）

P2-1.　当科における弛緩部型真珠腫新鮮例の検討
峯川　　明，他（茅ヶ崎中央病院）

P2-2.　当院における後天性真珠腫例の IOOG 分類を用いた手術治療成績の検討
紙谷　　亮，他（鳥取赤十字病院）

P2-3.　長崎大学病院における 2020 年以降の真珠腫性中耳炎術後成績
佐藤　智生，他（長崎大学）

P2-4.　当院における後天性 1 次性中耳真珠腫の検討
逆井　　清，他（横浜市立大学）

P 第 3 群（鼓膜）　ポスター会場　17:50 ～ 18:22

座長：金井　理絵（田附興風会医学研究所北野病院）

P3-1.　保存的治療により鼓膜穿孔が閉鎖した慢性鼓膜炎の 1 例
呉　　奎真，他（県立広島病院）

P3-2.　成人患者に施行した鼓膜切開術の検討
五百倉大輔，他（天理よろづ相談所病院）

P3-3.　石灰化鼓膜から正常鼓膜は再生するか？―基礎的検討―第 2 報
三輪　　徹，他（大阪公立大学）

P3-4.　経外耳道的内視鏡下耳科手術（Transcanal Endoscopic Ear Surgery: TEES）を使用した鼓膜形成術（接着法）の成績
松瀬　春奈，他（長崎大学病院）

P 第 4 群（平衡）　ポスター会場　16:30 ～ 17:26

座長：室伏　利久（帝京大学）
小川　恭生（東京医科大学八王子医療センター）

P4-1.　vHIT と温度刺激検査を用いた良性発作性頭位めまい症の半規管機能の評価
蒲谷嘉代子，他（名古屋市立大学）

P4-2.　当院での持続性知覚性姿勢誘発めまいに対する薬物治療について
實川　純人，他（札幌医科大学）

P4-3.　前庭感覚代行刺激が健常成人の体平衡機能と大脳皮質活動に及ぼす影響の検討
高倉　大匡，他（富山大学）

P4-4.　潜水による減圧症の一例
藤坂実千郎（富山大学）

P4-5.　脳表ヘモジデリン沈着症に対する人工内耳埋め込み術前後の前庭機能評価 ―症例報告―
神田　裕樹，他（大阪公立大学）

P4-6.　突発性難聴と前庭神経炎における唾液中のヘルペスウイルスの網羅的解析
福島　諒奈，他（名古屋市立大学）

P4-7.　振幅変調音刺激による前庭誘発頸筋電位測定の試み
青海　瑞穂，他（聖マリアンナ医科大学横浜市西部病院）

P 第 5 群（顔面神経）　ポスター会場　17:26 ～ 18:14

座長：宮下　武憲（香川大学）
山田　啓之（愛媛大学）

P5-1.　当科における顔面神経麻痺減荷術の検討
重見　英仁，他（大分大学）

P5-2.　顔面神経減荷術症例の検討～有効性と聴力への影響～
近藤　俊輔，他（琉球大学）

P5-3.　当院のベル麻痺及びラムゼイ・ハント症候群と前庭神経炎における COVID-19 ワクチン接種歴について
鴨頭　　輝，他（JR 東京総合病院）

P5-4.　あぶみ骨筋反射陽性顔面神経麻痺症例における予後不良因子の検討
濱之上泰裕，他（杏林大学）

P5-5.　Exteriorization にて制御しえた顔面神経麻痺を伴う錐体部真珠腫の一例
金子富美恵，他（和歌山県立医科大学）

P5-6.　多彩な神経症状を呈した耳性帯状疱疹の 1 例
寺岡　正人，他（愛媛大学）

P 第 6 群（腫瘍）　ポスター会場　16:30 ～ 17:18

座長：濱田　昌史（東海大学）
小宗　徳孝（九州大学）

P6-1.　コハク酸脱水素酵素サブユニット B（SDHB）変異を伴った多発性頭頸部傍神経節腫の 1 例
横井　　純，他（神戸大学）

P6-2.　当院を受診した側頭骨グロムス腫瘍の検討
廣瀬　由紀，他（筑波大学）

P6-3.　耳科手術介入を行ったグロムス腫瘍の 6 例の検討
小宗　徳孝，他（九州大学）

P6-4.　迷路内神経鞘腫の 2 例
赤間　俊之，他（国立病院機構　大阪医療センター）

P6-5.　中耳カルチノイドの一例
百束　　紘，他（横須賀共済病院）

P6-6.　頭部外傷後に発症した側頭骨修復性巨細胞肉芽腫の 1 例
和田　　昂，他（横浜栄共済病院）

P 第 7 群（外耳道）　ポスター会場　17:18 ～ 18:06

座長：物部　寛子（日本赤十字社医療センター）
矢間　敬章（鳥取大学）

P7-1.　外耳道に生じた顎関節由来のガングリオンの 1 例
山本　陽平，他（山口大学）

P7-2.　外耳道生検にて診断に至った多臓器型ランゲルハンス組織球症例
長谷川博紀，他（金沢大学）

P7-3.　外耳道腺様嚢胞癌の 1 例
喜山　敏志，他（鹿児島大学）

P7-4.　外耳道に発生した神経内分泌腫瘍の一例
松本　佳那，他（秋田大学）

P7-5.　上顎癌，中咽頭癌治療後に発生した外耳道癌の 1 例
福家　智仁，他（伊勢赤十字病院）

P7-6.　炎症を繰り返した第一鰓裂性嚢胞の 1 例
中谷　宏章，他（国立病院機構　福山医療センター）

P 第 8 群（感染症）　ポスター会場　18:06 ～ 18:38

座長：大木　雅文（埼玉医科大学総合医療センター）

P8-1.　急性乳様突起炎から側頭部膿瘍および化膿性骨髄炎に至った幼児の一例
上條　青依，他（山梨大学）

P8-2.　長期抗菌薬投与により制御しえた悪性外耳道炎（頭蓋底骨髄炎）の 1 例
矢野　輝久，他（東京医科大学病院）

P8-3.　耳科手術症例での中耳および乳突洞における SARS-CoV-2 陽性率に関する多施設研究
中村　優仁（神戸市立医療センター中央市民病院）

P8-4.　外耳道入口部に瘻孔を有し，乳様突起皮下に炎症をきたした巨大先天性耳瘻孔
野々垣陽介，他（名古屋市立大学附属東部医療センター）

P 第 9 群（人工内耳）　ポスター会場　16:30 ～ 17:18

座長：樫尾　明憲（東京大学）
　　菅谷　明子（岡山大学）

P9-1.　人工内耳入れ替え手術時の小工夫
硲田　猛真，他（りんくう総合医療センター）

P9-2.　人工内耳の不具合によりメーカー変更して両側同時再挿入した小児の一例
西原江里子，他（愛媛大学）

P9-3.　当科における人工内耳埋込術後の低周波数残存聴力の検討
諏訪園　壮，他（国立病院機構都城医療センター）

P9-4.　人工内耳埋め込み術における蝸牛長測定を用いた個別化医療の試み
鈴木　聡崇，他（福島県立医科大学）

P9-5.　聴神経腫瘍に対するガンマナイフ治療後に聴力低下が進行し，対側に人工内耳埋込術を施行した 1 例
河野　修二，他（兵庫医科大学）

P9-6.　好酸球性中耳炎に対して人工内耳手術を施行した 1 例
太田　有美，他（大阪大学）

P 第 10 群（人工聴覚器）　　ポスター会場　17:18 ～ 17:50

座長：坂本　達則（島根大学）

P10-1. 両側外耳道閉鎖症に対して両側骨固定型補聴器埋め込みを行った症例
相澤　圭洋，他（横浜市立大学附属市民総合医療センター）

P10-2. 6 歳児に対し Bone Bridge を施行した一例
園山　　徹，他（広島大学）

P10-3. 人工内耳手術における皮下組織減量における当科の工夫について
中村　　雄，他（宮崎大学）

P10-4. 当科での近年の高齢人工内耳植え込み患者
比嘉　輝之，他（琉球大学）

P 第 11 群（遺伝性難聴・先天性難聴）　　ポスター会場　17:50 ～ 18:38

座長：石野　岳志（広島大学）
　　茂木　英明（相澤病院耳鼻咽喉科）

P11-1. *PJVK* 遺伝子バリアントが同定された Auditory Neuropathy Spectrum Disorder の 1 例
土橋　奈々，他（九州大学病院）

P11-2. 同胞症例における遺伝性難聴の検討
荒井　康裕，他（横浜市立大学）

P11-3. 本邦における BO/BOR 症候群の臨床的特徴
後藤　真一，他（弘前大学）

P11-4. 熊本県における先天性両側難聴児の療育開始時期についての検討
伊勢　桃子，他（熊本大学病院）

P11-5. 症候性先天性サイトメガロウイルス感染症児に対する治療適応と聴覚評価
木村　優介，他（日本大学）

P11-6. 難聴原因遺伝子の全エクソーム解析による効率的な同定
務台　英樹，他（国立病院機構東京医療センター）

P 第 12 群（耳小骨）　　ポスター会場　16:30 ～ 17:18

座長：齋藤　和也（近畿大学）
　　高田　雄介（順天堂大学）

P12-1. 外リンパ瘻を伴わない外傷性耳小骨離断に対して伝音再建を施行した一例
富澤　宏基，他（秋田大学医学系）

P12-2. Stapedotomy を施行した van der Hoeve 症候群例
堀　　秀成，他（大阪赤十字病院）

P12-3. 当科におけるアブミ骨手術症例の検討
井上　大志，他（日本赤十字社和歌山医療センター）

P12-4. 指による外耳道陰圧にて外傷性ツチ骨骨折を生じた症例について
増満　俊喜，他（山口大学）

P12-5. 中耳奇形 23 耳の手術治療成績
村尾　拓哉，他（公立甲賀病院）

P12-6. 当科における耳小骨離断に対する経外耳道的内視鏡下耳科手術の成績
福田　　篤，他（北海道大学）

P 第 13 群（耳管・中耳炎）　　ポスター会場　17:18 ～ 18:14

座長：水田　邦博（浜松医療センター）
　　大谷真喜子（和歌山県立医科大学）

P13-1. フルハイビジョン外視鏡システムと内視鏡を用いた耳管ピン挿入術
吉岡　哲志，他（藤田医科大学）

P13-2. 当院での耳管ピン手術例の検討
馬場　　奨，他（ばば耳鼻科クリニック）

P13-3. 耳管開放症確実例患者の臨床的特徴
柴崎　知生，他（日本大学）

P13-4. 肥厚性硬膜炎，下垂体炎，多発脳神経障害，球後視神経炎を来した ANCA 関連血管炎性中耳炎の 1 例
武田真紀子，他（松江赤十字病院）

P13-5. ANCA 関連血管炎性中耳炎の造影 MRI 所見
藤川　太郎，他（東京医科歯科大学）

P13-6. ANCA 関連血管炎性中耳炎に合併した肥厚性硬膜炎の臨床的特徴
立山　香織，他（大分大学）

P13-7. 小児好酸球性中耳炎の一例
波多野　都，他（金沢大学）

P 第 14 群（基礎①）　　ポスター会場　16:30 ～ 17:02

座長：細谷　　誠（慶應義塾大学）

P14-1. マウス大脳聴覚野における音の立ち上がり（Rise ramp）マップの左右別，周波数別の解析
高橋　邦行，他（宮崎大学）

P14-2. マウス大脳聴覚野における音の立ち上がりマップ（Rise ramp map）の加齢性変化の解析
郭　　天蕊，他（新潟大学）

P14-3. 深層学習を用いたカナマイシン片側内耳障害モデルにおける障害後 2 週間時点での行動解析
野田　昌生，他（自治医科大学）

P14-4. ムコ多糖症 I 型（Hurler 症候群）の側頭骨病理所見
假谷　　伸，他（川崎医科大学）

P 第 15 群（基礎②）　　ポスター会場　17:02 ～ 17:42

座長：久保　和彦（千鳥橋病院）
乾　　崇樹（大阪医科薬科大学）

P15-1. ヒト iPS 細胞由来 Cx26 ギャップ結合構築細胞の分化誘導法の確立と電気生理学的手法による機能解析
神谷　和作，他（順天堂大学）

P15-2. シスプラチンによる薬剤性難聴における GJB2 発現量およびオートファジーの関与
岩井　祥人，他（オリエンタル酵母工業株式会社）

P15-3. GJB2 遺伝子変異型難聴へのゲノム編集による遺伝子治療法の開発
宇梶　太雄，他（順天堂大学）

P15-4. AAV ベクターによる内耳への遺伝子導入
甲州　亮太，他（自治医科大学）

P15-5. 内耳ギャップ結合を標的としたカプシド改変型 AAV ベクターの開発
神谷　和作，他（順天堂大学）

P 第 16 群（外耳道真珠腫）　ポスター会場　17:42 ～ 18:14

座長：金沢　弘美（自治医科大学付属さいたま医療センター）

P16-1. 当施設における外耳道真珠腫症例の合併症・既往歴の検討
岡田　弘子，他（順天堂大学）

P16-2. 手術を行った外耳道真珠腫症例の検討
坂井田　寛，他（三重大学）

P16-3. 手術を施行した外耳道真珠腫症例の臨床的検討
成尾　一彦，他（奈良県総合医療センター）

P16-4. 外耳道の先天性真珠腫が疑われた 1 例
大崎　康宏，他（市立池田病院）

P 第 17 群（難聴①）　ポスター会場　16:30 ～ 17:18

座長：根本　俊光（成田赤十字病院）
　　平賀　良彦（静岡赤十字病院）

P17-1. 当院における側頭骨骨折の検討　―外リンパ瘻を疑う症例の探索
茂木　英明，他（相澤病院）

P17-2. 当科における CTP 陽性外リンパ瘻症例の経過
西嶋　文美，他（翠明会山王病院）

P17-3. 聴力正常例と軽度難聴例において内リンパ水腫が DPOAE に及ぼす影響
吉田　忠雄，他（名古屋大学）

P17-4. 聴力検査の実施時間調査と待ち時間短縮に向けた取り組み
古川　孝俊，他（山形県立新庄病院）

P17-5. メタボリックシンドロームと難聴の関連
羽成　敬広，他（愛媛大学）

P17-6. 健聴者における雑音下文聴取閾値 J-Matrix test と雑音下語音明瞭度の関係
岡　　龍也，他（リオン株式会社）

P 第 18 群（難聴②）　ポスター会場　17:18 ～ 18:06

座長：菅原　一真（山口大学）
穐吉　亮平（獨協医科大学埼玉医療センター）

P18-1. 両側感音難聴を呈した小児サルコイドーシス例
喜夛　淳哉，他（浜松医科大学）

P18-2. 両側感音難聴を契機に診断された抗リン脂質抗体症候群の一例
麻生　沙和，他（愛媛大学）

P18-3. 一酸化炭素中毒による急性感音難聴の 1 例
遠藤　拓弥，他（東北大学）

P18-4. 乳癌術後ホルモン療法による耳小骨の溶骨性変化が疑われた伝音難聴の 1 例
高田顕太郎，他（横浜市立大学）

P18-5. 突発性難聴初期治療後に対する二次治療の上乗せ効果の検討
鈴木　宏隆，他（日本医科大学付属病院）

P18-6. 急性感音難聴を契機に肺癌，髄膜癌腫症の診断に至った 1 例
古賀千佳子，他（東京品川病院）

謝　辞

第 33 回日本耳科学会総会・学術講演会を開催するにあたり，皆様より多大なご支援とご協力を賜りました．ここに謹んで御礼申し上げます．

公益財団法人国際耳鼻咽喉科学振興会

コストコホールセールジャパン株式会社

朝日レントゲン工業株式会社
アニマ株式会社
オリンパスマーケティング株式会社
カーブジェン株式会社
カールストルツ・エンドスコピー・ジャパン株式会社
カールツァイスメディテック株式会社
株式会社ガリバー
興和株式会社
株式会社コスミックコーポレーション
株式会社近藤研究所
サノフィ株式会社
株式会社精研
セオリアファーマ株式会社
ゼロシーセブン株式会社
第一医科株式会社
田辺三菱製薬株式会社
デマント・ジャパン株式会社 オーティコン補聴器
デマント･ジャパン株式会社 ダイアテックカンパニー
永島医科器械株式会社
株式会社ナカニシ
株式会社中山書店
株式会社ニチオン
株式会社日本コクレア
日本ストライカー株式会社
株式会社日本バイオニクス
日本メドトロニック株式会社
ノーベルファーマ株式会社
株式会社 Para fead
富士システムズ株式会社
株式会社フジタ医科器械
ブルームヒアリング株式会社
HOYA 株式会社
マキチエ株式会社
三鷹光器株式会社
株式会社名優
メドエルジャパン株式会社
株式会社免疫生物研究所
株式会社モリタ製作所
ユフ精器株式会社
リオン株式会社

（50 音順，敬称略）

第 33 回日本耳科学会総会・学術講演会
会長　池園　哲郎

第33回日本耳科学会総会・
学術講演会プログラム

2023 年 11 月 1 日発行

発行者　一般社団法人日本耳科学会
〒113-0033　東京都文京区本郷 2-27-16
大学通信教育ビル 5 階
中西印刷（株）東京営業部内
TEL.（03）3816-0738
FAX.（03）3816-0766

印刷所　中西印刷株式会社
〒602-8048　京都市上京区下立売通小川東入ル
TEL.（075）441-3155

特別講演
抄録

特別講演

スパコン「富岳」がもたらす革新的な進化

松岡　　聡
国立研究開発法人理化学研究所　計算科学研究センター

今回，高校時代の同級生であり，世界をリードするスーパーコンピュータ「富岳」の開発者として著名な松岡聡先生にご講演いただくことになりました．新型コロナウイルスパンデミックの際に，「飛沫拡散のシミュレーションを計算した富岳」といえば日本で知らない方は誰 1 人いないというぐらい有名になりました．

冒頭では，先生の卓越したキャリアを築く原動力となった幼少期から高校生活までの情熱についてお話しいただきます．早くから科学に対する興味を持ち，幼少期には宇宙に対する夢を抱き，アメリカのバージニア州に一時住んでいた際には，公園を使ってロケット発射実験を行っていたそうです．中高生時代にはゲーム開発を始め，自作のソフトウェアを販売して得た収益でパソコンを購入していました．先生がタイトーの「スペースインベーダー」を自らのパソコンで再現した時には一種のバグであった，いわゆる「名古屋うち」も再現可能でした．

近年話題となった「ポケモン GO」は，先生の教え子が開発に携わったそうです．どのようにスーパーコンピュータで培った知識が活用されたかについて解説していただきます．ポケモン GO は，スマートフォンの GPS 機能を活用し，現実世界と連動する革新的なゲーム体験を提供しました．

講演のメインテーマであるスーパーコンピュータ「富岳」の開発における具体的なアプリケーションについて，新型コロナウイルスの感染拡大のシミュレーション，線状降水帯の予測，温暖化の影響，車のデザインと空力性能の最適化，心臓の動きのモデリングなどを例に，お時間のあるかぎり深堀りしていただきます．この中で，「デジタルツイン」というキーワードが重要となります．これは，自然現象や生理学的な事象をデジタル上で精密に再現する技術で，これを活用することでさまざまなシミュレーションが可能となります．

さらに，AI と深層学習に関する最新の議論や，GAFA（Google, Apple, Facebook, Amazon）なき日本が，スーパーコンピュータを駆使してどのように活力を取り戻し，デジタルツインの応用を拡大させるか，その未来像を語っていただきます．

耳鼻咽喉科医として，これらのトピックを考察し，診断や治療への応用を探ることは極めて刺激的かつ有益です．第 33 回耳科学会のテーマ「扉を開く」に相応しい先生は，スーパーコンピュータ技術を駆使して，日本を世界の頂点に押し上げ，その技術が多岐にわたる分野で広く影響を及ぼしています．この講演が耳科学の新しい扉を開く一助となることを心より願っています．

池園哲郎
第 33 回耳科学会 会長

追記：この抄録は 2023/06/21 時点のものでございます．その後も，スパコンや AI の研究分野は進化し続けるでしょう．当日のお話しは，この抄録と異なるかもしれませんが，その点，ご了承お願いいたします．

招待講演１・２
抄録

IL1 招待講演 1

Cochlear implantation in patients with vestibular schwannoma – observed, operated or radiated

Per Caye-Thomasen
Copenhagen University Hospital, Denmark

Hearing loss is a key feature for patients suffering from a vestibular schwannoma. The presence of a tumor infiltrating and compressing the 8th cranial nerve has led to the assumption that a cochlear implant (CI) would not provide the patient with meaningful hearing improvement. However, reports from several centers have shown surprisingly positive results in both observed, operated and irradiated patients, although not all will achieve hearing improvement. This lecture surveys the literature and presents review data on hearing after CI in patients observed, operated or radiated for a vestibular schwannoma. In addition, data from our experiences in Copenhagen is presented.

IL2 招待講演 2

Ménière's Disease: Endolymphatic Duct Blockage - 12 years' experience

Professor Issam SALIBA MD, FRCSC
Department of Otolaryngology, Head & Neck Surgery - University of Montreal Hospital Centre (CHUM)
Division of Otolaryngology, Head & Neck Surgery - University of Montreal

Endolymphatic sac surgery has been a favorable option for patients as it is a hearing preservation surgery and has a low surgical morbidity. The effectiveness of this surgeries has been debated and the published data shows a wide variability of results. We have, over the past few years, established a novel surgical technique for the treatment of Meniere's disease: The Endolymphatic Duct Blockage (EDB); by comparing EDB to ESD, 96.5% of the EDB group had achieved a complete control of vertigo spells against 37.5% of the ESD group (p=0.002). There was a better control of tinnitus and aural fullness with EDB (p=0.021 and p=0.014 respectively). There was no statistically significant difference in hearing level preoperatively (p=0.976) and 24 months postoperatively (p=0.287) between the two groups. Hearing level was preserved in each group.

The total of operated patient by the EDB technique reach more than 340 cases in 12 years. More than 200 patients of them have at least 5 years follow-up. Results still stable.

On the other side, there is a lot of similarities between Ménière's disease and vestibular Migraine making the diagnosis very tricky. I will present a recent algorithm to help differentiating these two diseases based on the clinical criteria, the electrocochleography, and a delayed gadolinium enhancement MRI.

会長講演

会長講演

死の谷を越えた蛋白　～基礎研究を患者さんに届けるために～

池園　哲郎
埼玉医科大学　耳鼻咽喉科

我々のように長く医師の職に就いていると，耳鼻咽喉科の魅力に気がつき，今後も様々な発展が期待される診療科とみえている．実際に，耳鼻咽喉科においても多くの進歩がもたらされてきた．しかし，他の診療科と比較してみるとどうだろうか．残念ながら目立ってそれが多いとは言えない．今後，さらに耳鼻咽喉科を目指す医師を増やすためにも，新しい医療の開発によってより魅力的な診療科に育てていくことが必要である．

とはいっても，新規医療の開発には様々な困難が待ち受けている．最近は，魔の川，死の谷，ダーウィンの海などと呼ばれているらしい．「魔の川」は，研究から製品開発への道で，研究結果が製品に結びつかない難所を指し，「死の谷」は製品開発から事業化への段階で，成功には時間と資金が必要であり，失敗リスクも高い難所だ．「ダーウィンの海」は事業化後の市場で競争し，顧客から受け入れられるために戦わなければならない難所である．製品や企業の生存競争をダーウィンの進化論になぞらえて，ダーウィンの海と表現される．

この難所を乗り越えて革新的な医薬品・医療機器を実用化する上で，まず手始めに必要なこととして，6 つの要素が考えられている．

1 開発品目を生みだす革新的研究
2 開発品目の医療上の必要性が高いこと
3 医薬品医療機器法等の規制への準拠
4 効率的な開発戦略の構築
5 開発品目に関する特許の取得
6 研究開発費の確保

全くあたらしい発見や研究の場合には，2 の医療上の必要性も自ら証明しなければならないし，4 の開発戦略はどうしたら良いか皆目見当もつかない．各ステップを研究者 1 人の力で乗り越えることは不可能で，研究チームや学内の研究支援体制，学外の関連する組織や開発に前向きな姿勢をもつ企業との連携が重要である．私の実体験から，CTP 検査の実用化の経緯と，その難所についても解説してみたい．

そして，研究の推進に最も重要なのは，モチベーションである．どうしてもこれを患者さんの診断・治療に役立てたい．それが成功したらどんな良い事があるか，想像をめぐらせて，目の前のハードルを一つ一つ乗り越えていく．現在の私は，その繰り返しの毎日である．そしてもう一つ，忘れてならないのは，人との出会いだ．先駆者に会えば，様々なアドバイスを受けられる．志を同じくする友人とはお互いに励ましあう．優秀な後輩には助けられる．日々の臨床では患者さんから大きなヒントが得られる．ひとつひとつがチャンスであり，次へとつながる道しるべとなる．若手研究者の皆さんには，国内外どんな学会へいっても，小さな研究会でも，懇親会に参加し，多くの知己を得てほしい．そして，時にはお酒を酌み交わすことで心が通い合う．それが新規医療の開発へとつながるのである．

コロナ禍で人との出会いが制限されたことは，多くの医師・研究者にとって苦痛だったと思う．この第 33 回耳科学会で皆さんが知恵と友人を得て，新たな扉を開いていくことを願ってやみません．

＊写真は 2019 年，ワルシャワで行われた第 32 回ポリッツアー学会での「日本耳科学会推薦パネルディスカッション」の様子である．懇親会で出会う人々はご覧の通り多国籍である．この時，お隣の国ウクライナからも多くの参加者が来ていた．左から 2 番目の写真の Maksym Situkho 医師とは現在も共同研究が続いている．

受賞講演
抄録

第 6 回日本耳科学会賞受賞者講演
第 29 回日本耳科学会奨励賞受賞者講演

AL-1

第 6 回日本耳科学会賞受賞者講演

高解像度 MRI を用いた内耳疾患の病態の解明

吉田　忠雄
名古屋大学　耳鼻咽喉科

画像検査の進歩は目覚ましく，以前の MRI 検査では感音難聴例を中心に小脳橋角部の検索が主な対象であったが，現在では中・内耳疾患の病態把握にも有用な手段となっている．

突発性難聴では MRI で内耳に病変がないとされてきたが，3 テスラ MRI での 3D-FLAIR 画像により内耳の高信号が描出可能となった．最初の報告として，48 例の突発性難聴症例のうち 31 例に単純 MRI で内耳の高信号を認めその約半数で造影後でも高信号を確認し，単純 MRI での内耳高信号が突発性難聴の聴力予後と関連があることを示した[1]．単純 MRI での内耳の高信号は内耳の微量なタンパク質の増加を示す所見であり，造影効果は血管透過性の亢進や血液迷路関門の破綻を示唆する所見であると考えられる．その後，我々の報告をフォローアップする論文が多く出されメタアナリシスも行われている．最近では蝸牛の部位別の信号比と聴力予後の関連について報告を行った[2]．突発性難聴以外の疾患に対する応用として，内耳の微細な炎症所見を捉えることができる 3D-FLAIR を用いて MRI 所見が瘻孔のある真珠腫の急性感音難聴，瘻孔症状，活動性の感染と関連があることを報告した．

メニエール病や内リンパ水腫では造影 MRI による内リンパ水腫の描出が可能となった．初期には造影剤を鼓室内注入し 24 時間後に撮影を行っていたが，現在では通常量の造影剤を静注し，4 時間後に撮影を行っている．各種の内リンパ水腫推定検査との内リンパ水腫画像の関連，非定型メニエール病との関連，難聴，めまい，耳鳴[3]，偏頭痛など症状との関連について報告した．MRI の内リンパ水腫画像によるメニエール病の再評価，健常耳とメニエール病症例の蝸牛および前庭内リンパ水腫を比較検討した[4]．正常耳においての内リンパ水腫評価の報告はまだ少なく，今後内耳疾患の評価の基礎的データとして非常に重要である．また，内耳の血管透過性について造影 MRI を複数回撮影することで評価い，内リンパ水腫の有無に関係なく，高齢者群では血管透過性が亢進していることが示された．耳硬化症の症例において内リンパ水腫が見られる場合があることは報告されているが，術後のめまいや感音難聴のリスクファクターと考えられ，現在では術前に評価を行っている．最近では，^{17}O 標識水を用いた，新たな MRI による内耳造影について報告を行った[5]．

MRI による内耳画像診断は今後も機器や撮像法の進歩が期待される．聴覚障害のメカニズムは多岐にわたり，解明されていない点がまだ多く残されており，今後その解明の一つの手段として，MRI による内耳画像評価をさらに発展させたいと考えている．

1. Yoshida, T., et al. (2008). Three-dimensional fluid-attenuated inversion recovery magnetic resonance imaging findings and prognosis in sudden sensorineural hearing loss. *The Laryngoscope*.
2. Yang, C.-J., Yoshida, T. et al. (2021). Lesion-specific prognosis by magnetic resonance imaging in sudden sensorineural hearing loss. *Acta Oto-Laryngologica*.
3. Yoshida, T., et al. (2013). Endolymphatic hydrops in patients with tinnitus as the major symptom. *European Archives of Oto-Rhino-Laryngology*.
4. Yoshida, T., et al. (2018). Imaging of the endolymphatic space in patients with Ménière's disease. *Auris, Nasus, Larynx*.
5. Yoshida, T., et al. (2022). ^{17}O-labeled water distribution in the human inner ear: Insights into lymphatic dynamics and vestibular function. *Frontiers in Neurology*.

AL-2　第 6 回日本耳科学会賞受賞者講演

加齢および遺伝子変化による進行性感音難聴に関する研究

和佐野浩一郎
東海大学医学部　耳鼻咽喉科・頭頸部外科

年齢を重ねるにつれて徐々に難聴は進行するが，平均的な速度と比べて早く難聴が進行した場合，生活の質への影響は特に大きくなる．内耳の精緻な構造・機能において，すでに障害が起こったあとに再生させることは困難であり，完成した感音難聴を治療するのは非常に難しい．一方で進行性難聴の原因となる因子を除去することにより，内耳機能・構造の障害の進行を防止することは実現できる可能性が高く，その必要性も高いと考えられることから進行性感音難聴に関する研究に従事している．

まず，進行性難聴の中で非常に早く進行する病態としては，遺伝性難聴や先天性サイトメガロウイルス感染症のような先天的もしくは小児期に発症し進行する難聴であり，言語機能の獲得および発達や教育・就労など長期間にわたり非常に大きな影響が発生する．遺伝子の病的バリアントによる進行性難聴のなかで，日本人に多く認められるのは *SLC26A4* 遺伝子バリアントにともなう DFNB4/Pendred 症候群（常染色体潜性遺伝），および *KCNQ4* 遺伝子バリアントにともなう DFNA2（常染色体顕性遺伝）である．耳科診療に携わる臨床医として遺伝子関連診療にも取り組み，各バリアントに関する論文報告を行っている中で，「なぜこれらの遺伝子バリアントにより難聴が進行するのか」という疑問への回答は，解明されているように見えて実は説明できていない部分が大きいことに気づき，治療法開発のためにはさらなる病態の解明が必要であることを痛感した．そこで進行性難聴の原因となる遺伝子に関する基礎的な研究を行うためにアメリカ合衆国のノースウェスタン大学にてバリアントの病因性に関する研究に従事，*SLC26A4* 遺伝子に関しては各バリアントの病因性を素早くかつ的確に把握することのできる方法を開発し，*KCNQ4* 遺伝子に関しては細胞死が病態に関わることを発見，報告した．帰国後もそれらの知見に基づいて遺伝性進行性感音難聴の治療法の開発研究をノースウェスタン大学と共同で継続しており，今後臨床試験のシーズとなる知見を報告していきたいと考えている．

進行性難聴の中で最も患者数が多いのは老人性難聴（加齢性難聴）である．認知症との関連が示唆されて以降は特に社会的な注目度が高まっており，耳科医として優先して取り組むべき課題であると考えている．進行の速度には加齢に加えて喫煙，糖尿病，騒音曝露など様々な因子による影響を受けると報告されているが，これらに対する対策を検討するために必要と考えられる「どの世代にどのくらい難聴患者がいるのか」「どのような速度で難聴が進行するのか」という疑問に関しては十分なデータが示されていなかった．これらの疑問に答えるためには小さなデータベースでは不十分であると考え，過去の診療情報を活用し，60,000 回を超える純音聴力検査データの解析を行い世界最大規模のデータベースの作成を行った．このデータベースを用いた検討を行うことで男女別に 10 代から 90 代までの各世代における難聴の有病率の推定を行うための基礎データおよび各世代における平均的なオージオグラム像を報告した．これらのデータは日本耳鼻咽喉科頭頸部外科学会にて行われる「8030 運動」で活用されるとともに，補聴器や人工内耳といった聴覚補償機器を用いた聴覚の十分な活用，および難聴放置に伴う健康面・経済面の損失を予防するための基本となるデータとしてすでに活用されはじめている．また，医療業界以外からの注目度も高く，これらの論文で報告されたデータはテレビや新聞で繰り返し取り上げられ，社会全体に対する「聞こえ」に関する啓発に寄与できていると考えている．現在はこれまでに検討・報告してきた純音に関わるデータに，語音明瞭度に関するデータを追加し検討を進めている．これらの知見をもとに今後は各増悪因子に関するビッグデータの集積を進めこれらに対する社会的施策の立案に寄与していきたいと考えている．

【謝辞】今回私を耳科学会賞にご推薦頂いた信州大学工穣先生，慶応義塾大学大石直樹先生に厚く感謝申し上げます．また，入局から現在に至るまで継続して難聴研究全般に関するご指導を頂いている小川郁先生をはじめ慶應義塾大学耳鼻咽喉科の先生方，長年にわたり遺伝性難聴研究をご指導頂いている東京医療センター松永達雄先生，米国ノースウェスタン大学本間和明先生，留学から帰国した後より加齢性難聴研究についてご指導頂いております東京医療センター加我君孝先生，九州大学中川尚志先生に厚く御礼を申し上げます．最後に 2022 年から現在に至るまで素晴らしい臨床および研究の環境を与えて頂いている大上研二先生をはじめとした東海大学耳鼻咽喉科医局員の先生方に心から感謝申し上げます．

AL-3 第 29 回日本耳科学会奨励賞受賞者講演

後期高齢難聴者における人工内耳の長期的有用性と問題点

安本　眞美[1,2]，山崎　博司[2]，藤原　敬三[1]，濵口　清海[2]，道田　哲彦[1]，戸部　陽太[2]，
上田　啓史[1]，山本　典生[1]，内藤　　泰[1]
[1] 神戸市立医療センター中央市民病院　耳鼻咽喉科・頭頸部外科
[2] 京都大学大学院医学研究科　耳鼻咽喉科・頭頸部外科

【背景】

2017 年の日本耳鼻咽喉科頭頸部外科学会の成人人工内耳適応基準改定により，従来の「純音聴力 90dB 以上の高度難聴で，かつ補聴器の装用効果の少ないもの」という基準に加えて，「平均聴力レベルが 70dB 以上，90dB 未満で，なおかつ適切な補聴器装用を行った上で，装用下の最高語音明瞭度が 50% 以下の高度感音難聴」にも適応が拡大された．当科では 2004 年に人工内耳植込術を開始して以来，65 歳以上の高齢者の手術件数は徐々に増加しており，人工内耳の適応が拡大されたことで今後も人工内耳手術適応となる高齢者が増加することが予想される．

一般的に加齢に伴い，聴力や語音弁別能が低下することが知られているが，我々は高齢者でも人工内耳使用経験とともに語音聴取成績が改善し，術後 2 年目には聴覚のみで会話が可能とされる 60％に近い成績が得られることを示した．しかし，人工内耳装用高齢者の長期的経過については未だ十分な知見が得られていない．そこで今回は，高齢者が人工内耳を装用して後期高齢者（75 歳以上）に至るまでにどのような経過を辿るかと，その後の加齢の影響について自験例をもとに調べ，高齢者における人工内耳の長期的有用性とその問題点を検討した．

【対象と方法】

対象は当科において人工内耳植込術を施行した成人中途失聴者で，本研究実施時（2021 年 4 月：以下，現時点とする）の 10 年前の時点において，65 歳以上かつ人工内耳を装用していた 22 名のうち，通院を自己中断した 1 名を除外した 21 名とした．それらを対象に（1）現時点での人工内耳装用状況，（2）人工内耳装用効果，（3）語音聴取成績の経時的変化について後方視的検討を行った．

【結果】

（1）21 例中 15 例は現時点でも人工内耳装用を継続しており，多くの症例で良好な装用効果を維持していた．経過中の死亡が 3 例あり，死亡原因はそれぞれ肺炎，食道癌，老衰であった．装用中止は 3 例あり，その理由としては人工内耳管理が難しいことや人工内耳の使い方が分からなくなること，人工内耳を通して聴く音が不自然，うるさいなど装用効果への不満，また装用時の頭痛やめまい等，体調不良などが挙げられていた．

（2）対象全例（21 名）の術前術耳裸耳聴力は 83.3 ～ 105 dB（中央値：105 dB），裸耳における術耳語音聴取成績は 0 ～ 35％（中央値：0%）であった．術後 10 年以上人工内耳装用を継続していた 16 名（経過中の死亡例 1 名を含む）における，術後 10 年時点での人工内耳装用閾値は 28.8 ～ 46.3dB（中央値：38.8 dB），人工内耳装用下での語音聴取成績は 20 ～ 85%（中央値：65%）で，このうち 9 名（56%）は語音聴取成績 60％以上であった．

（3）多くの症例で後期高齢者に至るまで安定して良好な語音聴取成績が得られていたが，後期高齢者となった後は加齢に伴う成績低下の傾向がみられた．死亡した 3 名の生前の装用効果は良好で，最期まで人工内耳を使用していたが，装用を中止した 3 名はいずれも語音聴取成績不良で，人工内耳を十分に活用できていなかった．

【考察】

本研究では，観察期間中に死亡した 1 名を含む 16 名（76%）の患者が 10 年以上安定して人工内耳を装用しており，観察期間中に亡くなった例においても最期まで人工内耳を活用できていた．これらは高齢者においても人工内耳が有用であるというこれまでの報告を支持する結果である．長期的な経過をみると，後期高齢者に至るまで安定して良好な語音聴取成績が得られていたが，後期高齢者となった後は加齢に伴い成績が低下する傾向があることが分かった．特に 80 歳を越えると，個人により程度の差はあるものの加齢による影響は避け難いと推測される．また，高齢者では認知機能や認知機能や手指巧緻動作の低下により人工内耳の複雑な操作や管理が課題となることや施設入居や体調不良等により定期通院が難しくなることが指摘されており，言語リハビリテーションを含めた定期通院や人工内耳管理における家族や療養施設などによる支援体制が重要になると考える．

【まとめ】

高齢者においても長期にわたって人工内耳の有効活用が可能である．しかし，人工内耳装用効果への不満や，人工内耳の操作，通院などの課題により使用ができなくなる例があり，また後期高齢人工内耳装用者がさらに高齢となる場合には聴取成績低下の可能性もあるため，手術適応の決定に際しては，このような限界についても十分に説明し，対策を考えておくことが重要である．

AL-4　第 29 回日本耳科学会奨励賞受賞者講演

小児・若年層の癒着性中耳炎・緊張部型真珠腫の術後経過 ―成人例との比較検討―

吉田沙絵子
東京北医療センター　耳鼻咽喉科

【はじめに】癒着性中耳炎及び緊張部型真珠腫は，術後の鼓膜の再陥凹や再癒着，真珠腫の再発をきたしやすく，術後聴力改善率が低い疾患とされているが，小児について検討を行ったものは少ない．癒着性中耳炎は日本耳科学会中耳真珠腫進展度分類 2015 では緊張部型真珠腫Ⅰ a と分類されている．今回私どもは癒着性中耳炎を含む緊張部型真珠腫の初回手術例について，小児・若年例と成人例で比較検討したので報告する．
【対象】症例は，緊張部型真珠腫の診断で 2012 年 3 月から 2021 年 4 月までに同一術者が鼓室形成術を施行した，初診時 15 歳以下，手術施行時 18 歳以下の小児・若年例 30 耳，成人例 32 耳である．症例は新鮮症例であり，再発例は含んでいない．観察期間は術後 1 年以上とした．
【方法】評価項目は，癒着部位，含気の有無，乳突蜂巣の発育，進展度，選択術式，聴力成績，再発率である．癒着部位は，Grade 1：鼓室岬角のみ癒着，Grade 2：キヌタ・アブミ関節，鼓室洞周囲のみ癒着，Grade 3：鼓室岬角，キヌタ・アブミ関節周囲，鼓室洞に癒着，Grade 4：全癒着，の 4 段階に分類した．
　含気は術前と術後の側頭骨 CT で含気の程度をスコアリングし評価した．評価方法は，側頭骨を骨部耳管，中鼓室，上鼓室，乳突洞，乳突蜂巣の 5 部位にわけ，骨部耳管については 0 点：陰影なし，2 点：陰影あり，他の 4 部位は 0 点：陰影無し，1 点：一部陰影，2 点：全て陰影，とした．合計は 10 点満点で，点数が高い程含気が不良という評価になる．このスコアを用い，中鼓室のみと合計点数をそれぞれ比較した．また乳突蜂巣の発育の評価は日本耳科学会が提唱した MC 分類をもちいた．聴力判定は日本耳科学会ガイドライン 2010 年の判定基準，すなわち気骨導差 15dB 以内，聴力改善 15dB 以上，聴力レベル 30dB 以内のいずれか 1 つ以上を満たすものを成功例とした．手術を施行した症例は，段階手術施行後の聴力を術後聴力とした．聴力評価は，年齢的または既往歴の為に純音聴力検査が不能な症例，または聾の症例は除外した．
【結果】両群の真珠腫 Stage 分類の比較では，小児･若年群において，Stage Ⅰ a の割合が成人群と比較して有意に高かった．術式の比較では，小児・若年群では初回手術でⅠ型を施行した症例が有意に多かった．小児・若年群の方が再発率は高かったが統計学的には有意差は認められなかった．癒着 Grade の Grade3＋Grade4 を高度癒着例として，真珠腫 Stage 分類と初回術式を検討したところ，小児・若年群では成人群に比較して高度癒着例が多いにもかかわらず，Stage Ⅰ a の割合が有意差を持って高く，またⅠ型施行可能例も多かった．手術による再含気化の評価では，中鼓室 CT スコア，全体 CT スコア共に成人群と比較して小児・若年群で有意に改善が認められた．聴力成績では，小児・若年群では 96.2%，成人群では 70% で成功と判定され，小児・若年群が有意差を持って成功率が高かった．術前の合計 CT スコアが不良（CT スコア 5 点以上）であった症例の聴力成功例は，小児で 90%，成人で 57.9% であり，特に成人では術前に含気不良な症例は聴力改善が乏しいという結果であった．術前にスコア 5 点以上で含気が不良あったにもかかわらず，術後に含気が良好となった症例は小児・若年群 6 耳，成人群 2 耳で，両群ともに聴力成功率は 100% であった．
【結論】小児･若年層は癒着が高度な症例でも，Stage Ⅰ a である症例が多く，術式もⅠ型が可能である症例が多かった．また術後の再含気化も良好であった．一方成人では癒着が高度な症例は進行例が多く，耳小骨再建や段階手術を要する症例が多い傾向にあった．成人の再含気化は困難な例が多いが，含気が改善した場合には，聴力改善が期待できる．小児・若年層の緊張部型真珠腫の術後経過は成人に比較し良好な傾向にあり，早期に診断し積極的に手術をすべきであると考えられた．

招待講演連動シンポジウム１・２
抄録

ILSY1-2 招待講演連動シンポジウム 1

聴神経腫瘍手術における蝸牛神経温存と人工内耳埋め込み術

大石　直樹
慶應義塾大学医学部　耳鼻咽喉科

聴神経腫瘍における難聴は重要な QOL 阻害因子であり，神経線維腫症 2 型（NF2）症例における両側感音難聴への対応はもちろん，孤発性聴神経腫瘍における難聴への対応は極めて重要である．治療手段としての自然経過，手術，放射線照射，難聴悪化時のステロイド投与，そのいずれによっても長期的な聴力予後不良症例が多数みられるのが現状であり，それらへの対策は急務である．

現在，術前高度難聴症例に対する，経迷路法による腫瘍摘出と同時同側人工内耳埋め込み術は，高度難聴を回復させる手段として国際的に大きな注目を集めている領域であり，報告される症例数は年々増加している．一方，日本国内での人工内耳の適応は対側聴力による制限があり，また両側重度難聴に対して適応のある聴性脳幹インプラントも国内では保険承認に至っていないため，この分野での日本国内の取り組みは国際的に大きく取り残されてしまっている現状がある．

医療制度はすぐに変更できるものではないが，将来的な人工内耳・聴性脳幹インプラントの適応拡大にむけて，現在可能な範囲で医学的な知見を積み重ねておくことは重要である．本シンポジウムでは，対側に高度難聴を有する聴神経腫瘍症例における腫瘍摘出と同時同側人工内耳埋め込み術を施行するに当たって，確実に蝸牛神経を温存する我々の取り組みを紹介する．また，本邦における NF2 症例の聴覚自然経過に関するデータを紹介するとともに，腫瘍を摘出せずに人工内耳埋め込み術を施行した症例の経過を提示し，将来的な聴性脳幹インプラントの適応承認に向けた議論を行いたい．

ILSY1-2 Cochlear nerve preservation and cochlear implantation in vestibular schwannoma surgery

Naoki Oishi
Keio University School of Medicine

Hearing loss in vestibular schwannoma is an essential quality-of-life inhibitor, and it is very important to address hearing loss in patients with solitary vestibular schwannomas, as well as bilateral sensorineural hearing loss in neurofibromatosis type 2 (NF2). The current situation is that many patients with vestibular schwannomas result in hearing loss, regardless of treatment options, such as observation, surgery, irradiation, or steroid administration when the hearing loss worsens. Effective measures must be taken to address this problem.

Currently, simultaneous ipsilateral cochlear implantation and translabyrinthine tumor removal for patients with profound preoperative hearing loss are attracting significant international attention to restore profound hearing loss, and the number of reported cases is increasing year by year. On the other hand, the indication for cochlear implantation in Japan is limited by contralateral hearing loss, and approval for auditory brainstem implants, which are indicated for severe bilateral hearing loss, has not yet been granted in Japan, leaving Japan far behind in this field.

Although the medical system cannot be changed immediately, it is essential to accumulate medical knowledge to the extent possible to expand the indications for cochlear implants and auditory brainstem implants in the future. In this symposium, we will present our efforts to preserve cochlear nerve in patients with contralaterally severe hearing loss who undergo cochlear implantation with simultaneous tumor removal and ipsilateral cochlear implantation. We will also present data on the natural history of hearing loss in NF2 cases in Japan, present an NF2 case of cochlear implantation without tumor removal, and discuss future indications for auditory brainstem implants.

ILSY1-3

招待講演連動シンポジウム 1

聴神経腫瘍に対する人工聴覚器の有効性：多施設共同研究による日本の現状調査

今泉　光雅
福島県立医科大学医学部　耳鼻咽喉科学講座

神経線維腫症第 2 型（neurofibromatosis type 2：NF2）は両側の聴神経腫瘍を生じる代表的疾患である．手術を中心とした治療後の聴力保存率は決して良好とはいえず，失聴に至る症例を経験する．中等度から高度難聴に対しては，補聴器が導入されることも多いが，重度難聴に至った際は効果が乏しいため，脳幹の蝸牛神経核に電気刺激を加え，聴覚を獲得させることを目的とする聴性脳幹インプラント（auditory brainstem implant：ABI）がよい適応と考えられている．しかしながら，ABI の効果は環境音の聴取や読唇併用での語音聴取の補助となる程度であることも多く，人工内耳（cochlear implant：CI）と比較すると聴取成績が大きく落ちる．更に日本において ABI は，保険診療や先進医療の認定はされておらず自由診療となっているため，使用機材を国外より個人輸入する必要がある．その結果，総費用は 400 万円程度となり，保険診療かつ各種医療制度が適用となる CI とは，経済的負担に大きな隔たりが生じている．

近年，聴神経腫瘍に対する CI の有効性が報告されている．ABI の代替として CI で効果が得られれば，より多くの対象者の聴覚再獲得につながる．しかしながら，本来 CI は内耳性難聴が適応であり，聴神経や脳幹が障害されると考えられている聴神経腫瘍には，効果がないとされてきた．

対応に難渋する聴神経腫瘍が原因の重度難聴に対する人工聴覚器を用いた聴覚再建に対する診療指針を作成するため，耳鼻咽喉科医と脳神経外科で構成された，NF2 の聴覚維持・再建に関する治療指針作成のための研究ワーキンググループを立ち上げた．

これまでに ABI 7 例，CI 14 例の詳細なデータが集積されており，ほぼ全例で聴覚が得られていることが確認され有効性が示された．聴神経腫瘍に対する治療として，腫瘍の切除術が実施され，引き続いての CI 手術が実施された症例が多かった．腫瘍が残存している状態での CI 手術も実施されており，聴覚再獲得に有効であることが確認できた．しかしながら，人工聴覚器手術後，比較的短期間で装用閾値が徐々に低下する等の，一般的な内耳性難聴に対する CI 手術後の経過とは異なる知見も得られている．

我々は，同一症例に対して ABI および CI 手術を施行した非常にまれな症例を経験したので，人工聴覚器の効果を中心に報告する．

症例は 40 代，女性．両側の聴神経腫瘍に対する手術後，重度難聴となった．左側は術中 ABR 検査にて，波形が確認されていたため，左 CI 目的に脳神経外科より当科に紹介となった．CT，MRI 検査上，中耳・内耳ともに大きな異常を認めず，CI の適応を判断するため全身麻酔下に針電極を用いた電気聴性脳幹反応（Electrical Auditory Brainstem Response：EABR）検査を施行した．両側とも反応が得られなかったため，ABI 手術を脳神経外科と共同し施行した．術後 1 年時での装用閾値は 50dB 程度を前後し，やや不安定な反応であった．語音明瞭度検査は，子音 17%，単音節 10%，単語 8%，文章 3% であり，読唇併用の際は，子音 62%，単音節 43%，単語 60%，文章 51% であった．環境音の聴取は可能であるが，ABI 単独での会話は困難な状態が継続していた．更なる聴覚改善に対する強い希望があり，左 CI 手術を追加で実施した．しかしながら，聴覚は一切得られない状態が持続している．

今後更に，患者背景や治療，聴覚再建の効果および経時的変化を集積し，関連する因子，手術に伴う有害事象，聴神経腫瘍の人工聴覚器に関するプロファイルを解析し，聴覚再建に対する治療指針を作成していきたい．

ILSY1-3 Effectiveness of Cochlear Implant and Auditory Brainstem Implant as Treatments for Hearing Loss in Patients with Vestibular Schwannoma: A Multicenter Study of the Current Situation in Japan

Mitsuyoshi Imaizumi
Department of Otolaryngology, Fukushima Medical University School of Medicine

Neurofibromatosis type 2 (NF2) is characterized by bilateral vestibular schwannomas (VS). Tumor resection often causes severe damage to the auditory nerve, resulting in profound hearing loss. Hearing aids are recommended for moderate to severe hearing loss; however, they are not applicable for profound hearing loss because they are ineffective.

Auditory brainstem implant (ABI), originally designed for patients with NF2, provides hearing-impaired patients with an opportunity to reacquire auditory sensation through electrical stimulation of auditory neurons of the cochlear nucleus. NF2 patients with ABI possibly regain some sense of hearing; however, word and sentence recognition without lip reading is generally very poor. Furthermore, ABI often results in significantly lower hearing performance when compared to cochlear implant (CI).

In Japan, ABI is not covered by national insurance, leading to a large difference in the financial burden compared to CI, which is covered by national insurance as well as various health care systems and subsidy systems.

Originally, CI was indicated for inner ear hearing loss, and is considered ineffective for VF, which is reported to damage not the inner ear but the auditory nerve and brainstem. Recently, the effectiveness of CI for VS has been reported. If CI promises to be effective as an alternative to ABI, it will lead to hearing reacquisition in patients with profound hearing loss caused by VS.

In order to develop clinical guidelines for hearing preservation and reconstruction of patients with hearing loss caused by VS, a research group consisting of otolaryngologists and neurosurgeons was established. So far, detailed data have been accumulated for seven and 14 patients with ABIs and CIs, respectively. Some sense of hearing was obtained in all patients but one, indicating the efficacy of CI and ABI for profound hearing loss caused by VS. CI surgery for untreated tumors has also been reported to be effective in the reacquisition of hearing. However, there are findings that differ from the general clinical course of CI surgery for inner ear hearing loss, such as a gradual decrease in the wearing threshold in a relatively short postoperative period.

Here we report a very rare case of a patient implanted with ABI and CI. A 44-year-old female patient underwent surgery for NF2 and developed profound hearing loss postoperatively. The left auditory nerve was preserved, and the waveform was confirmed by intraoperative auditory brainstem response (ABR) examination. The patient was referred to our department for left CI. To determine the indication for CI, an electrical ABR test using a needle electrode was performed under general anesthesia. As no response was obtained on both sides, ABI surgery was performed together with neurosurgeons.

At one year after ABI surgery, a speech discrimination test was performed. The patient acquired a hearing ability of approximately 50dB with environmental sounds. Word recognition scores with and without lip reading were 68% and 4%, respectively, and sentence recognition scores with and without lip reading were 43% and 0%, respectively. Improved speech recognition compared to preoperative condition was observed. Left CI was also performed due to the patient's strong desire for further improvement. However, no improvement was achieved.

Further investigations are needed to reveal the patient background, treatment, effect of hearing reconstruction using CI and/or ABI, and changes over time, as well as related factors, and profiles of VS, for establishing the treatment guidelines.

ILSY1-4　招待講演連動シンポジウム 1

唯一聴耳の聴神経腫瘍に対して同側人工内耳手術を施行した 3 症例

武田　英彦
虎の門病院　耳鼻咽喉科

【はじめに】

聴神経鞘腫（Vestibular Schwannoma: VS）は主に難聴・耳鳴りを契機に発症する，内耳道・小脳橋角部に好発する良性腫瘍である．近年の MRI の普及により比較的早期に診断されることが多くなった．VS の管理および治療方針としては経過観察，放射線治療，手術の選択肢がある．増大傾向や脳幹圧迫を呈する場合は積極的に治療が推奨されるが，小さく成長速度が遅い VS は聴覚フォローしながら MRI により経過観察されることも多い．

VS が唯一聴耳に生じた場合，特に聴覚温存を考慮した治療選択が必要となり，年齢や患者の希望などを考慮して総合的に検討する必要がある．

このような稀な状況において，唯一聴耳の聴力が悪化し高度難聴になった場合に人工内耳（CI）は聴覚補償の選択肢としてなり得る．当科で経験した症例について報告する．

【症例 1】

54 歳男性，右は幼少期から原因不明の先天聾であり，左は 42 歳で突発性難聴，50 歳の時に MRI で腫瘍径 18mm の VS を診断された．経時的な腫瘍増大は認めないが緩徐に難聴が進行し，54 歳で左高度難聴となり，純音聴力検査では 105dB となった．

長期間 VS が増大していないことから左 CI 埋込術（Medel FLEX28）を施行した．聴取能は単音節：43%，単語：88%，日常会話文：93%（静寂下）と良好であった．CI 埋込術後 9 年経過したが，わずかな腫瘍の増大（20mm）を認めているが，聴取能は変化なく維持されている．

【症例 2】

49 歳男性，右耳は先天聾．左は小児期からの高度難聴で，38 歳のときは左 80dB 程度の感音難聴で経過観察されてきた．49 歳の時に左難聴が急速に悪化し，左聴力は 105dB になった．ステロイド全身投与で軽度改善したが実用聴力は得られず，そのときの MRI で左に腫瘍径 12mm の VS を指摘された．

プロモントリーテストでは右耳は音感覚が得られず，失聴期間も長いことから，将来的な腫瘍増大のリスクも相談の上，左 CI 埋込術（Cochlear CI522）を施行した．聴取能は単音節：21%，日常会話文：78%（静寂下）であった．術後，VS は緩徐に増大し，28 ヶ月後には径 18mm と増大を認めた．聴力温存のため VS に対する外科的治療を提示したが経過観察を希望された．

52 歳のとき，左 CI の聴取能は維持されていたが，将来的な VS 治療の可能性も念頭に置き，右 CI 埋込術（Cochlear CI522）を施行した．その後，短期間で VS は径 20mm と増大が認められたため，後頭下開頭での腫瘍切除術を施行したが，術後は左 CI で音知覚は得られなくなった．

先天聾であった右 CI の聴取能について，手術直後は，単音節：13%，日常会話文：31%（静寂下）であったが，右 CI のみの装用となって 20 ヶ月経過した時点では，単音節：15%，日常会話文：75%（静寂下）となり，左 CI が有効であったときの聴取能に追いつきつつある．

【症例 3】

76 歳男性，幼少期に左慢性中耳炎に対して中耳根本術後失聴．左内耳炎による内耳骨化の状態．73 歳の時，右難聴が急激に悪化し聴力レベル 105dB となった．その時の MRI で腫瘍径 11mm の VS を指摘された．

76 歳で右 CI 埋込術（Medel FLEX28）を施行した．術後の聴取能は単音節:18%，単語:16%，日常会話文:25%（静寂下）であった．術後 4 年頃から CI の必要電荷量の上昇を認め，聴取能は徐々に低下．

術後 5 年でほとんど音知覚が得られなり，VS は増大傾向であり，今後の治療方針を決定する上で MRI での観察が望ましいことから，CI 抜去術を施行した．

【まとめ】

唯一聴耳に VS を生じ，同側に CI 埋込術を施行した 3 症例において，術後の聴取能の結果から CI は VS を伴った唯一聴耳に有効な選択肢といえる．CI は VS を伴った唯一聴耳の聴力が悪化し高度難聴になった場合に聴覚改善の選択肢としてなり得る．

しかし，CI 手術後，3 例のうち 2 例は腫瘍の増大や聴取能の悪化によって，新たな処置が必要であった．腫瘍の増大や聴神経機能の低下は予測できない点も確かである．

患者に起こり得る状況の変化について十分に説明し，患者の希望も考慮した上で，脳神経外科と相談し，治療方針を決めてゆくことが重要である．また，CI 埋込術後も VS については脳外科医と連携をとったフォローアップが重要である．

ILSY1-4 Ipsilateral cochlear implantation outcomes in patients with untreated vestibular schwannomas in the only hearing ear

Hidehiko Takeda
Toranomon Hospital

[Introduction]

Vestibular schwannomas (VSs) are benign tumors that mainly develop in the internal auditory canal and cerebellopontine angle. Aggressive treatment is recommended for cases with a tendency for growth or brainstem compression; however, small, slow-growing VSs are often followed-up using audiometry and magnetic resonance imaging (MRI).

When VS occurs in the only hearing ear, comprehensive evaluation considering factors such as age, patient's preference, is required. Cochlear implantation (CI) is an option for auditory compensation when the hearing in the only hearing ear deteriorates to severe hearing loss. We report cases experienced in our department.

[Case 1]

A 54-year-old man with congenital deafness of unknown cause in his right ear developed sudden deafness in his left ear at the age of 42 years. MRI at the age of 50 years revealed a VS with a tumor diameter of 18mm.

Although no tumor growth was observed, the pure tone audiogram showed profound hearing loss in the left ear (105dB) at the age of 54 years. The patient underwent CI (Medel FLEX28) in his left ear. Postoperative outcome: monosyllable, 43%; sentence, 93%.

[Case 2]

A 49-year-old man with congenital deafness in his right ear and severe sensorineural hearing loss (80dB) since childhood experienced rapid worsening of his left hearing loss (105dB). MRI revealed a VS with a tumor diameter of 12mm.

The patient was informed of the possibility of future tumor growth, and left CI (Cochlear CI522) was performed. Postoperative outcome: monosyllable, 21%; sentence, 78%.

The VS slowly grew to 18mm in diameter at postoperative 28 months. Although surgical treatment for VS was offered, the patient preferred observation.

At the age of 52 years, he underwent right CI (Cochlear CI522) with the possibility of future treatment for VS in mind.

After that, the VS grew to 20 mm in diameter in a short period. Therefore, he underwent tumor removal via the suboccipital approach. Unfortunately, he did not obtain sound perception with left CI after surgery.

[Case 3]

A 76-year-old man with deafness with ossification of the inner ear in his left ear since childhood. At the age of 73 years, he experienced rapid worsening of right hearing loss to 105dB. MRI revealed a VS with a tumor diameter of 11mm.

The patient underwent right CI (Medel FLEX28) at the age of 76 years. Postoperative outcome: monosyllable, 18%; sentence, 25%.

However, four years after surgery, his auditory performance gradually decreased. At postoperative 5 years, the VS showed a tendency for growth, and MRI observation was desirable to decide the future treatment policy. Therefore, the patient underwent cochlear implant removal surgery.

[Conclusion]

We reported three cases of VS in the only hearing ear with ipsilateral CI. Postoperative outcomes demonstrate that CI is successful in patients with untreated VS in the only hearing ear.

However, in two of the three patients, further treatment was required owing to tumor growth or worsening auditory performance after CI.

Tumor growth and deterioration of auditory nerve function cannot be predicted. Therefore, it is important to fully explain possible changes to the patient, consider the patient's wishes, and always consult with a neurosurgeon to determine the treatment policy.

ILSY1-5　招待講演連動シンポジウム 1

術中蝸牛神経モニタリング併用下での聴神経腫瘍摘出・人工内耳植え込み術同時施行例

山本　典生
神戸市立医療センター中央市民病院　耳鼻咽喉科

はじめに

聴神経腫瘍はしばしば聴力の悪化を伴い，高度あるいは重度感音難聴であることも多い．難聴の原因は蝸牛神経機能消失が第一に考えられるが，内耳性難聴のみが原因であることも数多いことが示唆されていて（Telischi, 2000），聴神経腫瘍患者の中には蝸牛神経機能正常例が一定数存在すると考えられる．有効聴力のない聴神経腫瘍例に対する手術加療では，腫瘍の摘出に重きがおかれて聴力の回復は期待されないが，対側に難聴がある症例や神経線維腫症 II 型のように両側聴神経腫瘍があり高度難聴の症例では患者は大きなハンディキャップを負うことになる．また，対側が健聴の場合でも，一側高度難聴は音源定位や騒音下での聴取能力を著しく低下させ，患者の生活の質を悪化させる．つまり，高度あるいは重度難聴をきたしている聴神経腫瘍症例において，腫瘍摘出と共に同側の聴力を回復させることは，一定の意義があると考えられる．聴神経腫瘍症例の聴力獲得には蝸牛神経核の刺激を行う脳幹インプラントも考慮されるが，人工内耳の語音聴取成績は脳幹インプラントより良好である（Vincenti et al., 2008）ため，蝸牛神経機能が残存している症例では，蝸牛内に留置し蝸牛神経を刺激して聴覚を再獲得させる人工内耳が，その目的に適している．

今回我々は，幼少時より一側に聾があり，聴神経腫瘍が原因で対側の聴力を失った症例に対して，経迷路法で聴神経腫瘍を摘出し，同時に人工内耳を埋め込んだ症例を経験したので，その手術方法，術後の成績について報告する．

症例

症例は手術時 54 歳の女性で，4 歳時にムンプス感染後左聾となった．46 歳時に右急性感音難聴を発症し，副腎皮質ホルモン投与で回復したが，53 歳時に右急性感音難聴を再発し，保存的治療で回復しなかった．MRI で精査されたところ，右内耳道に限局する聴神経腫瘍を指摘され，聴力補償目的で京都大学医学部附属病院耳鼻咽喉科を紹介受診した．

紹介受診時，純音聴力検査は両側とも 110 dB で閾値をとれず，聴性脳幹反応は両側とも 100 dB で無反応であった．歪音耳音響放射検査は両側とも全周波数で refer であった．

失聴期間の長い左側は人工内耳の効果が限定的であると推測され，右聴神経腫瘍の増大傾向もあるため，経迷路法による右聴神経腫瘍摘出と右人工内耳植え込み術を同時に行う方針とした．

聴神経腫瘍摘出後の人工内耳による聴力の再獲得には，蝸牛神経機能温存が必須である．そこで，腫瘍摘出中の蝸牛神経の状態をリアルタイムで観察する目的で，蝸牛神経背側核活動電位（dorsal cochlear nucleus action potential: DNAP）（Miyazaki et al., 2018）を用いることとした．刺激は外耳道からの音刺激でなく，正円窓窩に置く刺激電極からの電気刺激を用いた（eDNAP）．乳突削開後に後鼓室開放を行って正円窓窩を明視下におき刺激電極を正円窓窩に留置した．次に，後頭蓋硬膜を切開して舌咽神経を同定し，その走行を指標にして蝸牛神経背側核に記録電極を留置した．腫瘍摘出中に eDNAP が安定時電位の振幅の 40% を切る場合は回復がみられるまで腫瘍摘出を停止しながら腫瘍摘出を行い，完全摘出を得ることができた．腫瘍摘出後も，eDNAP の反応が十分にあることを確認して，蝸牛開窓を行ってコクレア社の CI612 の電極を蝸牛内に留置した．

術後 3 年で, 右人工内耳の装用純音閾値は 25 ～ 35 dB で, 67S 単音節（60 dBHL）は 70%, CI2004 単語（65 dBSPL）は 100% と良好な成績を得ている．なお，患者は右の術後 2 年後に左人工内耳の装用も希望し，植え込み術を行った．術後 1 年で左人工内耳の装用閾値は 35 ～ 45 dB，67S 単音節は 45%，CI2004 単語は 72% で，右人工内耳の成績には及んでいない．

考察

術中に eABR で蝸牛神経機能をモニタリングして聴神経腫瘍摘出と人工内耳植え込みを同時に行った過去の報告では，人工内耳で音感が得られるようになった症例が 5 人中 3 人で，3 人の単音節の聞き取りは 0%，40%，65% と報告されている（Dahm et al., 2020）．本症例では eDNAP による蝸牛神経モニタリング下の聴神経腫瘍切除と人工内耳植え込みを行い，良好な成績を得た．また，右人工内耳は失聴期間の長かった左と比べても良好な成績で，聴神経腫瘍摘出と人工内耳植え込みの同時施行は，同様の疾患の有効な治療方法と考えられる．本邦では一側高度感音難聴に対する人工内耳は保険適応ではないが，将来的には高度難聴を伴う聴神経腫瘍の聴覚再獲得の手段として人工内耳も考慮されるべきであると考えられる．

ILSY1-5 Simultaneous Vestibular Schwannoma Resection and Cochlear Implantation Using Intraoperative Monitoring of the Cochlear Nerve Function

Norio Yamamoto
Department of Otolaryngology, Kobe City Medical Center General Hospital

Vestibular schwannomas (VSs) are benign tumors arising from the eighth cranial nerve, and their symptoms include hearing loss, tinnitus, and imbalance. The resection of VS in the only hearing ear or bilateral VSs, including neurofibromatosis type 2, is challenging because hearing preservation in the VS resection is difficult, and sometimes even a small VS within an internal auditory canal causes deaf or profound hearing loss. Therefore, in such cases, compensation for hearing ability after the tumor removal should be considered. Cochlear implantation is one of the strategies for hearing compensation after VS resection. However, several issues should be cleared to successfully undergo cochlear implantation in cases of VSs. One is the preservation of the cochlear nerve. Since the cochlear implant electrically stimulates the cochlear nerve, its conservation is mandatory for a better outcome. The other point is the avoidance of fibrosis within the cochlea. VS resection maneuvers cause severe intra-cochlear fibrosis, which disturbs the insertion of cochlear implant electrodes. To avoid fibrosis, concurrent cochlear implantation with VS removal is favorable.

In this talk, I will present a bilateral profound hearing loss case due to a VS in her right ear and mumps-related hearing loss in the left ear. The patient was a 54-year-old female who lost her left hearing when she was four years old. The patient underwent translabyrinthine VS removal and cochlear implantation simultaneously using intraoperative dorsal cochlear nucleus action potential (DNAP) monitoring. In DNAP, a recording electrode is placed in the foramen of Luschka, upon the brainstem, at the level of the dorsal cochlear nucleus. In addition, we used electrical stimulation with a stimulating electrode placed in the round window niche (eDNAP). This setting allows near real-time and more sensitive monitoring of the cochlear nerve function compared with auditory brain stem response. During the tumor removal, we continued the removal only after the DNAP amplitude recovered to more than 40% of the initial stable amplitude. After the complete tumor removal, we confirmed the excellent response of DNAP and inserted a Cochlear CI612 electrode through the cochleostomy. The patient had 20 to 35 dB open-field pure tone thresholds and 70% monosyllable speech perception with 60 dBHL and 100% of word recognition with 65 dBSPL three years after surgery. She underwent left cochlear implantation two years after her right surgery. She had 35 to 45 dB open-field pure tone thresholds and 45% of monosyllable speech perception, and 72% of word recognition one year after surgery, which is inferior to her right ear outcome.

The outcome of simultaneous VS resection and cochlear implantation using eDNAP is superior to that of a previous report using eABR. Moreover, her right cochlear implantation outcome is better than that in her left ear, which suffered more than 50 years of deafness. The concept of simultaneous VS removal and cochlear implantation is an essential option for the hearing recovery method for deaf and hard-of-hearing VS patients. It can also be applied to unilateral deaf cases caused by sporadic VS, considering the binaural effects of cochlear implantation on unilateral hearing loss.

ILSY2-1

招待講演連動シンポジウム 2

メニエール病に対する内リンパ嚢開放術

北原　糺
奈良県立医科大学　耳鼻咽喉・頭頸部外科学教室

メニエール病は原因不明の内リンパ水腫を病態とする疾患である．この内リンパ水腫の破綻により内耳有毛細胞が障害を受け，難聴，耳鳴とともに回転性めまいを生じると考えられている．メニエール患者の約 8 割は保存的治療によりその症状の改善をみるが，残りの約 2 割の症例においてはめまい発作を繰り返し，聴力悪化と耳鳴増強が進行する．このような症例に対しては時期を逸することなく，手術治療を考慮する必要がある．手術治療は性質上，内耳環境を改善させることでめまい発作を抑制しようとする機能改善術と，前庭機能を廃絶させることでめまい感からの解放を意図する前庭破壊術とに大別される．本稿では機能改善術について，内リンパ嚢開放術を解説する．

内リンパ嚢開放術は，G. Portman により 1927 年に初めて施行された術式である．原法はメニエール病の本態である内リンパ水腫の減圧を意図して，内リンパ嚢外壁切開創を乳突腔に開放したのが内リンパ嚢ー乳突腔シャント術である．それに対して，山川・内藤は脳硬膜三角弁反転作成により，House はシリコン・チューブ挿入により，内リンパ嚢内腔を髄液腔に開放したのが内リンパ嚢ー髄液腔シャント術である．内リンパ嚢ー髄液腔シャント術の場合，常に内リンパ嚢内壁切開創が髄液に接していることにより閉鎖しにくいという主張であるが，髄液圧が内リンパ圧より高いことを考えると内リンパ嚢ー乳突腔シャント術の方が合理的であるように思われる．

内リンパ嚢ー乳突腔シャント術と一口に言っても，術者により内リンパ嚢処理法は多様である．Shea はテフロン膜，北原はゼルフィルム，Arenberg は一方向性バルブ，二木は静脈グラフト，Huang は蛇腹型シリコンをそれぞれ嚢内に挿入し，嚢閉鎖防止を試みた．Gibson は病的内リンパ嚢にめまい発作の原因があるとして，内リンパ嚢を脳硬膜より剥離摘出した．また Gianoli は内リンパ嚢血流改善を意図して，sinodural angle から頸静脈球，S 状静脈洞まで広範囲に後頭蓋窩脳硬膜を露出させる方法で成果を挙げている．著者はめまい発作抑制のみならず聴力改善を目指して，嚢開放に加えて嚢内外に高濃度ステロイドを挿入留置する方法で効果を挙げている（Fig. 1）．

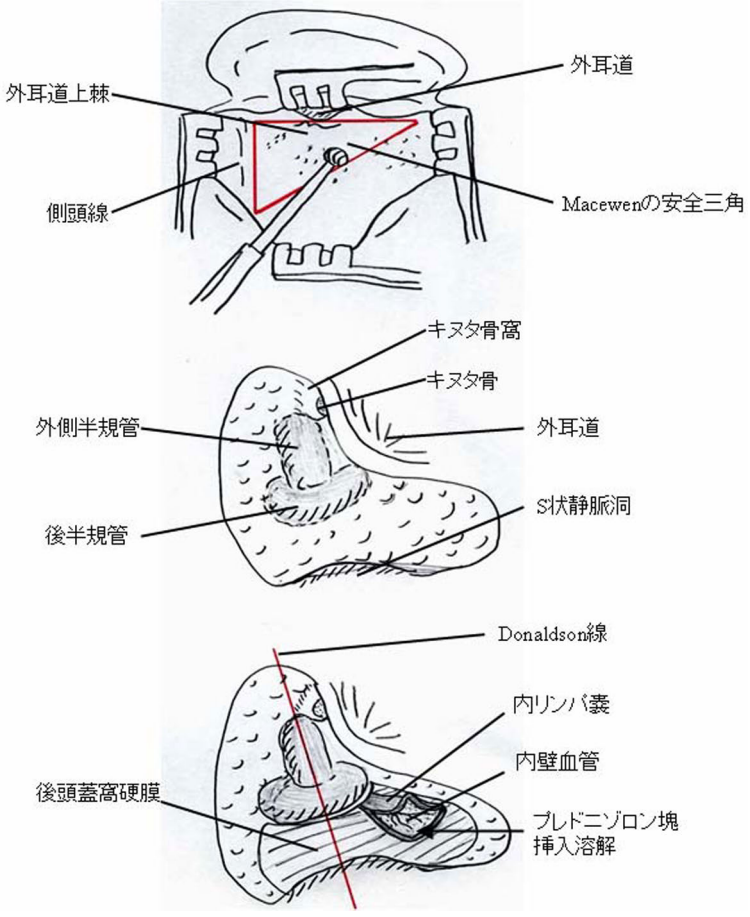

Fig. 1

ILSY2-1

Endolymphatic sac surgery for intractable Meniere's disease

Tadashi Kitahara
Department of Otorhinolaryngology, Head and Neck Surgery, Nara Medical University

Endolymphatic sac surgery, which was created by Portmann in Bordeaux in 1927, became known worldwide as the endolymphatic sac–mastoid shunt technique, in which an incision is made in the lateral wall of the sac lumen. The Portmann's surgery was modified as the endolymphatic sac-arachnoid shunt technique by Yamakawa-Naito in Osaka and House in Los Angeles, but did not last so long because of risk-benefit matters. Endolymphatic sac surgery is a surgical procedure that aims to further improve the preservation of ear function. It is performed under general anesthesia, whereby simple mastoidectomy is performed to approach the endolymphatic sac, and the sac is incised to release endolymphatic hydrops.

In the 2-year results of endolymphatic sac surgery by Moffat, Huang, Gibson, and Gianoli, complete suppression of vertigo was achieved in 43.0%, 84.4%, 56.8%, and 60.0% patients, respectively, and hearing preservation with >-10dB (or hearing improvement with ≥10dB) occurred in 74.0% (19.0%), 83.4% (12.8%), 44.2% (4.7%), and 82.0% (66.0%) of patients, respectively. The 2-year results of Gianoli's surgery are eye-catching, but in a review of Gianoli's 5-year surgery results by Astrowski et al., complete suppression of vertigo was achieved in 47.0% patients and hearing preservation (or improvement) in 82.0% (18.0%). Although these results have been evaluated in accordance with AAO-HNS criteria in 1995, there was no comparison with a control group, and at best it can only be compared with the other kinds of procedures in endolymphatic sac surgery, which had been the method put into effect previously.

In 2008, the effectiveness of endolymphatic sac drainage with high doses of local steroid administration was reported by Kitahara et al., in which the endolymphatic sac was opened into the mastoid cavity and steroids were administered around the opened sac (Fig. 1). It was a comparative study with a 7-year follow-up, between Group 1, who were deemed intractable cases and who underwent endolymphatic sac drainage with high doses of local steroid administration; Group II, who were deemed intractable cases and who underwent the same surgical procedure as Group I but without local steroid administration; and Group III, who refused or did not undergo surgery for some reason during the same period. Complete suppression of vertigo was achieved in 78.8% and 42.2% patients in Groups I and II, respectively, a difference which was not statistically significant, but significantly better results were maintained for 7 years after surgery when compared to the 25.0% patients in Group III who achieved vertigo suppression. Over the 7-year postoperative period, hearing preservation with >-10dB (or hearing improvement with ≥10dB) was achieved in 86.5% (36.5%) of patients in Group I, results which were significantly better than Groups II or III (62.5% [8.3%] and 25.0% [0.0%], respectively). In 2013, Groups I and III were reported in a 13-year follow-up comparative study. A significant difference was observed for the complete suppression of vertigo between Groups I and III (70.0% and 45.5%, respectively), and hearing preservation with >-10dB (or hearing improvement with ≥10dB) was significantly different between Groups I and III (75.0% [25.0%] and 18.2% [0.0%], respectively), although there was no significant difference in the improvement rate. The bias cannot be excluded from the case selection and follow-up observation method, because the grouping in the report was neither double-blind nor randomized. However, the effectiveness of this newly developed endolymphatic sac surgery by Kitahara et al. was reconfirmed by Mandala et al. and Wick et al.

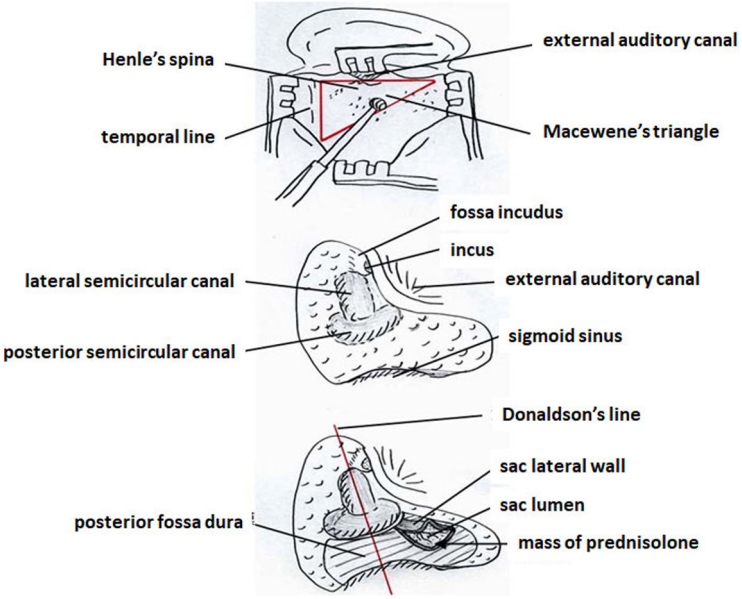

Fig. 1

ILSY2-3 招待講演連動シンポジウム 2

外リンパ瘻の前庭・蝸牛症状に対する内耳窓閉鎖術の効果

松田　帆
埼玉医科大学　耳鼻咽喉科

外リンパ瘻は，内耳外リンパ腔と，中耳腔もしくは頭蓋腔などの周囲臓器の間に瘻孔を認める．瘻孔は蝸牛窓，前庭窓，骨折部，microfissure，奇形，炎症などによる骨迷路破壊部に存在し，頭部外傷や圧外傷後に発生することがある．外リンパ瘻の主な症状は，突発性，進行性または変動性の感音難聴，耳鳴，耳閉感，めまい，自律神経症状であり，集中力が低下するなどの認知機能低下の報告もある．しかし，外リンパ瘻の臨床症状は多岐にわたり，これらの症状の多くは非特異的であるため，特に外傷歴のない場合は，メニエール病，前庭神経炎，突発性難聴などの他の特発性疾患と診断される可能性がある．そのため，外リンパ瘻が鑑別診断として考慮されないことが多く，発症後から診断まで数ヵ月から数年要することがある．

従来の診断基準では，「内視鏡検査もしくは手術により蝸牛窓，前庭窓のいずれかまたは両者より外リンパあるいは髄液の漏出を確認できたもの．または瘻孔を確認できたもの」が外リンパ瘻確実例とされていた．実際には，瘻孔を確認できることはまれであり，外リンパを思わせる液体の流出所見により診断していることが多かった．しかし内耳窓窩は周囲より陥凹しており，手術時の頭位では手術侵襲にともなう組織液，術野洗浄用の生理食塩水などの液体が流入して貯留する．外リンパの“流出所見”とこの液体の貯留の区別は容易ではない．われわれは，内耳プロテオーム解析により，血液，髄液，唾液には発現せず，外リンパ特異的に存在する蛋白である Cochlin-tomoprotein（CTP）を同定した．CTP は外リンパ特異的に存在するため，中耳から CTP が検出されれば，瘻孔及び外リンパ漏出が証明される．これにより，これまで術者が目視で主観的に確認していた瘻孔や外リンパ漏出の有無を，客観的かつ低侵襲で検査できるようになり，2012 年 4 月に受託検査会社 SRL と共同で高感度 ELISA による CTP 検査を開始した．

以降 CTP 検査の医師主導多施設共同研究を実施し，2017 年に報告した 497 症例のデータでは，誘因の有無にかかわらず約 20% の症例で陽性であった．一方，最近のデータでは，発症の誘因がない症例（カテゴリー 4）では，誘因がある症例（カテゴリー 1–3）に比べて CTP 陽性率が低い結果であった．また CTP 検査の適応は施設ごとに異なるため，CTP 陽性率も施設ごとに異なる．共同研究施設の一つでは，検査症例の 90% 以上が陽性であった．この結果から，CTP 検査の陽性率は，検査前確率を高めることで約 90% まで改善できることが示された．

内耳窓閉鎖術は外リンパ瘻の根治治療として知られており，前庭症状に対する高い有効性が報告されている．しかしながら外リンパ漏出を同定する確定診断法が無かったため，外リンパ瘻に対する確立された治療法とはなっていない．当科のデータでは，内耳窓閉鎖術により約 90% の症例で前庭症状の改善を認めた．術前 3 ヵ月以上めまいが持続していた症例においても，術後 1 週間以内に著明な改善を認めたことから，自然経過では無く手術の効果であることが示唆された．

別の共同研究施設における前向き研究では，年齢，治療前の聴力レベルが CTP 検査結果に関連することが示された．また当科の内耳窓閉鎖術の聴力への効果としては，術後 10dB 以上の改善を示した症例は，改善を認めなかった症例と比較して，発症から手術までの期間が有意に短かった．これらの結果から，外リンパ瘻は発症の誘因だけではなく，年齢や聴力レベルも考慮し疑うべきと考える．また早期の介入が聴力予後を改善する可能性があると考えられる．

本発表では，CTP 陽性例の特徴，内耳窓閉鎖術の適応，手術の効果について詳細に報告する．

ILSY2-3 Evaluating the Efficacy of Perilymphatic Fistula Repair Surgery in Managing Vestibular and auditory symptoms

Han Matsuda
Saitama Medical University

Perilymphatic fistula (PLF) is defined as an abnormal communication between the fluid (perilymph)-filled space of the inner ear and the air-filled space of the middle ear and mastoid, or cranial spaces. PLF is located in the round or oval window, fractured bony labyrinth, microfissures, and can occur after head trauma or barotrauma. The primary manifestations of PLF are sudden, progressive or fluctuating sensorineural hearing loss, vertigo and/or dizziness. However, the clinical manifestations of PLF vary widely, and because many of these symptoms are non-specific, especially in cases with no history of trauma, PLF can be confused with other idiopathic vestibular diseases, such as Meniere's disease, vestibular neuronitis or idiopathic sudden sensorineural hearing loss. Hence, PLF is often not considered within the differential diagnosis, there may be a significant delay in diagnosis (months or years) following the initial causative event.

The conventional gold standard for PLF detection is the intraoperative visualization of perilymph leakage, which ostensibly confirms the existence of PLF. However, the surgical procedure itself invites seepage and bleeding, which accumulates in the round and oval window niches, and this can be misinterpreted as perilymph leakage. Based on proteomic analysis, we have identified an isoform of Cochlin, Cochlin-tomoprotein (CTP), as a perilymph-specific protein that is not expressed in the blood, CSF or saliva. The detection of CTP in the middle ear is indicative of the presence of a PLF and perilymph leakage. We have established a highly reliable ELISA-based CTP detection test.

We performed a multicenter investigator-initiated clinical trial of this CTP detection test. In the 497 cases reported in 2017, CTP was positive in about 20% of cases, regardless of prior events. On the other hand, recent data showed a lower positive rate in cases without preceding events compared to cases with preceding events. At one collaborating institution, more than 90% of cases tested were positive. The results indicate that the positive rate of CTP test can be improved to approximately 90% by increasing the pre-test probability.

PLF is a well-known cause of acute and chronic vestibular symptoms. Although PLF repair surgery has been reported to be highly effective for vestibular symptoms, it is not an established treatment because there was no definitive diagnostic method to identify the perilymph leakage. In our experience, PLF repair surgery was highly effective in treating vestibular symptoms, with marked improvement in approximately 90% of patients. Notably, even in the nine patients who had persistent dizziness for more than 3 months before surgery, marked improvement was achieved within 1W after surgery.

In a prospective study at one collaborating institution, age and pretreatment hearing levels significantly contributed to the CTP value. As for the hearing recovery in our experience, cases who showed the improvement of 10 dB or more had a significantly shorter interval to surgery than those who did not show no response. These results may indicate that PLF should be considered based on age and hearing level as well as preceding events, and early intervention may improve hearing prognosis.

This presentation will report the details the characteristics of CTP-positive cases, our indication for PLF repair surgery and the effects of PLF repair surgery on vestibular and cochlear symptoms.

ILSY2-4

招待講演連動シンポジウム 2

水中内視鏡下手術での上半規管裂隙症候群の治療

本藏　陽平，山内　大輔
東北大学　耳鼻咽喉・頭頸部外科

内耳に手術操作が及ぶ際には，膜迷路損傷や迷路気腫による高度感音難聴，耳鳴，めまいといった内耳障害の合併症に細心の注意を払う必要がある．これまで我々は，浸水下に内視鏡による視野を用いて内耳瘻孔の処理や内耳の開放を行う，水中内視鏡下耳科手術（Underwater Endoscopic Ear Surgery; UWEES）を提案してきた（Yamauchi, et al. 2014）．

上半規管裂隙症候群は 1998 年に Minor らによって報告された疾患である．上半規管を覆う骨の一部が欠損し，中頭蓋窩硬膜や上錐体静脈洞に面した裂隙を生じるため，Tullio 現象や瘻孔症状のほか，めまい，自声強聴，耳閉感，耳鳴，難聴，体内音聴取，Hennebert 徴候といった様々な症状を呈する．純音聴力検査で骨導閾値の低下や気骨導差を呈することがあり，また cVEMP では患側の振幅増大や反応閾値の低下が見られる．裂隙がいわゆる third window として影響していることから，治療法として正円窓の reinforcement が開発されたが，より直接的で根治性の高い経乳突洞法による plugging，または側頭開頭による resurfacing や capping などが選択されることもある．

我々は上半規管裂隙症候群に対する治療に，経乳突洞法での水中内視鏡下の plugging（Yamauchi D, et al. 2017）を採用している．この術式は，東北大学からかつて提唱した生理食塩水灌流下の上半規管切断では聴力温存が可能であるというコンセプト（Hasegawa J, et al. 2012）と錐体部へのアプローチ法として提唱した trans-superior semicircular canal approach（Kobayashi T. 1997）を基にして発展させた形である．水中内視鏡下手術の利点は（1）灌流液が血液や骨粉を洗い流し続けるためにクリアな視野を保てること，（2）迷路への空気の混入を防ぎ，機械的な蝸牛障害を防ぐこと，（3）灌流液に人工髄液を用いることで，内耳リンパ液のイオンホメオスタシスを維持できることである．実際，上半規管裂隙の治療においても裂隙部をクリアな視野で確認できるため，確実に plugging することが可能である．また，膜迷路が水中で虚脱しないために，膜迷路の同定や観察に優れており，硬膜や上錐体静脈洞と癒着している場合でも，微細なピックを用いて剥離可能である．本術式で治療した 7 症例についての術後聴力の検討では，術後に一過性の骨導聴力閾値の上昇が見られるものの，長期的な聴力は良好であった（Kawamura Y et al. 2022）．

謝辞：本術式を発展させるにあたり，仙塩利府病院の小林俊光先生（東北大学名誉教授），大島英敏先生，および東北大学耳鼻咽喉・頭頸部外科の川村善宣先生に多大なご指導とご協力をいただいたことに感謝致します．

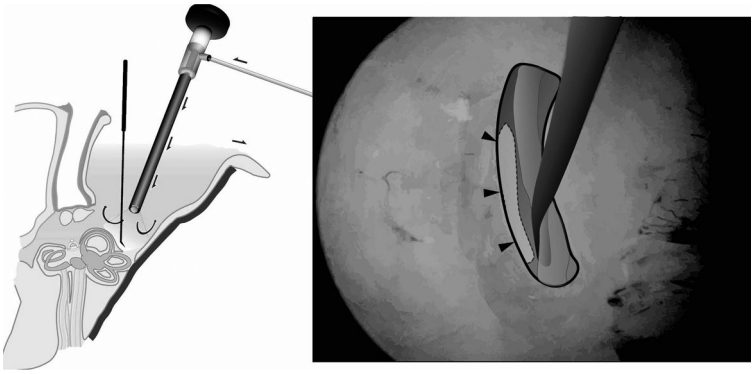

ILSY2-4 The technique and benefits of pugging by using underwater endoscopic ear surgery for superior semicircular canal syndrome

Yohei Honkura, Daisuke Yamauchi
Department of Otolaryngology-Head and Neck Surgery, Tohoku University Graduate School of Medicine

Superior semicircular canal dehiscence syndrome (SCDS) is first reported by Minor in 1998 and has been debated and reported about therapies, especially surgical methods. One of them is the reinforcement method of round window which is based on the “third window theory” and seems reasonable but sometimes it was not effective very well. On the other hand, the dehiscence of most SCDS cases is identified directly by using the methods of resurfacing or capping with middle cranial fossa (MCF) approach, but it is hard to observe it when it locates underneath superior petrosal sinus (SPS). Furthermore, there are always risks of adverse events such as brain damages when the MCF approach is chosen, so it is not easy to decide surgery owing to this dilemma. Therefore, the plugging of the dehiscence with the transmastoid approach has been advocated to perform easier to otosurgeons than MCF approach. Controversy the dehiscence is hardly observed from the low side and it is likely to say that there is more risk of sensory neural hearing impairment than the other approaches.

To dissolve these problems, we modified the plugging technique with transmastoid approach safer by using underwater endoscopic technique (Yamauchi et al. *J Laryngol Otol* 2017). It became possible to observe the membranous canal and the area of dehiscence very clearly by using this technique of soaking the tip of an endoscope underwater when superior semicircular canal is to be opened after mastoidectomy. Even if the dehiscence located on SPS, this technique is advantageous in safety and feasibility by approaching from underneath. The setting of this technique, adaptations, and the postoperative results will be demonstrated.

シンポジウム
抄録

SY

シンポジウム

先天性外耳道閉鎖症・小耳症に対する治療戦略について
司会の言葉

岩崎　聡[1]，高野　賢一[2]
[1] 国際医療福祉大学三田病院　耳鼻咽喉科（聴覚・人工内耳センター）
[2] 札幌医科大学　耳鼻咽喉科・頭頸部外科

本シンポジウムは，「先天性外耳道閉鎖症・小耳症」に対して，どのような治療戦略を打ち立てていくべきか，4 人のスペシャリストに登壇いただき，形成外科医と耳科医の双方の立場から講演そして討論を行っていただきます．形成外科医は審美的に優れた耳介を形成することを目標とし，耳科医は聞こえをどのように改善もしくは補っていくかを考えています．しかし，「ひとつの耳」に対して，それぞれの立場で独自に治療アプローチを行っていては，整容的にも機能的にも満足のいく治療結果が得られないことは自明の理です．まずはそれぞれの治療法やコンセプトを理解共有していくことが求められます．また，聴力改善や補聴法についても選択肢が増えており，どのような選択をしていくのが望ましいのか，4 人の演者の豊富な経験からその答えが見えてくるのではないでしょうか．

1 人目の演者は，札幌医科大学形成外科の四ッ柳高敏先生です．四ッ柳先生は，国内で発症する小耳症例のおよそ 2/3 を手掛ける，国内随一の小耳症に対する耳介再建のスペシャリストです．肋軟骨移植と耳介挙上の 2 回に分けての手術を行いますが，耳科医が一般に行う耳後部切開の皮切ラインでは，将来の耳介再建において重要となる血流を遮断する恐れがあります．そこで，どのような皮切ラインが望ましいのか，形成外科の立場から耳科医に提案をされます．耳科医の先生方には是非とも脳裏に焼き付けていただきたいと思います．同時に形成外科と耳科の連携が，いかに重要であるかを理解できるのではないでしょうか．

2 人目の演者は慶應義塾大学の西山崇経先生です．西山先生は，「義耳」に着目しています．11 歳程度になる耳介再建術の時期を待たずに，しかも比較的容易に審美性を得られるメリットがあります．近年は 3D 画像編集技術の進歩もあり，高精細な義耳の作成が可能となっています．また，補聴方法として，軟骨伝導補聴器を取り上げていただきますが，義耳と軟骨伝導補聴器を組み合わせることで，侵襲をほぼ伴わずに審美面と機能面同時に改善する画期的な治療戦略を提案します．

3 人目の演者は，山形大学の伊藤吏先生です．伊藤先生は，おそらく他施設ではあまりなされていない耳鼻咽喉科と形成外科による合同手術を実践され，両科の連携による治療戦略を提案します．第 1 期手術として行われる肋軟骨移植術や，第 2 期手術で行われる合同手術による耳介挙上術，外耳道形成術，鼓室形成術の手順について具体的にお話しいただき，既存の手術法との相違や利点についても示されます．このような合同手術戦略は，小耳症治療における重要かつ新たな側面になると思われます．

最後の演者は，国際医療福祉大学三田病院の高橋優宏先生です．高橋先生は，従来の骨導補聴器による皮膚不快感や，鼓室形成術の聴力改善の問題を踏まえ，新たな選択肢としての人工聴覚器を中心に解説されます．本邦でも保険適用となり，実臨床でも徐々に浸透しているものの，適応や選択について迷う場面は少なくないと思われます．本疾患に対する新たな治療法としての骨導インプラント，人工中耳を中心に，耳介再建手術との連携や手術タイミングなどについて，豊富な経験に基づき示していただきます．

先天性外耳道閉鎖症・小耳症に対する治療は常にチャレンジングであります．患者さんもわれわれも満足する最良の結果を得るためには，どのようなアプローチがよいのか．本シンポジウムを通して，新たな治療戦略の道筋が見えてくるものと確信しております．

SY-1

シンポジウム

小耳症に対する聴覚補助機器の装着を考慮した耳介形成 ―形成外科医の立場から―

四ッ柳高敏
札幌医科大学医学部　形成外科

小耳症は国内で年間 200 人程度の発症と考えられるが，当科では，その約 2/3 に当たる 120 ～ 130 人に対する耳介形成を行っている．現在我々は 11 歳以上で，初回肋軟骨移植，半年以上開けて耳介挙上術，の 2 回の手術で耳介形成を行っているが，形成技術の工夫により，見ても気づかれない位の耳介が形成できるようになっている．

一方，聴覚補助機器の発達も著しいものがあり，形成外科医もそれを念頭に耳介形成を行う必要がある．耳介形成において，特に注意を払うべきものとしては，軟骨伝導補聴器と人工中耳が挙げられる．軟骨伝導補聴器の装着を念頭に我々が新たに工夫を行っている点としては，耳甲介に機器を装着できるだけの広さと深さを形成すること，機器の脱着を容易にするため，耳珠，対耳珠に対しては，弾性の良好な遺残の耳介軟骨を利用すること，耳掛け式を可能にするための十分な耳介の聳立を考慮すること，などである．また，人工内耳に加え，人工中耳（VSB）患者も今後増えていくことが予想され，これらは耳介形成術前に施行されることが少なくない．しかし，この際不用意な皮膚切開が行われると，形成外科医が耳介を形成する際に大きな支障を生じる．そこで，我々は新しい皮膚切開線での施行をお願いしたい．これは予想される外耳道位置後端から 5cm 離して側頭～後頭部に弧状の皮膚切開を行い，そこから骨上まで一気に切開し，骨上を剥離して人工内耳，中耳装着の操作を行うとする術式である．本法によりすでに人工中耳埋入後の 3 名に対し耳介形成を行い，良好な結果を得ている．現在の耳介形成の現状につき報告するとともに，形成外科医の立場から耳鼻科医との連携について提言を行いたい．

SY-2

シンポジウム

小耳症への非侵襲的かつ審美・機能同時改善の試み

西山　崇経
慶應義塾大学　耳鼻咽喉科

小耳症は本邦では 1 万出生あたり 1 ～ 2 人の有病率とされており，アジア人にやや多い先天性疾患で，右側に多く 9 割の症例が一側性である．また，多くの症例で耳介奇形だけでなく外耳道閉鎖を合併するため，審美面に加えて聴覚という機能面の両面に及ぶ治療が求められる．

小耳症例の耳介奇形は，好奇の目に晒されるという審美的な影響だけではなく，眼鏡やマスクを通常の方法で装用できないという機能面での影響も伴う．本邦における耳介奇形の治療は，従来から耳介形成術による手術加療が主流であるが，10 歳程度まで成長を待たなければならないことや，その長期的な完成度が高くない症例も存在し，術後も髪を伸ばして隠している症例も経験する．手術以外の非侵襲的治療方法としては，義耳を用いる方法がある．義耳は貼付するだけで簡便であり，近年の 3D 画像編集技術の進歩により，近接しても皮膚との境界が分からないほど高精細に作成することが可能である．手術が不要，耳介の再現度が極めて高い，年齢を問わず作成可能というメリットがある一方，接着剤を用いて固定するため，日々の手間が必要になる．欧米では 30 年前から義耳インプラントと呼ばれる，高精細な義耳を側頭骨にチタンインプラントを用いて接着剤を使わずに固定するという手術も行われているが，本邦では未承認である上に生来の小耳介を切除しなければならず，侵襲も少なくない．そして，いずれの治療法も審美面に特化した治療であるため，単独では聴覚という機能面の改善は得られない．

小耳症例で外耳道閉鎖を合併した場合，鼓膜を介した音の聴取が出来なくなるため，患側の高度伝音難聴を呈す．また，外耳道閉鎖に対する外耳道形成術などの聴力改善手術の成績は，世界的にも良好とはいえず，小耳症に伴う難聴の手術による改善は未だに困難とされている．また近年では，聴力改善手術の成績よりも，植込型骨導インプラントなどの骨導デバイスによる聴力閾値が良好であったという報告もある．しかし，9 割の症例が片側例である小耳症例に対して，骨導デバイスによる聴覚活用では，方向感の改善や雑音下聴取能力などの両耳聴効果を得られにくいため，相対的に利点が大きくないという問題がある．一方，本邦で発明され 2017 年 11 月から臨床応用されている軟骨伝導補聴器は，骨導とは異なる聴覚伝導経路を活用しているとされており，良耳聴効果が得られることが期待され，実際に方向感検査結果が著明に改善する症例を経験する．そのため，軟骨伝導補聴器を試聴した小児例の約 73% が満足して購入に至っている．このように，軟骨伝導補聴器という新たな人工聴覚器を用いることで，一側性外耳道閉鎖症に対して非侵襲的に聴覚という機能面を改善させることが可能になった．しかし，軟骨伝導補聴器も，耳介形成術後に装用が困難になる症例の存在や，義耳を装用することで軟骨伝導補聴器の振動子が適切な位置に固定出来なくなる症例も経験するため，既存の治療法で審美・聴覚両面を同時に改善させることは難しく，未だにアンメットメディカルニーズが存在している．

そこで我々は，3D 画像編集技術を応用することで，高精細な義耳と軟骨伝導補聴器を融合させ，審美・聴覚両面を同時に改善させる革新的治療方法を考案し，基礎的検証や倫理審査を経て，2021 年 9 月より軟骨伝導補聴器格納式義耳（APiCHA）を用いた前向き臨床研究を世界で初めて開始した（UMIN000044711）．APiCHA を用いることで，非侵襲的に審美・聴覚両面を同時に改善することができるだけでなく，マスクや眼鏡などを通常通り耳にかけて使用することが可能になるため，現在までの満足度は比較的高い．しかしながら，APiCHA は接着剤で皮膚に貼付するため，その固定性や汗などによる痒みや蒸れの発生などが克服すべき課題である．

現状，四肢欠損に対する義肢や眼球欠損に対する義眼は，その存在が広く社会に認知され，補装具としての公的補助も受けることができる．一方の義耳は，その存在すらあまり認知されておらず，また公的補助も受けられないため，小耳症を始めとした耳介欠損症例は，義耳作成のハードルが高い．公的補助を得るための条件として，補装具がないことによる機能的損失の存在が必要であるとされており，APiCHA（義耳）は軟骨伝導補聴器を併用して両耳聴を行うために必要な補装具であることを示し，広く普及させることで，将来的には公的補助を得るための動きにつなげ，小耳症患者がより自信を持って生活できる社会に繋げていきたい．

SY-3 シンポジウム

外耳奇形・中耳奇形に対する耳鼻咽喉科・形成外科合同手術

伊藤　　吏
山形大学医学部　耳鼻咽喉・頭頸部外科

【はじめに】

一側性の外耳・中耳奇形の症例では，対側耳が正常であれば生活への支障は限定的であり，言語発達への影響も少ないため，補聴器の使用もなく経過観察となることも多い．当科では本人および保護者の希望に合わせて，軟骨伝導補聴器の装用や手術治療を検討している．耳介奇形が軽度で耳介形成術の希望がない症例では，耳鼻咽喉科単独で外耳道形成術・鼓室形成術を施行しているが，小耳症に対する耳介形成術が必要な症例では，第 2 期の耳介挙上術の際に耳鼻咽喉科・形成外科合同で外耳道形成術・鼓室形成術を同時に行っている．当院では 2020 年より加我・朝戸ら[1), 2)]が報告している術式に準じた方法で合同手術を導入しており，症例数は少ないが，当院での耳鼻咽喉科・形成外科合同手術について概説する．

【小耳症に対する耳鼻咽喉科・形成外科合同手術】

第 1 期手術：形成外科医による肋軟骨移植術

小耳症に対する耳介形成術は患児が 10 歳になるまで待機したうえで手術が行われる．この理由として，移植する肋軟骨が十分な大きさに発育するまで待つ必要があること，術後のアンバランスをさけるため健側耳介の成長を確認する必要があること，そして患児自身が手術を受容し協力的に臨めるようになるための精神的発達を待つということである．

第 1 期手術では，VI，VII，VIII の肋軟骨（硝子軟骨）を採取し，耳介の形状にすべく耳介フレームワークをワイヤで組み合わせて作製し，皮下ポケットに挿入して移植する．

第 2 期手術：合同手術による耳介挙上術，外耳道形成術，鼓室形成術

手術は 4K3D 外視鏡，2K 内視鏡，顔面神経モニターリングを使用して行う．外耳道形成術では作製した骨性外耳道に皮膚管を挿入するが，皮膚管の脱落や感染を予防するために，最初に血管柄付きの浅側頭筋膜弁（temporoparietal fascial flap: TPF）を外耳道にらせん状に挿入し，その中心に皮膚管を挿入している．

はじめに形成外科医により耳介挙上が行われ，耳後部の術野が展開される．その後，耳科医により外耳道閉鎖・外耳道狭窄に対する骨削開が行われ，鼓室内に到達した後，内視鏡を併用しながら耳小骨奇形の状態について確認を行う．形成外科医により，浅側頭動脈を含んだ TPF の作製と同側後頭部より皮膚管用の分層植皮片が採取される．この採皮では毛根を含んでないため，形成した外耳道皮膚に毛髪が生えることはなく，採皮部の発毛も良好で，審美的なメリットも大きい．耳科医は軟骨や自家骨を用いた鼓室形成術を行い，その後，外耳道へ TPF をらせん状に挿入し，その中心へ皮膚管を挿入する．最後に形成外科医により皮膚管と耳介皮膚の縫合，支柱軟骨の固定が行われる．

【考察】

本来，小耳症に対する耳介形成術は，第 1 期の耳介軟骨移植と第 2 期の耳介挙上の 2 段階手術が行われるが，当院で行っている合同手術は第 2 期に外耳道形成術・鼓室形成術まで行う手術である．小耳症にともなう外耳道閉鎖症，外耳道狭窄症に対する手術は，術後の再狭窄や鼓膜浅在化を起こしやすく，耳科手術の中でも高難度手術であり，その報告は少ない．高橋[3)]は，耳鼻科医による外耳道形成術を先行させ，その後に耳介形成術を行う方法を報告している．また，森部ら[4)]は，形成外科医による小耳症手術が完了後に，耳鼻咽喉科・形成外科合同の 2 段階による外耳道造設術を行い，人工耳小骨 PORP を使用した症例で良好な術後聴力を報告している．これに対し当院で行っている方法は，加我・朝戸ら[1), 2)]に準じた方法で，耳介形成術の第 2 期に外耳道形成，鼓室形成を同時に行う方法である．当院の症例では再狭窄を来した症例は認めないが，鼓膜浅在化を来した症例については，皮膚管内シリコンチューブの長期留置，十分な高さのある人工耳小骨を用いた修正手術や，耳あな型補聴器，軟骨伝導補聴器の使用などを検討している．

【謝辞】

合同手術にご尽力いただいている山形大学形成外科 福田憲翁先生，菅剛史先生に心より深謝いたします．

【参考文献】

1）加我 君孝，朝戸 裕貴：両側小耳症・外耳道閉鎖に対する手術　2 つの耳の形と機能を再建する．耳鼻咽喉科臨床 2006; 99: 607-619.
2）朝戸 裕貴，加我 君孝：【外耳・中耳奇形 - 治療の選択肢とその適応】小耳症・外耳道閉鎖に対する耳介形成と外耳道形成の共同手術．Otology Japan 2017; 27: 217-221.
3）高橋 姿：【耳の奇形】治療　先天性外耳道狭窄症・閉鎖症に対する手術．JOHNS 2009; 25: 85-89.
4）森部 一穂，竹市 夢二，黒田 陽，村上 信五：先天性外耳道閉鎖症に対する浅側頭動脈皮弁を用いた外耳道造設術．耳鼻と臨床 2019; 65: 73-79.

SY-4 シンポジウム

人工聴覚

高橋　優宏
国際医療福祉大学三田病院

先天性外耳道閉鎖症は小耳症を伴う先天性疾患である．発症頻度は 5,000-10,000 人に 1 人で，その 1/4 が両側性と言われている．従来，外耳道閉鎖症に伴う高度伝音難聴に対しては骨導補聴器による補聴，または外耳道・鼓室形成術が行われてきた．しかしながら，骨導補聴器による皮膚不快や審美的な問題，また外耳道・鼓室形成術は外耳道の感染や再狭窄により聴力改善が不十分となることがみられるという問題点がある．

現在，先天性外耳道閉鎖症に対する治療として新たに人工聴覚器が保険適応となっている．適応となる人工聴覚器には骨導インプラント，人工中耳がある．骨導インプラントは振動子が体外部に付く受動型骨導インプラント（Baha）と側頭骨内に埋め込む能動型骨導インプラント（BONEBRIDGE: BB）に分類され，また人工中耳は Vibrant Soundbridge（VSB）が本邦で保険適応となっている．Baha の適応骨導聴力閾値は当初 0.5，1，2，4kHz の平均聴力レベルが 45dB 以内であったが，その後外部装置の出力増加により現在は平均聴力レバルが 55dB まで引き上げられている．BB の適応骨導聴力レベルは 0.5，1，2，4kHz の平均聴力レベルが 45dB 以内となっている．一方，人工中耳 VSB の適応聴力は 500Hz が 45dB，1000Hz が 50dB，2000Hz と 4000Hz が 65dB となっており，骨導インプラントより高音域が広いことが特徴である．また人工中耳 VSB は振動子が耳小骨等の中耳伝音系を直接振動させることから，骨導インプラントと比較して音質が良いとされている．そのため中耳の発育が良好で手術が可能な症例では人工中耳 VSB を第 1 優先としている．

先天性外耳道閉鎖症症例における人工中耳 VSB 手術では，小耳症手術とのタイミングがポイントとなってくる．小耳症手術は形成外科医によって肋軟骨を使用した耳介形成術および耳介挙上術の 2 段階手術が 10 歳前後で行われており，骨導補聴器より良好な音質をより早期に享受するためには耳介形成前に人工中耳 VSB を施行する状況が生じる．そのため，小耳症の主治医である形成外科医との連携が非常に重要となる．我々は札幌医科大学形成外科との連携により，耳介形成前の人工中耳 VSB 手術を確立している．本シンポジウムにおいて，人工中耳 VSB を施行する先天性外耳道閉鎖症・小耳症に対する治療戦略について報告する．

耳科・鼻科ジョイントセミナー
抄録

ORJS

耳科・鼻科ジョイントセミナー

全身から診る　耳・鼻の好酸球性炎症
司会の言葉

野中　　学[1]，松原　　篤[2]
[1] 東京女子医科大学　耳鼻咽喉科学分野
[2] 弘前大学　耳鼻咽喉科・頭頸部外科

近年，アレルギー疾患の増加に伴い，上気道においても好酸球性炎症が増加している．従って耳鼻咽喉科医にとって中耳を含む上気道の好酸球性炎症の理解を深めることは重要である．この耳科・鼻科ジョイントセミナーでは，好酸球性中耳炎（EOM），好酸球性副鼻腔炎（ECRS），好酸球性多発血管炎性肉芽腫症（EGPA）の難治性 3 疾患を取り上げる．EOM と EGPA，ECRS と EGPA は好酸球浸潤を特徴とし，類似した臨床像を示し，しばしば鑑別することが困難であり，診断・治療に難渋する．

EOM は，成人発症の喘息を伴い易く，膠状の中耳貯留液を認める．喘息と同様に気道上皮細胞から始まる 2 型炎症による好酸球性炎症とされ，血中や中耳粘膜に好酸球浸潤を来す．好酸球性副鼻腔炎を合併することも多い．中耳粘膜の状態から重症度は，Grade 1: 正常粘膜，Grade 2: 部分的粘膜肥厚，Grade 3: 肉芽形成を伴う粘膜肥厚が鼓膜を越えて外耳道へ進展とされ，重症度が進行するにつれて骨導閾値も上昇する．

ECRS も EOM と同様な 2 型炎症による好酸球性炎症で，血中や副鼻腔粘膜に好酸球浸潤を来す．中鼻道や嗅裂に多発性鼻茸を形成し，しばしば喘息やアスピリン過敏症に併発する．難治性で術後再発率も高く，指定難病になっている．

EOM と喘息，ECRS と喘息は，お互い重症度が相関することから，アレルギー性鼻炎と喘息の関係性から提唱された one airway, one disease の関係にあると考えられつつある．また one airway, one disease の観点から EOM や ECRS も喘息の病態の変化「喘息 COPD オーバーラップ（ACO）；喘息に COPD が加わった病態」により少なからず影響を受けることが分かりつつある．

ANCA 関連血管炎（AAV）は ANCA が病態に関与する全身の血管炎で，耳症状で発症する場合が多く，それに伴う中耳炎として ANCA 関連血管炎性中耳炎（OMAAV）の疾患概念が提唱された．AAV は，病型により，顕微鏡的多発血管炎（MPA），多発血管炎性肉芽腫（GPA），好酸球性多発血管炎性肉芽腫症（EGPA）に大別される．OMAAV は骨導閾値の上昇をきたし易い．EGPA では喘息，中耳炎・副鼻腔炎を合併し易く，血中好酸球増多や組織への好酸球浸潤を来し，EGPA に合併する中耳炎・副鼻腔炎は EOM や ECRS と鑑別するのはしばしば困難である．

EOM，ECRS，EGPA の 3 疾患は好酸球性炎症であるが，好酸球浸潤と共に好中球浸潤も少なからず見られる．実際，EOM や ECRS は，好酸球浸潤を主体としたものよりも好酸球と好中球が混在している方が重症であるとの報告がある．

このセミナーでは，始めに愛媛大学の岡田 昌浩先生に ANCA 陽性の EOM の臨床的特徴について，次に東京女子医科大学の瀬尾友佳子先生に one airway, one disease の観点から EOM と ECRS が喘息の重症度・病態とどのように関連しているかについて，また北海道大学の森田 真也先生には EOM，ECRS と EGPA に伴う中耳炎・副鼻腔炎との鑑別点について講演していただく．最後に，秋田大学の総合診療・検査診断学講座の植木 重治先生には 2 つの細胞（好酸球と好中球）のエフェクター機能について講演していただく．

今回の耳科・鼻科ジョイントセミナーが，耳・鼻の好酸球性炎症を全身から診ることで，その理解が一層深まり，明日の診療への一助となれば幸いである．

ORJS-1

耳科・鼻科ジョイントセミナー

ANCA 陽性の好酸球性中耳炎への対応

岡田　昌浩
愛媛大学　耳鼻咽喉科・頭頸部外科

ANCA 関連血管炎（AAV）は，ANCA が病態に関与していると考えられている血管炎で，腎臓，肺，神経系など様々な臓器に障害がみられる疾患である．病型により，顕微鏡的多発血管炎（MPA），多発血管炎性肉芽腫症（GPA），好酸球性多発血管炎性肉芽腫症（EGPA）に分類されている．AAV は難治性中耳炎などの耳症状で発症する場合も多いが，初期には耳症状以外の病変を認めず，診断に苦慮する場合が多かった．そこで 2013 年，原渕らにより ANCA 関連血管炎性中耳炎（OMAAV）という疾患概念が提唱された．一方，好酸球性中耳炎は，好酸球浸潤が著明な中耳貯留液を特徴とする難治性中耳炎として知られる．OMAAV の診断基準では，除外診断の項目に好酸球性中耳炎が含まれる．しかし，EGPA に合併する中耳炎は，局所所見が好酸球性中耳炎と極めて類似している．また，経過中に血管炎症状が出現し，最終的に EGPA と診断された報告も散見される．当科では，好酸球性中耳炎の診断の際，OMAAV の除外目的に ANCA 抗体価を測定しているが，時に，血管炎症状がなく，EGPA の診断基準は満たさないものの，MPO-ANCA が陽性になる症例に遭遇する．本発表では，そのような ANCA 陽性の好酸球性中耳炎症例の臨床経過を検討し，対応策について考察する．

2009 年から 2022 年の間に好酸球性中耳炎と診断し，ANCA 抗体価を測定した 11 例のうち，初診時に EGPA と診断したのは 2 例であった（1 例は ANCA 陽性，1 例は ANCA 陰性）．残りの 9 例の好酸球性中耳炎症例のうち，4 例（44.4%）で MPO-ANCA が陽性であった．この 4 例で，1 例が経過中に多発単神経炎を生じ，EGPA を発症した．一方，残り 5 例の MPO-ANCA 陰性好酸球性中耳炎では，1 例で経過中に血管炎症状が出現し，EGPA を発症した．ANCA 陽性 4 例（8 耳）の気導聴力は 23.6 ± 7.0dB，骨導聴力は 13.4 ± 2.8dB，気骨導差は 10.3 ± 6.6dB で，ANCA 陰性 5 例（10 耳）ではそれぞれ 40.3 ± 18.7dB，18.8 ± 13.5dB，21.5 ± 8.9dB であり，ANCA 陰性例で有意に気骨導差が大きかった．後に EGPA を発症した 2 症例（4 耳）の気導聴力は 21.8 ± 10.1dB，骨導聴力は 13.0 ± 5.9dB，気骨導差は 8.8 ± 8.4dB で，そのほかの好酸球性中耳炎例ではそれぞれ 36.1 ± 17.1dB，17.4 ± 11.3dB，18.7 ± 9.1dB で，差は見られなかった．

好酸球性中耳炎において，ANCA 陽性が EGPA の発症を予測するわけではない．また，局所所見や聴力から，EGPA の発症を予測することは困難であり，血管炎症状の出現を確認しながら慎重にフォローする必要があると考えられた．

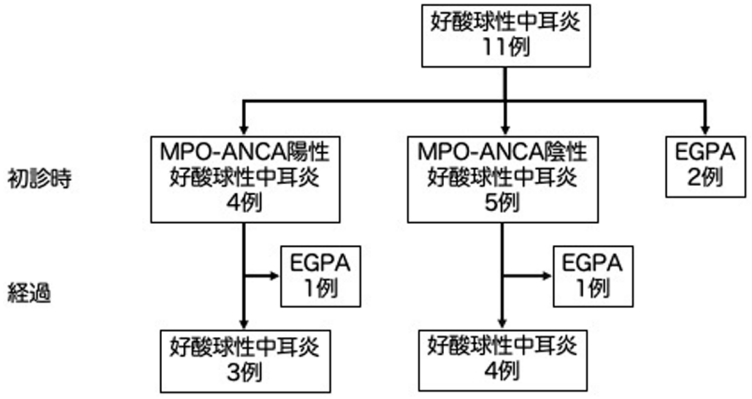

ORJS-2　耳科・鼻科ジョイントセミナー

喘息と好酸球性中耳炎，副鼻腔炎

瀬尾友佳子
東京女子医科大学　耳鼻咽喉科学分野

Allergic rhinitis and its impact on asthma（ARIA）1999 において，アレルギー性鼻炎と喘息は，上気道，下気道合わせて「気道」という 1 つの臓器に生じる 2 型炎症病態であるという one airway, one disease の概念が提案され，現在では確立している．

好酸球性中耳炎（EOM）患者の 90% が成人発症型喘息を合併し，喘息患者の 12% が EOM を合併している．慢性鼻副鼻腔炎（CRS）患者の約 20% に喘息を合併し，喘息患者の 40% ～ 73% が CRS を合併している．

喘息の多くは 2 型炎症で，Th2 リンパ球や ILC2 から産生される IL-5 や IL-4/IL-13 などのサイトカインや CysLTs などが喘息の病態形成には重要である．これまでに EOM の中耳貯留液中や副鼻腔粘膜にも IL-5 や periostin が増加していることが報告されており，これらは喘息と同様に合併する EOM や CRS においても重要な病態形成因子である．また 2 型炎症を誘導する TSLP が EOM や CRS の上皮細胞で産生されることが報告され，両疾患は喘息と同様に上皮細胞から 2 型炎症が始まると考えられる．鼻粘膜や気管支粘膜だけではなく，副鼻腔粘膜や中耳粘膜も同じ腺毛上皮細胞であり，臨床上も EOM や CRS は，喘息が重症であるほど悪化しやすい．これらのことは，喘息と EOM や喘息と CRS も one airway, one disease の関係にあることを示している．

また，喘息は，しばしば COPD と合併し，両疾患の特徴を併せ持つ「喘息 COPD オーバーラップ（ACO）」という疾患の診断と診療の手引きが 2018 年に日本で発刊された．COPD が主に喫煙により生じる疾患であることから ACO も喫煙と密接に関係している．ACO は，喘息あるいは COPD 単独よりも重症で，増悪が頻回，肺機能の急激な悪化，高い致死率を示す．喘息が好酸球や $CD4^+$T リンパ球，マスト細胞の細胞浸潤を特徴とするのに対し，COPD は好中球や $CD8^+$T リンパ球，マクロファージを特徴とする．したがって ACO では，喘息の特徴（好酸球や $CD4^+$T リンパ球，マスト細胞）に加えて好中球を始め，$CD8^+$T リンパ球，マクロファージも増加する．One airway, one disease の観点から ACO を有する患者の上気道の炎症病態（CRS や EOM の特徴）を知ることは興味深い．

まず ACO を有する患者の CRS の特徴を検討した．喘息と CRS を有する患者において，単純な喘息を有する CRS 群（BA 群）と ACO を有する CRS 群（ACO 群）に分けて検討すると，ACO 群の鼻茸では，BA 群の鼻茸と比較して有意に好中球，$CD8^+$T リンパ球，マクロファージが増加していた．また，両群において内視鏡下鼻副鼻腔手術後の鼻茸再発の頻度を比較すると，ACO 群では有意に高かった．ACO を有する CRS は，ACO と同様な細胞浸潤を上気道でもきたし，重症であると考えられる．

EOM は滲出性中耳炎型と慢性中耳炎型（穿孔型，肉芽型）に分けられる．中耳粘膜肥厚度による重症度は，Grade 1：正常粘膜，Grade 2：中耳内の部分的粘膜肥厚，Grade 3：肉芽形成を伴うびまん性の粘膜肥厚と分類される．EOM は抗菌薬治療に対し抵抗を示し，肉芽形成を来すと感音難聴が進行する危険性もある．そのため早期に診断し適切な治療を施すことが重要である．以前，我々は EOM の発症には喘息の重症度と喫煙歴が関係していると報告した．このことは，喘息が喫煙により ACO になり重症化することで EOM が発症し易いことを示しているのかもしれない．

そこで，ACO を有する患者の EOM の特徴を検討した．喘息と CRS を有する患者 78 名を，単純な喘息を有する群（BA 群），ACO を有する群（ACO 群）に分けて EOM 発症率を検討したところ，BA 群 21%，ACO 群 63% であり，ACO 群で有意に EOM を発症しやすいことがわかった．また，ACO の重症度が高いほど EOM を発症しやすく，ACO 群では中耳粘膜肥厚 / 肉芽形成をきたし易いことが分かっている．

本セッションでは喘息と EOM，副鼻腔炎の臨床的特徴や有効な治療法について解説したい．

ORJS-3 耳科・鼻科ジョイントセミナー

好酸球性多発血管炎性肉芽腫症からみた副鼻腔炎と中耳炎：好酸球性副鼻腔炎・中耳炎との鑑別

森田　真也
北海道大学大学院　医学研究院　耳鼻咽喉科・頭頸部外科学教室

【はじめに】

好酸球性多発血管炎性肉芽腫症（EGPA）は抗好中球細胞質抗体（ANCA）関連血管炎の一つで，主に小～中型血管の壊死性血管炎，組織への好酸球浸潤，血管外肉芽腫を三徴とする全身性疾患である．典型的な臨床経過としては，喘息や鼻副鼻腔炎が先行し（第 1 相），末梢血および組織好酸球増多を経て（第 2 相），全身性血管炎を生じる（第 3 相）．後述する鼻副鼻腔炎・中耳炎の他，末梢神経炎，紫斑，脳梗塞・脳出血，心筋梗塞，消化管潰瘍などを呈し，EGPA の診断・治療が遅れると致死的な状態に至る．EGPA の診断には米国リウマチ学会や厚生労働省による診断基準が用いられているが，末梢血好酸球増多，組織中の好酸球浸潤が重要な所見となる．ANCA 陽性率については，MPO-ANCA 30 ～ 40%，PR3-ANCA　0 ～ 3% と陰性例も多い．特に EGPA に特有の全身症状を呈する前の段階では，鼻副鼻腔や中耳粘膜において好酸球浸潤を起こす好酸球性副鼻腔炎・中耳炎との鑑別に難渋する．しかし，EGPA と好酸球性副鼻腔炎･中耳炎の治療は異なるため，両者の鑑別は重要である．今回，EGPA に伴う鼻副鼻腔炎と中耳炎について概説し，特に好酸球性副鼻腔炎・中耳炎との鑑別点について焦点をあてる．

【EGPA に伴う鼻副鼻腔炎】

EGPA の 73.6 ～ 85.7% において鼻副鼻腔炎が先行することが知られている．従来はアレルギー性鼻炎が多いとされていたが，近年の検討では慢性副鼻腔炎の頻度が高い．EGPA の全身症状が出現するのは鼻副鼻腔炎が出現してから 8 ～ 10 年後と報告されており，鼻副鼻腔炎の側面から見ると，初診時に好酸球性副鼻腔炎の所見を呈した症例が一定の確率で将来的に EGPA を発症しうることを意味する．しかし，EGPA に伴う副鼻腔炎は両側かつ篩骨洞優位の炎症が多く，JESREC スコアでも好酸球性副鼻腔炎の診断に必要な 11 点を超える症例が多い．そのため，鼻副鼻腔所見のみでは EGPA に伴う鼻副鼻腔炎を好酸球性副鼻腔炎と鑑別することは困難である．EGPA の発症を事前に予測する臨床的バイオマーカーは確立されていないが，EGPA 発症時の末梢血好酸球は 20% 以上であり，好酸球性副鼻腔炎における末梢血好酸球の 6 ～ 12% と比較して著しく高値を示す．したがって，好酸球性副鼻腔炎と診断した症例においても全身症状の有無，末梢血好酸球増多の確認を定期的に行う必要がある．

【EGPA に伴う中耳炎】

EGPA の約半数において中耳炎を合併すると報告されている．EGPA に伴う中耳炎は鼻副鼻腔炎とは異なり，EGPA の発症直前もしくは発症後に出現することが多い．しかし，局所所見は好酸球性中耳炎に類似しており，中耳貯留液からは多数の好酸球が検出され，性状もニカワ状を呈する．両者とも通常の中耳炎と異なり抗菌薬や鼓膜チューブ留置による治療に抵抗性で，骨導閾値も上昇することが特徴である．また EGPA に特徴的とされる喘息，鼻副鼻腔炎，好酸球増多は，好酸球性中耳炎でも高率に合併し，これらの症状の発症年齢や重症度にも大きな差はみられない．したがって，EGPA 発症前の段階では，局所所見のみから好酸球性中耳炎と鑑別することは困難である．好酸球性副鼻腔炎の場合と同様に，EGPA 発症時の末梢血好酸球は好酸球性中耳炎と比較して著しく高値を示すため，定期的な末梢血好酸球増多の確認は EGPA 早期発見の鍵となる．

【好中球細胞外トラップ測定の有用性】

近年では EGPA と好酸球性副鼻腔炎・中耳炎の病態生理に好酸球細胞外トラップ（EETs）が関与していることが報告されている．一方，EGPA は ANCA 関連血管炎の一つであるため，EETs だけでなく好中球細胞外トラップ（NETs）もその病態生理に深く関与していると考えられる．細胞外トラップは細菌等の刺激を受けた好中球または好酸球が放出する網状構造物で，DNA，シトルリン化ヒストン（cit-H3），および細胞質内酵素で構成される．自然免疫において重要な役割を担っている一方で，細胞質内に存在する抗菌タンパクが細胞外へ放出されることにより，自己抗体産生，血管内皮細胞障害，血栓形成など生体にとって様々な負の影響を与えることも報告されている．NETs マーカーとしては MPO-DNA 複合体，cell-free DNA，cit-H3-DNA 複合体などが報告されているが，cell-free DNA はネクローシスやアポトーシスなど他の細胞死由来のものが，また cit-H3-DNA 複合体は EETs 由来のものが含まれている可能性に注意する必要がある．一方で，MPO-DNA 複合体は NETs に対する特異性が高いとされ，その発現レベル値の測定は EGPA と好酸球性副鼻腔炎・中耳炎の鑑別に有用性が高いことが示唆されている．

ORJS-4　耳科・鼻科ジョイントセミナー

細胞の個と集団から見直す難治性中耳炎

植木　重治[1]，富澤　宏基[1,2]，宮部　　結[1,2]，安部　智恵[1,2]，山田武千代[2]
[1] 秋田大学大学院　総合診療・検査診断学講座
[2] 秋田大学　耳鼻咽喉科・頭頸部外科学講座

一般に細菌感染症では好中球が，アレルギー性炎症では好酸球が，それぞれ主要なエフェクター細胞と呼ばれている．これら顆粒球の「エフェクター」機能とは，すなわち，周囲の組織や細胞・病原体に対して影響を及ぼすという意味と思われる．となると具体的に言えば，顆粒球にとっては，「分泌」や「貪食」を指すことになる．この十数年の研究は，顆粒球のエフェクター機能として新たに「細胞外トラップの形成をきたす細胞死」を加えることになった．顆粒球の集積と細胞外トラップ：Extracellular traps の形成は病態の理解を大きく進歩させると思われるが，個々の細胞を見るのと同時に，細胞集団としての振る舞いが重要と考えている．これらの点について，本セミナーに参加の先生方との議論を深められれば幸いである．

パネルディスカッション１～４
抄録

PD1

パネルディスカッション 1

進展型の真珠腫性中耳炎
司会の言葉

須納瀬　弘[1]，伊藤　真人[2]
[1] 東京女子医科大学附属足立医療センター　耳鼻咽喉科
[2] 自治医科大学　耳鼻咽喉科

「Nothing is easy in middle ear surgery」．イタリアグルッポオトロジコの Mario Sanna 教授の言葉である．経験を重ねるほど，皮切から病変処理，再建，そして閉創に到る全てのステップが次のステップに向けて適切に実行されなければうまくいかない，中耳・側頭骨手術の本質を突いている金言であると実感させられる．中耳を扱うトレーニングの入り口にいる先生方にとって，本パネルの主題となる錐体部真珠腫手術で目にする多くの構造が近づくのも怖い対象に感じられ，あるいは自身にとって必要のない領域と思われるかもしれない．しかし，術野を展開して初めて病変が深部に達していることがわかる症例は確実に存在し，特に画像の読みが浅いキャリアの初期にこれが起こりやすい．錐体部真珠腫を適切に扱う技術があれば側頭骨は自分の庭となり，ほぼ全ての真珠腫への対処ができるため，予想できなかった進行例に遭遇しても焦らなくなる．

ある程度熟練した中耳の術者であれば，蝸牛や顔面神経の位置を理解してこれを保存ないし必要に応じて破壊しつつ，深部病変外側部に到達することは可能である．真珠腫母膜内腔の Debris を除去すれば容易に術野は内側へと移行するが，病変の減量と病変全摘は完全に別の問題であり，摘出には確実な母膜剥離のために病変の進行度に対応した十分な大きさの術野を作って，視野とワーキングスペースを確保する技術が要求される．また，意図しない髄液の流出や大きな出血が起きた際にも，安全に病変処理が完了できる対応力も必要となる．そのため，錐体部真珠腫手術は耳科手術手技の延長上で行う手術ではなく，別次元の手術と考えるべきである．

本パネルで主に扱う錐体尖を含む側頭骨深部に及んだ真珠腫に対するアプローチとして，Translabyrinthine, Transotic, Infratemporal Fossa，Middle Fossa など，いくつかの術式が用いられている．これらの術式は，どの構造を削除してどれを残すかという術野のおおまかな形態を表す，いわば「枠組み」であり，摘出の「中身」は十分な大きさの枠組みを作ってから真珠腫母膜を側頭骨からどのように排除するか，すなわち顔面神経に代表される脳神経や迷路骨包，硬膜や大血管と関連する母膜を上手く剥離し，微細な蜂巣内に陥入する母膜を十分に削除する技術にある．あらゆる状況下で病変を「見る」ことに加え，局所に摘出に資する有効な力学的効果を与えることが核心となることは議論を待たない．

錐体部の真珠腫は希少疾患であり，一人の術者が大きな経験を重ねることは困難である．本パネルでは，これを扱う経験を重ねた術者にそれぞれの立場から摘出のコツや再発病変の扱いなどについて講演していただき，限られた経験を集めて複雑な病変故に存在するそれぞれの考え方の違いについて議論を重ねることで，疾患の扱いの本質に迫ることができればと考えている．初学者を含む多くの先生方に，有益な情報を持ち帰っていただける内容となればと思う．

PD1-1 パネルディスカッション 1

母膜の力学的振る舞いに応じた難治性真珠腫の摘出法

須納瀬　弘
東京女子医科大学附属足立医療センター　耳鼻咽喉科

真珠腫母膜を確実に摘出するには　①母膜剥離面を見ながら剥離を進める　②母膜に対して剥離に適切な力の向きと大きさを作用させて可及的に連続性を保ちつつ剥離する　という 2 つの要件を満たすことが理想である．同様のアプローチを作った場合，①において内視鏡に優位性があるが，必要十分な大きさに開口を拡大する顕微鏡手術は常に両手操作が可能であることに加えて剥離に用いる各種器械の操作における自由度が高く，②に対する優位性がある．当科では②を重視し，鼓室後壁に深く陥入する真珠腫や錐体部への進展例を含め，ほぼ全ての真珠腫症例の手術を顕微鏡下に行っている．

中耳真珠腫進展例で最も問題となるのは，鼓室洞を含む鼓室後壁の処理である．当科では後壁にアプローチする必要がある場合，顎関節の露出を避けて外耳道前壁を削開，骨性鼓膜輪後部を削除し，必要に応じて錐体隆起や顔面神経前方の骨組織を減量し，前方から後壁をのぞき込む視野を作るようにしている．錐体部真珠腫症例においては側頭骨内とその周囲に存在する内耳，顔面神経，S 状静脈洞，頸静脈球，内頚動脈，内耳道，さらに深部では下位脳神経や海綿静脈洞，三叉神経，外転神経などを可及的に保存しつつ，病変全摘に必要なアプローチを作る必要がある．保存すべき構造の損傷を避けるには，適用するアプローチの概要を理解し，側頭骨の 3 次元解剖に精通していることが基本となるが，実臨床における病変摘出は術式により達成されるわけではない．摘出に必要十分な開口を作製し，遺残の可能性を最小限とする dissection を実現する技術が要求される．開口の拡大には皮切からはじまる軟組織の扱いと，適切なバーの選択と安全な構造同定の手順に基づく安定したシュアな drilling が必要である．確実な dissection には母膜剥離時に関与する力学に従った妥当な器械の動かしかたなどが重要となる．そしてあらゆる状況において，視軸が妨げられず最大限に明るい術野となるような視軸と光軸の適切な配置に器械を入れる操作軸をどのように関係づけるかが安全な明視下操作に極めて大きな影響を与える．とくに器械の動きが制限される深部病変の扱いでは，構造上の骨組織をぎりぎりまで skeltonize できる削開技術が摘出の成否を分けると考えている．最大限に拡大された術野では，より広いエリアで明視下に病変が扱えることに加え，陥凹部分で病変底部への距離が短縮されるため，剥離面近くで母膜を把持でき，破綻なく摘出できる可能性が高い．

再手術に際しては骨表面ばかりでなく，瘢痕組織に覆われてときに脆弱化した顔面神経や S 状静脈洞，頸静脈球，内頚動脈，硬膜などを保存しながら病変を扱う必要があり，病変の探索にも母膜の剥離にも非常な困難を伴うことが多い．瘢痕組織の清掃が不十分となった場合には，深部に存在する真珠腫病変を取り残すことになり，複雑な病変ほど初回手術の重要性が大きくなることを銘記していただきたい．

本講演では錐体部真珠腫を含む進展真珠腫症例や再手術症例を供覧しながらアプローチや Dissection で働く力学にしたがった摘出のコツについて言及したい．

PD1-2

パネルディスカッション 1

Medial Cholesteatoma 手術の Tips & Pitfalls

伊藤　真人
自治医科大学　耳鼻咽喉科

側頭骨真珠腫は大きく Lateral cholesteatoma と Medial cholesteatoma に分類される．Lateral cholesteatoma は，側頭骨の外側に限局するものであり，通常耳科医が取り扱う中耳真珠腫を指している．一方 Medial cholesteatoma は，Petrous bone choleastetaoma（錐体部真珠腫）を指しており，真珠腫の一部もしくは全体が迷路の内側に位置するものの総称である．Medial cholesteatoma には Lateral cholesteatoma が錐体部へ進展したものと側頭骨深部に発生した先天性真珠腫があるが，その進展範囲は多彩であり取り扱いに苦慮する外側側頭骨病変のひとつである．内耳，顔面神経の障害ばかりではなく，内耳道や中・後頭蓋窩硬膜の露出や真珠腫母膜との癒着がしばしば見られ，手術時には注意を要する．さらに側頭骨内の内頸動脈・静脈が露出して真珠腫母膜と癒着している Complex case もみられ，母膜の完全摘出が難しい場合もある．Complex case における内頸動脈や頸静脈球などの危険部位の処理は，広い視野とワーキングスペースが得られる Fisch Infratemporal fossa approach などの手術術式が望ましい．本パネルでは，Medial cholesteatoma（錐体部真珠腫）の診断と手術について，自験例を元にその取り扱いのコンセプトと Tips & Pitfalls を述べる．

Otologic Lateral Skull Base Surgery（耳科外側頭蓋底外科）という概念は，チューリヒ大学の故 Ugo Fisch 教授が提唱したものであり，側頭骨・外側頭蓋底の硬膜外病変に対する外科手術全般を指している．Thieme Classics として知られる Fisch，Mattox 共著の「Microsurgery of the Skull Base」で述べられている Otologic Lateral Skull Base Surgery の諸々の術式は，驚くべきことにその多くは Fisch 教授自身によって考案・改良されたものであり，一つの体系だった術式群と言えるものである．

Otologic Lateral Skull Base Surgery の代表的な手術法としては，Subtotal Petrosectomy，Transotic Approach，Infratemporal Fossa Approach: ITFA Type A, B, C, D などがあるが，その他にも Transtemporal Supralabyrinthine Approach（modified Middle Cranial Fossa Approach），Translabyrinthine Approach，Petrosectomy，Extended Petrosectomy などがあり，これらを適宜組み合わせて施術される．昨今，Fisch 教授が構築した Otologic Lateral Skull Base Surgery の概念は，重要な感覚器である聴覚系を犠牲にする“侵襲が大きい古典的”外側頭蓋底手術法と捉えられる場合もあるが，Otologic Lateral Skull Base Surgery のそれぞれの手術手技は，外側頭蓋底手術を行う際の基本手技となるばかりではなく，その手術哲学やコンセプトは今後新しい耳科学の分野へ踏み出す時の指標ともなるものである．

Medial cholesteatoma（錐体部真珠腫）では，小さいうちに偶然に画像診断で発見される事もあるが，通常は診断時には既に広く進展している場合が多い．さらに過去に手術既往のある症例が少なからずみられるが，これは完全摘出が困難なことが多いことに加えて，過去の手術において錐体部真珠腫であると気づかれずに手術が施行されたものの遺残症例が存在することが原因である．このような症例では半規管周囲蜂巣などに入り込んだ中耳真珠腫との認識のまま，深部の病変を残したまま手術が終了される．このように中耳真珠腫として経乳突法が施行された症例の中にも，錐体部真珠腫が隠れており，後に遺残部分が巨大化してから Massive（進展）症例として発見される可能性がある．中耳真珠腫の画像診断においては中耳病変のみならず，注意深く錐体部の評価を行なうべきである．また錐体部真珠腫とわかっている場合には，「取りあえず取れるところまで取ろう」というような無計画な手術は慎むべきである．錐体部真珠腫はそれほど多い疾患ではないが，その進展範囲は症例ごとに異なり，さらに聴力や顔面神経機能などの残存機能も異なるために，症例ごとに手術法を慎重に検討する必要がある．特に，病変が危険部位に及んだ Complex cases が約 10% にみられ，生命への危険を回避しつつ可能な限りの全病変摘出が望まれる．Complex cases で問題となる手術合併症は，①大血管の損傷による大出血，②髄液漏，③顔面神経麻痺，④内耳破壊による高度難聴などであるが，外側頭蓋底外科手術において第一に重要なことは患者の生命を守ることとであり，①出血と，②髄液漏に伴う頭蓋内感染症の，予防とコントロールをおこなうことである．次に大切なことはできる限り顔面神経機能を温存・再建することであり，聴覚については反対側が健聴であれば，過度にこだわるべきではないと Fisch は述べている．なぜなら残存聴力の保存にこだわり過ぎると，真珠腫の取り残しのリスクが高まり再発が起こるばかりではなく，手術そのものに無理が生じて取り返しのつかないような重大な手術合併症, すなわち患者の生命に関わるような手術の危険が増すことに繋がるからである．手術用内視鏡の使用は顕微鏡下の視野では困難な部位の観察を可能とするが，術野の確保が不十分であると手術リスクが格段に高まることから，側頭骨内内頸動脈・静脈周囲の操作は可能な限り広い視野と術野を確保した上で内視鏡を併用して行なうべきであろう．

PD1-3

パネルディスカッション 1

錐体部真珠腫に対する Combined microscopic/endoscopic approach の有用性

杉本　寿史
金沢大学　耳鼻咽喉科・頭頸部外科

はじめに

Sanna らは錐体部真珠腫（Petrous bone cholesteatoma）を 5 つの Class に分類している［1］. Class1：Supralabyrinthine, Class2：Infralabyrinthine, Class3：Infralabyrinthine-apical, Class4：Massive, Class5：Apical. いずれのタイプも側頭骨の入り組んだ深部に存在するためアクセスが難しく，視野もとりにくい．また，とくに Class3 ～ 5 は錐体尖を含み周囲には下記の如くケアすべき臓器が存在するため，術中の合併症に細心の注意を要する．外側：迷路骨包，内側：斜台および蝶形骨洞，前方：内頸動脈，後方：後頭蓋窩および内耳道，上方：中頭蓋窩，下方：内頸静脈.

この錐体部真珠腫を制御するためにこれまで先人達が様々なアプローチ法を考案してきた．Transcochlear approach（House）をはじめとして Transotic approach，および Infratemporal fossa approach（Fisch），Modified transcochlear approach（Sanna）などの術式が開発されたことで，占拠部位に応じたアプローチが可能となっている．しかしこれらの術式を持ってしても真珠腫母膜の完全摘出は容易な作業ではない．なぜならば錐体部は入り組んだ側頭骨最深部に存在し，視野の確保が困難なためである．また母膜が硬膜や大血管に強く癒着するケースが存在し，再発のリスクがつきまとうこともその理由の一つである．我々は錐体尖を含む Class3 ～ 5 に対し **Combined microscopic/endoscopic approach** を用いた手術を行っているため，本セッションではその有用性について紹介する．さらに今回提示する 2 症例は再発の制御に難渋した症例であったため，錐体部真珠腫の再発予防策についても合わせて考察したい.

症例 1：77 歳男性．X 年左顔面神経麻痺出現，近医耳鼻咽喉科にて真珠腫性中耳炎を指摘され手術施行．X＋3 年，錐体部の残存真珠腫が増大したため当科にて経中頭蓋窩法と経乳突法の併用にて摘出．その後残存した錐体部真珠腫が徐々に増大した．現症：顔面表情スコア 0 点（柳原法），純音聴力検査にて患側 98.8dB，CT および MRI にて Apical type と診断．経過：X＋9 年再手術を行った．術式は Transotic approach を選択し，錐体尖部の母膜を内視鏡下に摘出した．術後 36 か月経過し画像上再発を認めていない.

症例 2：36 歳．10 代に耳の手術（詳細不詳）を受けた．Y 年 10 月左真珠腫性中耳炎に対して前医にて左中耳根本術および舌下神経顔面神経吻合術施行．その後左錐体部の残存病変を指摘され Y＋10 年 1 月当科紹介．現症：顔面表情スコア 0 点（柳原法），純音聴力検査にて患側スケールアウト，CT および MRI にて Infralabyrinthine-apical type と診断．経過：Y＋10 年 3 月 Transotic approach にて治療を行い，錐体尖の真珠腫母膜は内視鏡下に摘出した．しかしその後再発を繰り返し，最終的に 5 回の手術を行うことで根治に至った.

考察

錐体部真珠腫へのアプローチにおける最も重要なプロセスが顕微鏡下の必要十分な bone work であることは言うまでもない．そして先人達が開発したアプローチ法を適切に選択することで錐体部のほとんどの領域で良好な視野を確保することが可能となる．しかし必要十分な bone work を行っても視野確保が困難な部位が存在する．顔面神経管から神経を遊離しない術式を選択した場合は，神経の裏面と内耳道前面に死角が生じ，また錐体尖を含む Class3 ～ 5 においては内頸動脈周囲の視野確保が難しい．今回提示した 2 症例は術前にすでに顔面神経機能が残っていなかったため前者の死角を考慮する必要はなかったが，いずれの症例も後者の死角が存在した．この場合内頸動脈を可動化させて視野を得る術式［1］を行う選択肢もあるが，内頸動脈の破綻は致命的であるため慎重な操作と大きなリスクが要求される．一方，近年内視鏡が耳科手術に取り入れられ，錐体部真珠腫に応用した報告がみられるようになった．本症例においても内視鏡を併用することで，内頸動脈を可動化させずに錐体尖全体の視野を確保できることを実証した［2］．内視鏡は Class3 ～ 5 において錐体尖の母膜を摘出する上で有用なツールであると思われた．錐体部真珠腫に限らず側頭蓋底手術において最も重要なプロセスは顕微鏡下の十分な bone work であるが，局面によって内視鏡は顕微鏡では得られない視野確保を可能とし，治療のグレードを上げるデバイスであると考えられる.

錐体部真珠腫の症例は過去に複数回手術を受けることで母膜が周囲組織に強く癒着し，その完全摘出が容易でないことがある．再発症例を治療する上で議論すべき点として，1．硬膜に強く癒着する場合の対処，2．大血管に強く癒着する場合の対処，3．術後外耳道を閉鎖し cavity を充填するか，それとも自浄作用を促す開放腔にするか，4．閉鎖して充填するならその充填材料の種類の選択，以上が挙げられる．本発表では上記ポイントを踏まえ，再発症例に対する治療戦略についても合わせて考察したい.

参考文献

［1］Pandya Y, Piccirillo E, Mancini F, Sanna M. Management of complex cases of petrous bone cholesteatoma. Ann Otol Rhinol Laryngol 2010; 119: 514-525.
［2］Sugimoto H, Hatano M, Noda M, Yoshizaki T. Endoscopic management of petrous apex chilesteatoma. Eur Arch Otorhinolaryngol 274: 4127-4130, 2017.

PD2

パネルディスカッション 2

外耳癌 診断から治療・術後管理まで 耳科手術専門医が知っておきたい技術 司会の言葉

柿木　章伸[1]，堤　　剛[2]
[1] 神戸大学大学院医学研究科　耳鼻咽喉科頭頸部外科学分野
[2] 東京医科歯科大学　耳鼻咽喉科

外耳道癌は頭頸部癌の中でも極めてまれな腫瘍であり，病態には不明な点も多く，解剖学的に重要構造物が複雑かつ密に配置されていることもあり，治療法に関して他の癌に比べ標準化が遅れています．本パネルディスカッションでは，外耳道癌の診断から手術加療，術後のマネージメントまでを俯瞰して討論を行いたいと思います．

まず最初に，東京医科歯科大学の川島先生より，外耳道癌の初期症状や所見の特徴について解説していただきます．診断が遅れることによる QOL の低下が大きく，重篤な経過をとることも多いため，早期発見の足掛かりとなればと思います．次に手術術式として，神戸大学の藤田岳先生から外側側頭骨切除術について，九州大学の小宗徳孝先生より側頭骨亜全摘術について解説していただきます．難易度の高い手術であり，その概略とポイントを理解するのに役立てていただけると思います．最後に，名古屋大学の吉田忠雄先生より，術後の管理についてお話しいただきます．術後の QOL の改善は今後の重要な課題です．

多くの耳鼻咽喉科医にとってまれにしか目にしない疾患ですが，いざ遭遇した際の適切な対応への一助となれば幸いです．

PD2-1

パネルディスカッション 2

外耳道癌の早期診断に向けて
―外耳道癌新鮮例 79 例の診断確定までの臨床像

川島　慶之
東京医科歯科大学医学部　耳鼻咽喉科

外耳道癌は頭頸部癌全体の 0.2% 未満を占める極めて稀な疾患であり，年間発生率は 100 万人当たり 1 人から 6 人と報告されている．外耳道癌の発生要因は定かではないが，外的要因として放射線照射の他，反復性の外耳道炎や慢性中耳炎などによる慢性炎症，耳かきによる機械的刺激などが挙げられている．外耳道癌は，進行すると予後不良となるが，早期に治療開始できれば比較的予後良好である．よって，発症から治療開始までの期間が治療開始時の病期と相関するならば，発症早期に診断を確定できれば良好な予後が得られると考えられる．外耳道癌の早期診断のためには，疑わしければ速やかに生検を行うことが肝要である．しかし，発症早期に外耳道癌を疑うことは必ずしも容易ではない．発症早期に外耳道癌を疑うためには外耳道癌の早期臨床像を把握しておくことが重要と考えるが，その稀少性も相まって外耳道癌の早期臨床像は十分に明らかにされているとは言えない．

我々は，外耳道癌の早期臨床像を明らかにすること，および，発症から治療開始までの期間と治療開始時の病期との関係を明らかにすることを目的に，東京医科歯科大学病院耳鼻咽喉科・頭頸部外科を受診した外耳道癌新鮮例を対象として，外耳道癌の早期臨床像に関する診療録の後ろ向き調査，並びに，発症前の生活習慣，外耳道炎の既往，および生検に関するアンケート調査を行った．

全対象 79 例の初診時年齢の中央値（四分位範囲）は 64（51.5-72.5）歳であり，男性が 42 例（53.2%）であった．病理組織型は扁平上皮癌が 67 例，腺様嚢胞癌が 8 例，腺癌が 4 例であった．他疾患に対し頭頸部領域への放射線治療歴を持つ症例が 5 例あり，病理組織型は全例が扁平上皮癌であった．症状は，扁平上皮癌では，耳漏が 43 例（64.2%）と最多で，14 例（耳漏を認めた症例の 32.6%）は血性耳漏であった．次に耳痛が多く 25 例（37.3%）であり，難聴，耳閉塞感がそれぞれ 8 例（11.9%）であった．その他，耳掻痒感，耳内腫瘤，顔面神経麻痺，開口障害，開口時痛など多彩な症状を認めた．一方, 腺様嚢胞癌では耳痛が 7 例（87.5%）と最多であり, 次いで耳漏が 3 例（37.5%）であった．発症から診断確定までの期間は 4.0（1.5-11）カ月であり，41.3% が発症から 3 カ月以内に，57.3% が 6 カ月以内に確定診断を受けていた．発症から診断確定までの期間と当科初診時の病期の間には相関を認めなかった．診断を確定した施設は，診療所が 5.1%，一般・国立病院等または大学病院が 94.9% であった．

アンケート調査に回答した 38 例全例に耳かき習慣を認め，外耳道癌の診断以前に 26 例（68.4%）が外耳道炎の診断を受けていた．生検について回答を得られた 36 例中 22 例（61.1%）において 1 回の生検で診断が確定していた．2 回までの生検で 31 例（86.1%）が，3 回までの生検で 35 例（97.2%）で診断が確定していた．生検時の麻酔方法は，有効な回答が得られた 37 例中 32 例（86.5%）は無麻酔または局所麻酔，残りの 4 例（10.8%）は全身麻酔であった．

発症から診断確定までの期間と当科初診時の病期の間に相関を認めなかったことから，外耳道癌の早期診断・早期治療開始が必ずしも容易ではないことが改めて明らかとなった．発症から診断確定までの期間と病期の間に相関を認めなかった理由として，1）反復性外耳道炎や慢性中耳炎に伴う症状にマスクされ，癌の発生時期が正確に捉えられていない可能性，2）癌の発生から症状出現までの期間が症例により大きく異なる可能性，3）癌の発育速度が症例ごとに大きく異なる可能性などが考えられた．いずれにしても，外耳道癌は自然治癒することのない進行性の疾患であれば，早期に診断し治療を開始することが重要であろう．外耳疾患の診療に当たっては外耳道癌の可能性を念頭におき, 特に，耳漏，耳痛，血性耳漏などを認める症例，外耳道に腫瘤形成，狭窄，表面不整などを認める症例においては，速やかに生検を行うことが肝要である．生検により悪性所見を認めなかった際にも，局所の炎症が癌の病理組織学的診断を困難にしている可能性や後に癌化する可能性なども念頭におき，繰り返し生検を行うことが肝要である．外耳道病変の生検は診療所で可能であるが，診療所において何らかの理由で生検がためらわれるようであれば，早めに一般・国立病院等や大学病院へ紹介すべきである．

PD2-2 パネルディスカッション 2

外側側頭骨切除術の適応と実際

藤田　岳
神戸大学大学院医学研究科　耳鼻咽喉科頭頸部外科

外耳道癌のうち改訂ピッツバーグ分類における T1 および T2 の早期症例は，外側側頭骨切除が選択される事が多い．外側側頭骨切除は，軟骨部および骨部外耳道に鼓膜，ツチ骨を付けて一塊として摘出する手術である．この術式は乳突削開，上・前鼓室開放，後・下鼓室開放に加えて，キヌタ・アブミ骨関節の離断や顔面神経の同定など中耳手術に必須の手技が多く含まれている．

外耳道の悪性腫瘍は稀であり，そのため診断された時点でがん専門病院や大学病院へ紹介されることが多いと思われる．T1，T2 症例は放射線治療や化学療法を行わなくても，多くの症例は外側側頭骨切除術により根治可能である．そのため，耳科術者にその技量があれば患者さんへの恩恵は大きい．本会会員の耳科手術を志す若手の先生には，習得を目指してほしい術式の一つである．頭頸部外科医と相談して手術適応を決定し，耳科術者によって完遂される，耳鼻咽喉科頭頸部外科内の連携が美しい治療方法と発表者は考えている．

手術適応の判断には，側頭骨 CT にて外耳道骨への浸潤および，中耳への進展を慎重に確認することが必要である．耳下腺内リンパ節や頸部リンパ節に転移を疑う場合には耳下腺全摘および頸部郭清術が必要となるため，手術前に側頭骨 CT に加えて造影 MRI および PET-CT による検査が必要である．

実際の手術では乳突蜂巣の発育が良好な例も多いため，乳突削開や後鼓室開放，キヌタ骨の摘出など，耳科手術の経験の少ない術者にも担当してもらいやすいパートもある一方，顎関節窩や外耳道の前方深部の処理に難渋する症例も経験する．また外耳道摘出後の欠損部位の充填についても，いくつかの方法が報告されている．

本パネルでは，当科の経験を踏まえて外側側頭骨切除術の適応と実際の手術手技について報告し，会場やパネリストと議論を深めることができれば幸いである．

PD2-3 パネルディスカッション 2

側頭骨亜全摘術の実際

小宗　徳孝，中川　尚志
九州大学大学院医学研究院　耳鼻咽喉科学分野

側頭骨に発生する悪性腫瘍の 3 分の 2 以上が，外耳道扁平上皮癌といわれている．しかし，外耳道癌の希少性に加え，解剖学的に複雑な外側頭蓋底領域に腫瘍が発生することが，治療選択を難しくしている．側頭骨内およびその周囲には重要臓器が密集しており，悪性腫瘍の浸潤方向によっては，同じ病期であっても選択術式および手術難易度が全く異なってくる．一般的に，外耳道癌のなかでも外耳道扁平上皮癌は，断端陰性で切除可能な症例の予後は非常に良いことが知られている．そのため，断端陰性切除は，最も患者の予後を改善するのに寄与する信頼できる治療法であると考えられている．

手術方法としては，A）en bloc resection（一塊切除）と B）piecemeal resection（分割切除）に分類され，進行癌にたいしては海外では後者を好んで用いる施設もあるようである．分割切除では，術中の腫瘍播種のリスクがあり，さらには，腫瘍切除後の断端精査も術者の主観に左右されるため，断端陰性を病理学的に診断することは非常に困難である．腫瘍制御学的な観点からは，悪性腫瘍を露出させないように一塊切除することが望ましいと考えられる．外耳道癌手術における側頭骨の一塊切除の方法は，1）古典的外側側頭骨切除（conventional lateral temporal bone resection: cLTBR） 2）拡大外側側頭骨切除（extended lateral temporal bone resection: eLTBR） 3）側頭骨亜全摘術変法（modified subtotal temporal bone resection: mSTBR） 4）古典的側頭骨亜全摘術（conventional subtotal temporal bone resection: cSTBR）に大きく分けられると考えている．古典的外側側頭骨切除で切除可能な症例は，術後に難聴は必発であるが，QOL を大きく低下させることは少ない．しかし，進行癌症例に対する拡大切除は，難聴，顔面神経麻痺，前庭機能障害，そして下位脳神経障害など，患者の QOL を著しく低下させる可能性がある．現在では，化学放射線療法や重粒子線治療が進歩し，治療成績も向上してきているのが現状である．そのため，進行癌に対する手術の適応は，手術のリスクとベネフィットや術後の患者 QOL を考慮して，より慎重に行うことが必要と思われる．

当科では，術前の画像精査にて，手術介入にて断端陰性切除が見込める症例に対しては，患者へリスクとベネフィットを説明の上，患者の手術希望があれば，積極的に一塊切除に取り組んできた．しかし，進行癌症例に対する側頭骨亜全摘術は非常に侵襲的であり，術中および術後の合併症のリスクが非常に高い．側頭骨亜全摘術といっても，側頭骨亜全摘術変法と，古典的側頭骨亜全摘術では，要求される手術手技が異なる．また，顎関節を一塊に切除せざるを得ない場合は，更に手術の難易度が上がる．側頭骨亜全摘術を行う際は，開頭の方法，中頭蓋方向からの骨切り，後頭蓋方向からの骨切り，前外側からの骨切り，側頭下窩を含む頸部の取り扱い，下位脳神経の取り扱い，内頸動脈や頸静脈球の取り扱いなど，多くの手術手技を要求される．術後の患者の QOL を大きく低下させないためには，頭蓋内合併症を最小限に抑え，舌咽・迷走神経等の下位脳神経麻痺を回避することが重要であると考える．今回，当施設で実践している古典的側頭骨亜全摘術の実際を提示する．

PD2-4 パネルディスカッション 2

外耳道癌の術式選択と術後管理および予後

吉田　忠雄
名古屋大学　耳鼻咽喉科

【はじめに】

外耳道癌の発生頻度は頭頸部癌の中でも約 1% 程度と報告されている稀少癌であり，まとまった治療成績の報告も少ない．そのため病期分類や手術術式の名称が統一されていないのが本疾患の問題の一つといえる．Pittsburgh 分類や Clark 分類，岸本分類など腫瘍の周囲組織への進展範囲による病期分類が試みられているが，現時点では UICC の TNM 分類における記載はない．結果的に疾患の進行に即した手術術式や治療方針も確立されていない状態である．外耳道癌にたいする治療は手術（側頭骨外側切除術や側頭骨亜全摘術）が中心に行われ，手術非適応例や拒否例には化学放射線療法が行われる場合が多い．手術の主な合併症としては，術後の顔面神経麻痺やめまい，髄液漏，皮弁の壊死などが存在する．また，外耳道癌の再発様式は局所再発が多く，断端陰性での一塊切除が可能であれば，予後は比較的良好である．そのため，適切な術式の選択が重要である．また，不幸にも再発が認められた場合にはセカンドラインの治療を考慮しなければならない．外耳道癌の術後選択と術後管理および予後ついて，自験例を含め報告する．

【対象と方法】

対象は 2002 年 7 月から 2021 年 12 月までに手術治療を行った 30 例の外耳道癌である．内耳, 内頸動脈, S 状静脈洞, 広範な硬膜浸潤などは切除不能と考えるが，それ以外では基本的に手術を第一選択としてきた．手術症例の年齢は 34 歳から 84 歳，中央値 67 歳であった．病期は Pitttsburg 分類で T1：4 例，T2：10 例，T3：5 例，T4：11 例であった．術後合併症は 30 日以内に生じたものを評価の対象とし，中枢神経系の合併症，創部合併症，全身合併症に分類した．髄液漏は 1 週間以上継続するか手術介入が必要であったものを major な合併症とした．また，創部合併症については再建皮弁の脱落や再手術が必要となったものを major な合併症とした．

【結果】

2 例で Sleeve resection，13 例で Lateral temporal bone resection（LTBR），6 例で Extended-LTBR，9 例で Subtotal temporal bone resection（STBR）を行った．Ex-LTBR は側頭開頭を行い，LTBR より前方内側を切除範囲に含むものとした．手術時間の中央値は Sleeve resection で 185 分，LTBR で 291 分，Ex-LTBR で 720 分，STBR で 881 分であった．T3,4 の進行癌では STBR，T1,2 相当の早期癌では LTBR を選択することが多く，うち 9 例で再発を認めた．内訳は T1/2 が 3 例，T3/4 が 6 例であった．再発例では顕微鏡的断端陽性もしくは近接例や，LTBR を行った例での前方および内側への進展が疑われる場合が多かった．早期癌の再発例は 2 例で錐体尖の再発で化学放射線療法を施行，1 例で耳下腺リンパ節の再発を認め手術を行った．進行癌の再発例では 2 例で局所再発，1 例で後頚部リンパ節再発，3 例で肺への遠隔転移を認めた．全 30 例の予後を Kaplan-Meier 法で求めた 5-year overall survival は 85.3% であり，disease-specific survival は 92.4% であった．T4 に含まれる蝸牛，中耳内側壁，軟部組織浸潤（>0.5cm），顔面神経麻痺の症例は断端陰性での切除可能なものが含まれ，新たに T4a と分類して生存率を評価した．合併症は major な髄液漏が 2 例，minor が 2 例であった．創部合併症は 1 例が major で 5 例が minor であった．全身合併症としては 2 例に敗血症を認めたが，治療可能であった．全体として合併症を認めたのは 9 例（30%）であった．

【考察】

当院では, 開頭を併用した手術例については術後 ICU 管理を行っている．術後, 早期の緊急再手術に至った例はなく，皮弁壊死部のデブリ等の処置を要したのみであった．従来 T4 と分類されていた症例を腫瘍の進展方向によって，手術治療で根治可能な場合と局所再発を生じる可能性が高い場合に層別化することで，病期分類に即した治療戦略を打ち立てることが可能である．また，Ex-LTBR など切除範囲を十分に検討し，断端陰性切除を実現しつつ可能な限り蝸牛前庭機能温存することが重要であると考えられた．

【文献】

Goto S, et al. J Neurol Surg B Skull Base. 2023; 84: 69–78.

PD3　パネルディスカッション 3

中耳内耳診断治療新規技術開発 あなたのアイデア実用化します「トランスレーショナル研究委員会」司会の言葉

小島　博己[1]，和佐野浩一郎[2]
[1] 東京慈恵会医科大学　耳鼻咽喉科
[2] 東海大学医学部　耳鼻咽喉科・頭頸部外科

耳科診療の中における疑問や探求心を元に，よりよい医療を実現するとともに耳科学の本質に迫るため，多くの臨床医･研究者が様々な基礎研究や臨床研究に取り組んでおり，それらは耳科学の進歩にとって欠かせないパワーである．その中には実際に臨床現場に取り入れることができれば多くの患者にとって福音となりうるアイデアやシーズが含まれているが，その実現のためには研究費の獲得，研究体制の整備，臨床研究の適切な管理，規制当局との折衝，知財管理など多くの障壁を乗り越える必要がある．特に臨床研究法の施行以降，未承認・適応外の薬剤や医療機器を用いた研究のハードルが高くなり，適切なアドバイスが得られない場合は研究費獲得や企業とのコラボレーションを実現するために必要な探索的研究を行うことさえ難しくなっている．また，所属する医療機関の規模，立地，大学医局の体制などの環境や研究者本人の年齢，経験，ライフワークバランスなど，研究者が研究に打ち込むための多くの障壁をクリアするのは決して容易ではない．

耳科学会会員によるアイデアやシーズの臨床応用を目指す活動において，上記の障壁を乗り越えるのに必要な支援を行うために，トランスレーショナル研究委員会は組織され，活動を行っている．今回のトランスレーショナル研究委員会企画のパネルディスカッションにおいては，研究から臨床応用を目指す過程のなかで様々な段階にある研究の代表者にご登壇頂き，これまでの苦労と今後の展望についてご講演を頂く．

まず，基礎研究の段階ではあるものの今後の大きな展開が期待される領域であるマーモセットを用いた研究について，慶應義塾大学の細谷誠先生から『霊長類モデル動物の開く内耳研究の「新しい扉」』として今後の展望についてご講演頂く．

次に，探索的試験を終了し検証的試験の計画を進めている段階にある，愛媛大学の羽藤直人先生から『水素吸入療法が拓く新しい感音難聴治療』，金沢大学の村越道生先生から『中耳機能検査機器のこれまでとこれから』として探索的試験における経験や検証的試験実現のための障壁とその解決法についてご講演頂く．

さらに現在医師主導治験を実行中である東京慈恵会医科大学の森野常太郎先生から『大学発ベンチャーとの連携による再生医療等製品の製品上市に向けて』として，医師主導治験における経験および今後の承認申請・製品上市に向けた道筋についてご講演頂く．

最後に北野病院の金丸眞一先生から『先端的治療のシーズから保険適用への道のり』として，保険適用を実現した鼓膜再生療法のシーズから企業治験を経た上市までの経験についてご講演頂く．

様々な段階にある医師や研究者から共有された経験と展望が，今後自身の研究テーマの臨床応用を目指したいと考えている医師や研究者にとって，有益な情報の獲得やモチベーションの向上につながることを願っている．

PD3-1

パネルディスカッション 3

霊長類モデル動物の開く内耳研究の「新しい扉」

細谷　誠
慶應義塾大学　耳鼻咽喉科学教室

内耳研究においては検体の希少性および倫理的な制限のためにヒト組織を用いた分子生物学的な研究が極めて困難である．このため，近年の分子生物学的な研究ではマウスモデルを中心とした齧歯類を用いた検討が広く展開されてきた．実際，これら齧歯類モデル動物は，コストパフォーマンスの点からも優れており内耳研究の発展に多大な貢献をしてきた．一方で，近年の検討によってヒト病態生理の解明や治療法開発を中心に必ずしも齧歯類で得られた知見がすぐに外挿できるわけではないことも明らかになってきている．当科では，これまで臨床的な疑問の基礎研究的な解決方法の一つの手段として，小型霊長類モデル動物コモンマーモセットを使った内耳研究を進めてきた．本動物を用いることで齧歯類モデルでは解明できなかった臨床上の疑問に答えられるのではないか，また治療法開発の際にはヒトと齧歯類との間ギャップを繋ぐことが出来るのではないか，と考え本動物を用いた内耳研究を積極的に行ってきた．

特に，再生医学的な応用を見据えて，その基盤となる蝸牛の発生学的な検討を展開している．そのような検討の中で，本動物が倫理的な観点から利用困難なヒト胎児を用いた内耳研究の代替となりうることを示すとともに，本動物における蝸牛発生過程の主要なステージングを明らかにした（Hosoya M. et al., *FEBS J*, 2021）．続いて，本動物におけるラセン神経節の発生およびシナプス形成期について詳細に検討した他，血管条の発生など蝸牛内主要組織の発生過程における遺伝子発現パターンとその形態形成についての検討を終えている（Hosoya M. et al, *Developmental Neurobiology*, 2021, Hosoya M. et al., *Scientific Reports*, 2022 他）．さらに，有毛細胞と支持細胞の分化過程に重要な役割を果たす Notch シグナルについても検討を進め，その発現パターンには齧歯類と霊長類の間で差がみられることを明らかにしてきた（Hosoya M. et al., *Frontiers in Neuroanatomy*, 2023）．また，遺伝性難聴研究における本動物の有用性についても検討を行ってきた（Hosoya M. et al., *Scientific Reports*, 2016）．このように様々な角度からの検討を加える中で，本動物を用いた研究手法は，今後の再生医療や遺伝性難聴に対する遺伝子治療の臨床応用の際に有効なアプローチ法になるのみならず，これらの試みが実用化に近づいたときに，さらに先に生じる臨床上の新たな疑問に対しても有効なアプローチ方法になるのではないかと考えている．

本講演では，当科におけるこれまでの霊長類モデル動物コモンマーモセットを用いた内耳研究の進捗について概説するとともに，今後の研究における新しい応用方法およびその先に見えてくると想像される内耳研究の「新しい扉」について述べたい．

PD3-2 パネルディスカッション 3

水素吸入療法が拓く新しい感音難聴治療

羽藤　直人，岡田　昌浩
愛媛大学医学系研究科　耳鼻咽喉科・頭頸部外科

緒言

水素ガスは，心筋梗塞，脳梗塞，心停止症候群といった疾患に対し，吸入療法の臨床試験が行われ，いずれの試験でも水素治療の有効性と高い安全性が報告されている．水素ガスは虚血性障害のみならず，種々の生活習慣病，老化など，酸化ストレスが関与する病態に効果があると考えられている．当教室では，「突発性難聴」を対象として，水素治療の有効性を基礎的，臨床的に証明してきた．

非臨床試験

スナネズミを用いた内耳一過性虚血モデルを作成し，内耳循環障害の障害機序や薬物治療の効果について検討してきた．これまでの研究から，内耳虚血・再灌流障害において，外リンパ中に過剰に放出されたグルタミン酸が内有毛細胞のグルタミン酸受容体を介して進行性細胞死を引き起こし，最終的にはラセン神経節細胞も散在的変性をきたし難聴を引き起こすことを報告してきた．また，iNOS を介した NO などのフリーラジカルの産生により生じる細胞障害機序を明らかにしてきた．水素分子は活性酸素種の中でも，特に反応性が高く，酸化作用の強いヒドロキシラジカル（$\cdot OH^-$）やペルオキシナイトライト（$ONOO^-$）に作用し，水分子へと分解する．

スナネズミの両側椎骨動脈の血流を 15 分間遮断し，内耳虚血を生じさせた．再灌流後，水素含有生理食塩水もしくは生理食塩水を大腿静脈から投与した．水素投与群では，虚血後の ABR 閾値上昇を有意に抑制するとともに，内有毛細胞の脱落も有意に抑制した．この結果から，内耳循環障害に対し，水素投与が有効であることが示唆された．

臨床試験

愛媛県内で突発性難聴に対する水素吸入療法の臨床効果について，特定臨床研究として多施設共同・二重盲検試験を行った．対象は 18 歳以上，発症 14 日以内の突発性難聴症例である．対象症例にはステロイドおよび PGE1 製剤の投与に加え，3% 水素もしくはプラセボ（空気）を 1 時間，1 日 2 回，計 6 日間吸入した．水素吸入には，精製水から加水分解により水素ガスを発生させる装置を使用した．治療効果は 3 ヶ月後の聴力域値の変化量，および「著明回復」以上の割合で評価した．

82 例の症例を登録したが，17 例が脱落し，最終的に水素群 31 例，プラセボ群 34 例，計 65 例が解析対象となった．水素吸入群では，聴力域値がプラセボ群と比較し，有意に改善していた．「著明回復」以上の割合は二群に差を認めなかった．ただし，重症例（Grade 3 および 4）では，「治癒」の割合は水素群が有意に高かった．従って，水素吸入が突発性難聴に対し，有効な治療法であることが示唆された．

展望

突発性難聴に対する水素吸入療法を，薬事承認，保険収載できればと考えている．また，水素治療は音響外傷における保護効果も報告されているため，その有用性の検証を追加したい．将来的には，水素吸入療法の適応疾患として，感音難聴最多の患者数である加齢性難聴に着目している．

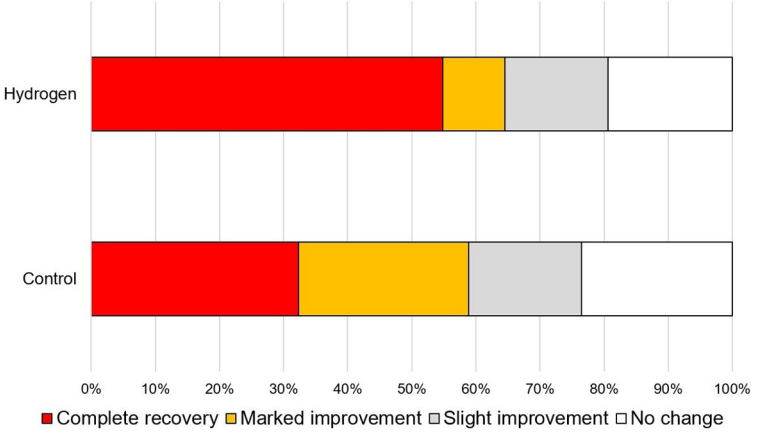

図：突発性難聴に対する水素吸入療法の治療成績（n=65）

PD3-3 パネルディスカッション 3

中耳機能検査機器のこれまでとこれから

村越　道生
金沢大学　理工研究域フロンティア工学系

中耳機能の検査において，純音聴力検査は重要な検査である．気骨導差，Stiffness curve や Mass curve の有無，Carhart's notch の有無などを手掛かりに中耳状態の推定がなされる．これに他覚的検査として CT やティンパノメトリーおよび耳小骨筋反射をあわせて実施することで推定精度向上が試みられている．しかし，CT ではツチ骨頭やキヌタ骨体部の明らかな異常，キヌタ骨長脚やアブミ骨上部構造の強い奇形や異常石灰化などは指摘できるもの，連鎖の微妙な接合異常や，アブミ骨底板の固着の有無についての判別は難しいとされる．一方でティンパノメトリーと耳小骨筋反射は，CT とは異なり外来でもすぐに使用可能な重要な検査機器であり広く一般に普及しているものの，離断や固着に対する検査精度は高くない．

この精度向上のため，1970 年代頃には，プローブ音に低周波（数 100Hz）から高周波数（数 kHz）にわたるいくつかの音を使用する multi-frequency tympanometry（MFT）等が提唱され，Colletti らによって中耳機能検査におけるその有用性が報告されている．その後国内においても，1980 年代に船坂，船井，熊川らが sweep frequency tympanometry（SFT）を，また和田，小林らが独自の sweep frequency impedance（SFI）meter を開発し，その有効性について報告している．いずれの方式もティンパノメトリーに対して優位性があるものの，現在までに普及するには至っていない．一方で，1990 年代に Keefe らや Allen らがクリック音を使うことで広周波数域における中耳特性を計測する wideband acoustic immittance（WBI）技術を報告すると，同技術を応用した機能を搭載した機器が開発され，現在国内においても wideband tympanometry（WBT）等の名称で市販されるに至っている．

我々は，SFI 技術をベースに，近年新たな刺激音を用いることで計測時間の短縮と S/N 比を各段に向上させる新技術の開発を進めている．この技術を臨床において実際に使っていただける技術として成長させるべく，企業連携や，薬事・保険償還戦略といったことと併せて検討を進めているが，まだ道半ばである．本パネルディスカッションでは，これまでの開発の経緯等についてご紹介するとともに，新規の医療機器の開発における難しさやコツなどについてもディスカッションさせていただきたい．さらに，臨床における中耳機能検査の実際と，手術の要否判断に際して，いつ，どのような情報があれば有用かなど，臨床ニーズについても議論させていただきたい．

PD3-4 パネルディスカッション 3

大学発ベンチャーとの連携による再生医療等製品の製品上市に向けて

森野常太郎
東京慈恵会医科大学耳鼻咽喉科学教室
株式会社 ReeNT

ライフサイエンス分野を代表する医薬品や医療機器は，新規の製品が上市されるまでに治験，承認審査を得る必要があるため，研究開発に要する期間が長期に渡る．細胞を培養し加工して製品化する再生医療等製品においても，医薬・医療機器同様，製品開発や治験を実施するために相当なコストと開発期間を要する．さらに，再生医療の領域では，生体材料を直接用いて研究開発を行う必要性があり，企業に技術移転する前に医療機関を要する大学で技術開発を進める必要がある．

東京慈恵会医科大学耳鼻咽喉科学講座では，十数年以上に渡る基礎研究を経て，自己の鼻粘膜を細胞ソースとした培養鼻腔粘膜上皮細胞シートを患者本人に移植する新規治療法の開発および臨床応用に成功した．この実績をもとに，難治性中耳疾患の根治的治療および手術後の QOL の改善を目指して，手術により欠損した中耳粘膜を瞬時に再生させる中耳粘膜再生治療の開発と，再生医療等製品の製品上市を目指して，医師主導治験を実施中である．

我々は，本製品の製品上市および適応拡大に向けた事業開発，海外へのグローバル展開を見据えて，大学発の研究開発型ベンチャーである株式会社 ReeNT（リエント）を設立した．大学とベンチャーがシームレスに連携することで，Proof of Concept 取得のための研究戦略，将来のコマーシャリゼーションも見据えた知財戦略を設計している．

本発表では，本技術の紹介と大学発ベンチャーとの連携による社会実装に向けた製品上市への試みを紹介する．

PD3-5 パネルディスカッション 3

先端的治療のシーズから保険適用への道のり

金丸　眞一
北野病院　耳鼻咽喉科・頭頸部外科

わが国において先端的な新治療が，保険適用を受けて臨床現場に普及するためには，数多くの段階を踏む必要がある．すなわち，シーズと呼ばれる研究の芽から非臨床（動物実験）の段階に研究を進め，それを実際の人を用いた臨床試験に移行させる．保険適用にするための臨床治験を施行する．その結果を踏まえ，厚生労働省の認可を得るための保険適用の申請を行う．しかし，実際にシーズから保険適用までに至るのは，日本製薬工業協会の調べ（2010 ～ 2017 年度）によるとその成功率は毎年低下し，10 年前の約半分である 2.5 万分の 1 となっている．つまり，ほとんどの研究が何らの成果も出さず消えてゆくということである．一方，その開発費用は増加の一途をたどっており，新薬開発には 1 品目当たり 500 億円以上の費用が掛かるが，これでも欧米と比較すると 1/3 程度と言われている．また，これまで新しい治療や新薬が健康保険の適用を受けて，通常の治療となるためには，平均 10 年以上（9 年～ 17 年）と非常に長い年月を要している．この間に数多くの問題点と乗り越えなければならないハードルがある．それらを死の谷（death valley），ダーウィンの海などと呼んでいる．

本講演では，2019 年 11 月に健康保険の適用となった鼓膜再生療法を例にとり，いかにしてシーズの段階から先端的治療を保険適用まで発展させてゆくか，その問題点や留意点などを筆者の経験を踏まえて紹介し，今後の鼓膜再生療法の進むべき方向性について述べる予定である．

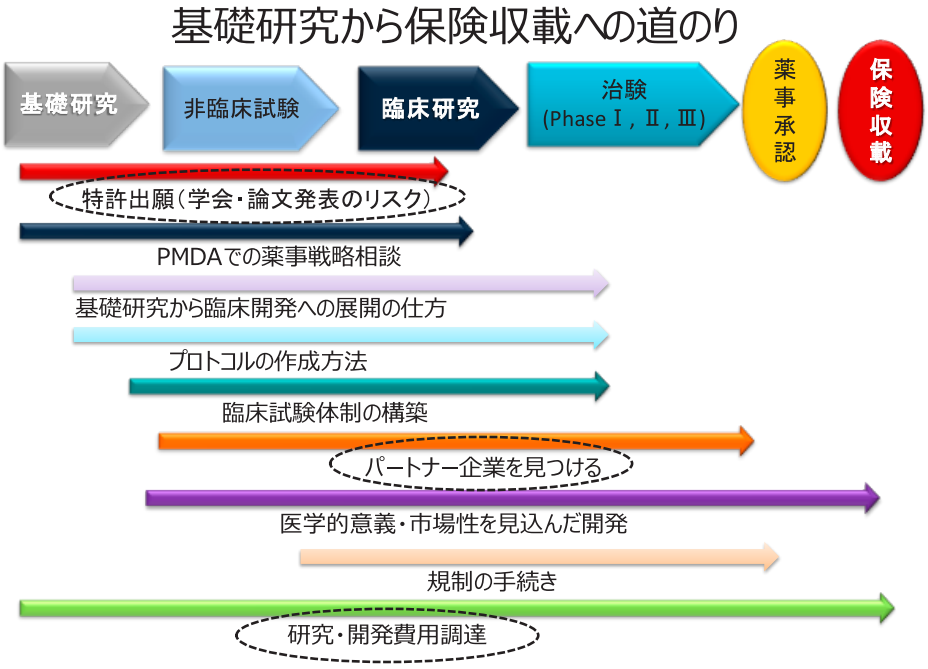

PD4

パネルディスカッション 4

ダイバーシティ推進委員会企画セッション 【難聴をもつ社会人のための羅針盤】 司会の言葉

片岡　祐子[1]，小川　　洋[2]
[1] 岡山大学病院　聴覚支援センター
[2] 福島県立医科大学会津医療センター　耳鼻咽喉科

本邦で男女共同参画の必要性が謳われ，社会基本法が制定されて 20 余年が経過しています．かつては出産イコール退職に近いような働き方が余儀なくされていた女性医師も産休・育休や時短勤務といった制度が充実し，定着してきました．しかしながら未だ男女共同が十分に浸透しているとは言い難く，実際 2022 年に発表された世界経済フォーラム公表ジェンダー・ギャップ指数では日本は 146 か国中 116 位であり，先進国の中ではむしろ最低レベル，殊に経済や政治参画に対してより顕著です．その課題としては理系への進学者および研究者，議員，管理職の女性割合の低さが強調されており，即ち男女共同といえども産前産後に代表される特定のライフイベントのみにスポットを当てた支援だけでなく，むしろ幅広い年代層，背景を含む女性たちへの取り組みが要されているのが現状です．

加えて昨今その範囲は拡大し，性別のみならず年齢，人種や国籍，障がいの有無，性的指向，宗教・信条，価値観，更にキャリアや経験，働き方，また個人の能力や特性等の多様性を含んだ「ダイバーシティ」という概念が提唱されています．長く続いた封建的，画一的概念を切り崩し，自由度を上げ，潜在している力を活用する時代が既に到来しているということです．その導入には業種や組織規模にかかわらずハンドリングする側の裁量も必要とされますが，それでも多様な人材のもつ知識や価値観，能力を最大限発揮させることにより，自由な発想の喚起や生産性の向上，ひいては新たな価値創造，イノベーション創成に繋がるというポテンシャルを秘めているとも解釈できます．

そのような時代の潮流を反映し，日本耳科学会においても前代の「男女共同参画委員会」は 2023 年 4 月より「ダイバーシティ推進委員会」と名称を変え，新たに発動することになりました．前代男女共同参画委員会では，学会役員や学術講演会の座長および指定演題におけるに女性の割合増加，産休・育休中の会員に対しての支援，ホームページでのロールモデルの作成に取り組み，それぞれ大きく功績を残しています．今期のダイバーシティ推進委員会の活動では，前代委員会より引継ぐ内容に加え，調査等でのデータ収集を通して現状と課題を把握するとともに，耳科学会総会・学術講演会にてダイバーシティ推進委員会企画セッションを開催することになりました．ダイバーシティ推進委員会としての第 1 回目の企画として，男女共同参画の枠を超えた幅広い視点でダイバーシティを捉え，難聴者である耳鼻咽喉科医 3 名を発表者として迎えることにしました．3 人の先生方には，学生時代，社会人として経験した苦労や工夫，役立ったこと，耳鼻咽喉科医として当事者の立場だからこそできたこと，そして先を目指す原動力などを講演していただきます．さらにこの領域のパイオニアである神田幸彦先生に追加発言をいただきます．この発表が，耳鼻咽喉科医や医療者だけではなく多くの社会に出る難聴者への手助けやエールになる，まさに本学会のテーマの通り「扉を開く」セッションとなることを願って，タイトルは「難聴をもつ社会人のための羅針盤」と銘打ちました．

ダイバーシティ推進委員会としては，会員の先生方がそれぞれの得意分野を活かして長く耳科学医療に携わり，活躍することが可能となるように，学びの機会や出会いの場，役立つ情報を提供していくことを目標としています．そして多様性の豊かさを取り入れることで，人材育成や活用のみならず，学術，臨床ともに日本における耳科学医療がより発展していくことを願っています．今回のセッションも医療の世界だけでなく，社会にも広く還元できる企画としたいと考えております．是非ご参加ください．

PD4-1

パネルディスカッション 4

難聴というものを隠し続けてきた自分
―自分から伝えられない・相手に理解されない苦悩―

吉田　翔
長崎みなとメディカルセンター　耳鼻咽喉科

演者の出生時は新生児聴覚スクリーニング検査導入前であったため，施行されていなかった．呼びかけに反応しない，言語発達遅滞などをきっかけに精査が行われ，原因は不明で 100dB 以上の先天性難聴と 3 歳時に診断された．すぐさま両耳に補聴器を装用開始し，その半年後から片耳装用となった．言語療育目的でろう学校へ 1 年通級したが，インクルーシブ教育を受けさせたいと両親の願望で小学から普通学校へ進級した．当時小学校に入学する前は前例がないことを理由に言語発達遅滞がなく，語彙力が一定の数を超えていないと入学を認めないと不合理的な出来事もあったが，両親の熱心な言語療育のおかげで入学できた．両親が入学前に難聴の程度や配慮してほしいことなどを記載した連絡ノートを先生方へ渡し，周知してもらった．読唇をメインに聴覚口話法でコミュニケーションを取るため，学校では座席を最前列に配置してもらい，先生が話すときは生徒の方を向いて話してもらうようにお願いすることで先生の読唇ができ，概ね理解できていた．休み時間に雑音下で友人と会話することは全て理解することは難しかったが，話者を絞って聞いていたため大きくは困った記憶がない．難聴者と関わる機会が全くない環境も加わり，自分から周りに難聴のことや配慮して欲しい点をほぼ言ったことない．1 つだけどうしてもできないことがあった．それは英語のリスニング試験である．補聴器での出力に限界がある高音域を占める子音の区別ができない，また読唇をする演者にとって口の形が同じで発音が複数異なることや単語と単語の間がないことでつながっているように聞こえ，リスニングが困難であった．最終的にはリスニング試験は免除してもらう形となった．当時，補聴支援システムなどの対策についてアドバイザーが近くにいてくれたらどんなによかったかと思う．難聴が増悪してもないのに病院に相談するのは気が引け，相談する人は学校の先生に限られた．その時学校と病院のしっかりとした連携があれば医療従事者からのアドバイスを受けられたのかもしれないと思う．耳鼻咽喉科医として働き時間が経つが地域や病院によって小児難聴への対策や支援などに差があると感じる．その差をなくしどこでもサポートが受けられるようにするのも課題と思われる．

人生の中で一番苦労したのが社会人になってからである．これは難聴者において当たり前かもしれない．私の場合は多職種における医療従事者とのコミュニケーションやカンファレンス，手術である．病院という特殊な環境であり，マスクが必須でいつもよりさらに聞こえにくく，理解しにくい．さらにコロナ流行でマスク装着が当たり前になり，患者とのコミュニケーションも難しくなった．マスク装着での学生生活となっていたらどうなっていたのかと想像するだけで恐ろしい．コロナ禍で学生生活を過ごしていたら友人とのコミュニケーションや学業も上手くいっていなかった可能性が高いと考える．

このように悲観するのではなく，何か対策できることはないかと考えるしかない．適切なアドバイザーが近くにいなければ自分で切り拓いていくことは難しい．演者も耳鼻咽喉科医になるまではロジャーなどの補聴支援システムや UD トークなどの視覚情報伝達するものを知らなかった．補聴器調整や人工内耳で聴力を可能な範囲で聴力を改善させることが優先的ではあるが，社会人で苦労しないように適切なアドバイスが得られやすい環境を作り上げていくも重要と考える．社会に出ての当初は自分の難聴についての説明や配慮して欲しい点などを自分からは到底言えなかった．自立は十分にできていると過信していたが，社会にでて初めてセルフアドボカシーというものが培われていないと絶望してしまった．自分で言えるようになるまでには時間を要したが，1 人では成し得ることは無理であって，同僚・上司のアドバイスや支えがあり，今の自分がある．2017 年デフバレーボール代表としてデフリンピックに選出され，初めて世界における難聴者と触れ合う機会があった．こういった経験から難聴を包み隠さずさらけ出して，「難聴」を個性として表現することも大事と考えさせられた．色々と葛藤しながら生きている自分もいるがセルフアドボカシーを強化しつつ，患者を支え，周りから支えられながら自分らしく生きていければと思う．

PD4-2 パネルディスカッション 4

「当事者」と「想像力」
―耳鼻咽喉科医として当事者の立場だからこそできたこと―

野田　哲平
九州大学　耳鼻咽喉科

演者は幼少期からの感音難聴があり，60dB の中等度難聴者として補聴器装用の機会に触れることなく成人し，高度難聴となってから補聴器を装用したのちに耳鼻咽喉科医となった経歴を持つ．小学校の頃は通気治療に通っており，補聴器装用は提案されなかった．また，通っていた通常学校では座席を最前列にする以外の特段の配慮はなかった．徐々に改善されてきたとはいえ小児難聴の領域が抱える問題が現れている．すなわち，難聴への無理解である．正しい処方を受けられない場合，きこえにくさからくる困難と，そこから生じうる二次障害によって社会参加が阻害され，生きづらさが増す．難聴者の羅針盤となるべき職種のひとつである耳鼻咽喉科医であっても，小児難聴診療の機会は均等ではなく，地域や病院によって受けられる医療や説明に差があるのが現状である．そしてそれは小児に限らない．

本パネルディスカッションのお題として，「耳鼻咽喉科医として当事者の立場だからこそできたこと」というテーマを頂いた．きこえにくさというものはなかなか他者には想像できない．軽度，中等度，高度，重度という純音閾値による切り取り方はひとつの参考にすぎず，語音明瞭度や雑音下の聴取能なども千差万別であるので，聴覚障害者が 100 人いたら 100 通りのきこえにくさがある．自分と異なるきこえの人の本当の苦しさや困りごとは真の意味では理解できないが，ある程度想像ができるので，耳鼻咽喉科医として働く際もその想像力は役に立つ．難聴外来，耳鳴外来，補聴器外来，人工内耳診療，APD 診療などを業務として行っているが，必要に応じて自分も当事者であることを明かして診療している．子が難聴の診断を受けた保護者や難聴の若年者はどうしても悲観的になるが，当事者として少しでも希望の道筋を示すことができればと考えている．当事者である耳鼻咽喉科医もこのパネル登壇者以外にも複数おり活躍されている．医学生にも難聴者がおり，進路について相談を受けることも多い．

想像力という言葉を使ったが，健聴の人でもある程度は，きこえづらいことによるストレスや困難を想像することは可能と考えている．そのためには難聴当事者からの発信が必要であるし，それを可能にするセルフアドボカシーの技術も必要である．2020 年からの AMED 研究「聴覚障害者の社会参加を促進するための手法に関する研究」を分担し，セルフアドボカシー指導，就労支援，コミュニケーションのワークブック，小児難聴バディシステムに関連した著作物の制作にかかわったので，その一端を紹介する．聴覚障害児･者への処方箋をわかりやすく紹介する内容になっており，耳鼻咽喉科臨床の現場で役立てて頂ければ幸いである．きこえることが当たり前の社会から，誰もが参加できる社会へ，聴覚障害者が感じている障壁を低減できるような社会への変容が望まれる．演者も難聴や補聴器についての理解を得るための活動を継続していきたいと思う．

PD4-3

パネルディスカッション 4

多様性社会における難聴者のアイデンティティのために ―難聴をもつ耳鼻咽喉科医の気づきとエンパワーメント―

茂木　雅臣
群馬大学大学院医学系研究科　耳鼻咽喉科・頭頸部外科学

昨今，多様なマイノリティの認知，共生社会への意識が高まっている．一方で，法令順守の動機だけで障害者を雇用している企業では，コミュニケーションを促すための職場環境作りが全く行われず，そのために障害者が職場内で孤立したり，離職したりする例も多いと聞く．特に，難聴は他人には分かりにくい障害であり，一見健常者のようにみえるため，難聴者は「きこえていない」のではなく「わかっていない」と思われてしまうこともある．さらに軽・中等度難聴者の場合，普通に聴き取れる場面も多いために，そのハンディキャップは軽視されがちで，周囲からも誤解を受けやすい．

演者は先天性中等度感音難聴者である．生まれたのは，まだ新生児聴覚スクリーニングが整備されていない時代であった．就学前健診で，まず知的障害を疑われ，精査後に中等度難聴が判明した．教室の席を前にするなどの配慮はかろうじてあったが，難聴児としての療育は全く受けていない．先天性のためか，幼少期は健聴児との違いを理解できていなかったように思う．学童期後半になると難聴を自覚する場面が増えた．しかし，補聴器を装用せずともある程度普通に生活できてしまっており，年 1 回聴力検査を受けるのみであった．思春期には，さらに補聴器装用を拒否する気持ちが強くなっていた．とはいえ，騒音の多いグループワークなどでは聞き取れないことが多く，積極的に発言する気にもなれなかった．体育館で観る観劇は全く聞き取れず，最も退屈な時間であった．英語のリスニングはどこまでも上達しなかった．車内での会話も難しく，ボソボソ話す先輩との会話が噛み合わず苦労した．初期研修医となり，対人関係が複雑さを増すに伴い，コミュニケーションに苦手意識を覚えることがさらに増えた．1 対 1 の会話なら聞き直せる．しかし，手術室でのマスク越し，そして複数人の会話では聞き返すこともせず，聞こえたふりをすることも多かった．一番困難を感じていたのは，広い会議室でのプレゼンや学会での質疑応答であった．聞き取ることだけで全てのエネルギーを奪われているかのように感じた．

見るに見かねた厳しくも優しい上司に促され，専攻医 1 年目で補聴器装用を開始した．少しずつコミュニケーションがスムーズになり，成功体験を積んでいくことで気持ちが積極的になっていった．片側装用から両側装用にすると，両耳聴効果を実感した．さらにフィッティングを繰り返し，一番苦手としていたカンファや学会でも聴取努力が減った．質疑応答にも自信が持て始めた．最終的には海外留学にも行くこともできた．昔の自分の姿からは想像もできなかったことである．なぜ早くから補聴器を装用しなかったのかと，今では後悔している．

現在は，耳鼻咽喉科医として，自身が患者として通院していた大学病院に勤務し，小児難聴・人工聴覚器外来を担当している．聞こえに関する困りごとに一緒に悩み，解決策を考えたり，また検査結果に表れないような補聴器の不快感に対応したフィッティングをしたりと，自身の経験がアドバンテージになっている．また，コミュニケーションへの苦手意識があったという実体験などが，セルフアドボカシーの話をするときに役に立っている．

耳鼻咽喉科医は，難聴者の困難に共感し，サポートする役割を担っている．もちろん難聴があることは深刻なことで，職場でも私生活でも本人でなければ分からない大変な苦労があろうことは疑いようもない．しかし，全ての難聴者がうまくやっていけるような手引きなどはなく，難聴者は健聴者の世界で日々泥くさくもがき，試行錯誤して生きている．耳鼻咽喉科医には，聴覚サポートの診療経験を積んでいく中で，そのような難聴者が直面する苦悩を理解するよう努め，指導や支援を積極的に行う姿勢が望まれる．

一方で，難聴者が自身で克服すべき課題もあると感じている．多様性を尊重できる社会の鍵はなんであろうか．「周囲の仲間によい影響を与えている」，「組織の役に立っている」．このような実感が，マイノリティにもあるかどうか．社会の価値観が大きく変わり，目を見張るほどの技術革新のスピードを感じる現在，難聴者にも自身の難聴の捉え方の変革やディスアビリティを最小化するテクノロジーを使いこなす意識が求められよう．このような社会への貢献感が得られやすい社会へと進んでいる実感も，当事者として感じる．難聴を持っていてもバイタリティに溢れ，ポジティブな未来を思い描き，周囲にも良い影響を与えるロールモデルが世の中に増えていくことを切に願う．本講演が，難聴者が多様性社会を生き抜くためのアイデンティティを考える一助となれば幸いである．

臨床最前線
パネルディスカッション１・２
抄録

臨床最前線パネルディスカッション 1

この鼓膜所見，あなたの診断は？
司会の言葉

山本　　裕[1]，飯野ゆき子[2]
[1] 東京慈恵会医科大学　耳鼻咽喉科
[2] 東京北医療センター　耳鼻咽喉科／難聴・中耳手術センター

中耳腔は鼓室腔，乳突腔で構成される非常に大きな空間である．しかし骨組織に囲まれているため全体を視診，触診することができない．そのため，診断にむけた唯一の理学的な情報源となるのが，鼓膜，もしくは鼓膜を介して得られる鼓室内の視覚的所見である．もちろんそれに加えて聴覚検査，画像検査などを行い，総合的に解釈して確定診断がなされるが，診断への入り口として鼓膜所見が持つ役割は非常に大きい．

このパネルディスカッションでは，耳科診療に携わる初心者からベテランに至るまでの広い範囲の先生方を対象に，演者が有する膨大な鼓膜の画像から選りすぐりのものを用いて，鼓膜所見による診断について考える有意義な時間を提供したい．

前半では，主に初心者の先生方に向けて，鼓膜所見の正しい取り方，鼓膜・鼓室の解剖についてまず確認を行う．その後に先天性疾患，炎症性疾患，真珠腫，腫瘍性疾患などの鼓膜所見の典型例について病態別に整理を行う．

後半では，ベテランの先生方も対象として，診断を絞りこむことが困難な症例を提示し，ディスカッションしながらその特徴を分析したい．

本パネルでは，池園会長の発案によるスマートフォンを用いたリアルタイムクリッカーを活用し，みなさんと楽しくセッションを展開していく予定である．どうか奮ってご参加いただきたい．

臨床最前線パネルディスカッション 2

外耳炎の治療から耳・鼓室・術前術後処置まで 司会の言葉

吉田　尚弘[1]，木村百合香[2]
[1] 自治医科大学附属さいたま医療センター
[2] 東京都立荏原病院

外耳道・鼓室の処置は患者さんに痛みを与えずかつ確実な手技の技術的な修練が求められ，耳鼻咽喉科医の腕の見せ所である．外耳道処置は診療所であっても病院であっても基本的には必要な物品に大きな変わりはない．COVID-19 の流行は耳鼻咽喉科に大きな影響をもたらしたが，一方でホームケアの重要性，有用性もまた診療に求められることとなった．

本パネルディスカッションでは，診療所と病院の診療連携のポイントも探りながら，耳鼻咽喉科医として求められる，知っておきたいより安全，確実な外来処置の工夫や知識などについて，1）外耳炎･外耳道炎，外耳道湿疹，2）鼓膜炎，3）外耳道真菌症，4）耳垢，鼓室形成術前後の局所処置，5）外耳道真珠腫，6）鼓室内投与の方法と実際　などをテーマとして取り上げる．

外耳炎・外耳道炎は耳処置の必要な代表的な疾患であるが，以下のような様々な論点，疑問がある．耳の掻痒感を生じる外耳道湿疹，外耳道真菌症などをどのように診断し，軟膏や局所治療を適切に選択すると良いのであろうか．皮膚科的観点から見た外耳炎・外耳道炎の病態はどう考えるべきか，またどのような処置が望ましいのであろうか．点耳薬治療はどの程度続けるべきであろうか．耳掃除を好む患者は一定数おり，それに伴う外耳道炎の増悪もあり，処置と指導はどうするとよいのか．耳掃除が外耳道癌発症の危険因子であることも知られているが外耳癌を疑うべきポイントは何であろうか．また，糖尿病や緑膿菌を伴うような悪性外耳炎（頭蓋底骨髄炎）に有用な治療はどうすれば良いのか．

耳垢除去は基本的な手技ではあるが，外耳道の痛みには個人差があり，また湿性，固い耳垢を適切にかつ痛みなく安全に除去する患者体位，方法，工夫なども必要である．特に耳垢が鼓膜に固く付着したり，鼓膜が見えないような耳垢を無理に除去して特に菲薄化した鼓膜では穿孔が生じたり，除去の際に痛みがあるとたとえ適切な処置であったとしてもその後の診療に不信感を生じ，医療問題に発展する場合もある．また，診療所と病院の診療連携が求められるようになり，医療の機能分担の観点からも診療所での術前の消炎，感染の制御，また鼓室形成術後の処置を行うことが増えてきている．多くの患者さんの処置，治療をある程度短時間で求められる診療所で効果的，安全な手技にはどのような方法が考えられるであろうか．

骨粗鬆症に対するビスフォスネート製剤による外耳道真珠腫が増加している．処置はどうすると良いのであろうか．

外来耳処置は入院治療ではないという点から一般の人にとって侵襲が少ない，容易と思われやすいことがある．熟達した医師のあたかも容易そうに行う処置は一般の患者にとっては平易な手技と感じやすいこともある．難しいことを痛み無く一見簡単そうに行う処置が本当に上手な手技であり，手技の奥深さがある．患者の満足度，安全に留意しながらどのように外来処置を行っていくとよいのか．処置用器材の使い分けやコツは何か．好酸球性中耳炎をはじめとした様々な疾患で薬剤を効果的に鼓室内投与する場合の方法はどうするとよいのであろうか．

パネリストには，診療所，病院（大学，一般）勤務の先生，また外耳疾患は皮膚科と関連する部位でもあり皮膚科医も加わっていただいた．パネリストとして，斎藤秀行先生（斉藤耳鼻咽喉科医院），澤田政史先生（埼玉医科大学）金沢弘美先生（自治医科大学附属さいたま医療センター）　藤原敬三先生（神戸市立医療センター中央市民病院）そして皮膚科の立場から　宮野恭平先生（埼玉医科大学皮膚科），また会場の先生方にもスマートフォンで参加いただきながら外来での耳処置，鼓室処置の実際についてディスカッションできればと考えている．

The 2nd Japan, Korea and Taiwan Co-Organized Session Abstracts

JKT-1 The 2nd Japan, Korea and Taiwan Co-Organized Session

How I have expanded the indications for TEES

Yumi Ohta
Department of Otorhinolaryngology-Head and Neck Surgery, Osaka University Graduate School of Medicine

As for otologic surgery, I first learned under a microscope. When I became an otolaryngologist in 1996, endoscopic sinus surgery (ESS) was already the standard, and I learned how to handle the endoscope through nasal and paranasal surgery. I started transcanal endoscopic ear surgery (TEES) in 2013. As I have had enough experience in sinus surgery, I was able to smoothly introduce the endoscope for ear surgery as well. My first case of TEES was a small congenital cholesteatoma. In this case, I performed a myringotomy to remove the cholesteatoma instead of elevating the tympanomeatal flap.

Then I gradually began to use the endoscope as an aid when performing microscopic surgery. In cases of cholesteatoma invading the tympanic sinus, such as Pars tensa cholesteatoma, the endoscope is a useful tool which can visualized the lesion clearly. To observe the tympanic sinus and to remove the cholesteatoma only under the microscope, we need to widen the facial recess via the mastoid cavity. And I noticed that the endoscope is also useful for observing the tympanic orifice of eustachian tube and the anterior tympanic cavity. To remove the cholesteatoma in these areas under the microscope, the tympanic membrane must be detached from the malleus handle and a large scraping of the lateral wall of the ear canal must be performed. TEES allows us to remove the cholesteatoma while preserving the structure of the temporal bone.

TEES is suitable for manipulation of tympanic cavity. Since congenital cholesteatoma is mainly a lesion in the tympanic cavity, I came to the conclusion that TEES is a good indication, and currently congenital cholesteatoma is operated only under TEES in principle. I expanded the indication not only for cholesteatoma removal but also for ossiculoplasty. TEES is indicated not only for small cholesteatoma, but also for cholesteatoma that occupies the entire tympanic cavity and requires ossiculoplasty. Of course, CT (and MRI) image evaluations are performed when determining surgical indications. Similarly, ossicular malformations and otosclerosis, which require manipulation only within the tympanic cavity, are now operated under TEES. But it is difficult to insert a Teflon piston in stapes surgery, and I feel that type 4 reconstruction (interposition of the columella between the stapes footplate and the malleus handle) is difficult in ossiculoplasty.

I have become accustomed to handling the endoscope in ear surgery, but advances in endoscopic system technology and improvements in diagnostic imaging accuracy have also contributed to the expansion of the indications for TEES.

JKT-2 The 2nd Japan, Korea and Taiwan Co-Organized Session

My Initial Experience of Transcanal Endoscopic Ear Surgery

Il Joon Moon
Department of Otorhinolaryngology-Head and Neck Surgery
Sungkyunkwan University School of Medicine ／
Samsung Medical Center, Seoul, Korea

As endoscopic instrumentation, techniques and knowledges have significantly improved recently, transcanal endoscopic ear surgery (TEES) is increasingly popular. In addition, it fits well with the concept of minimally invasive surgery, which is a big change in current surgery. Many studies have revealed that endoscopic transcanal approach is a suitable technique for all kind of middle ear srugeries, such as tympanoplasty, ossiculoplasty, cholesteatoma removal, and stapes surgery.

The first time I encountered endoscopic ear surgery was at the American Academy of Otorhinolaryngology 2013. After attending the TEES lecture at that time, I decided to start endoscopic ear surgery first in Korea. The following year, I visited the Endoscopic Ear Surgery Dissection Course held in Medena, Italy, to learn how to start endoscopic ear surgery. Based on the experience of rhinology fellowship for one year, I was able to start the TEES relatively easily than others.

I started the TEES with endoscopic tympanoplasty first, and after that, I gradually expanded the indications to ossiculoplasty, cholesteatoma removal, perilymphatic fistula repair, and stapedotomy. When I first started surgery, bleeding control was the biggest problem, and one-hand surgery wasn't too difficult after performing several cases. Finally I identify the clear advantages of TEES, and tried to expand the base of TEES in Korea.

I continued to inform Otologists in Korea about the advantages of TEES as well as surgical technique while making several presentations in Korean Otological Society Annual Meeting. Beyond performing surgery by myself, I instilled interest in TEES to other professors, and eventually organized a Korean Endoscopic Ear Surgery Study Group in 2015. Only 3 members joined the KEESSG at the initial stage, but now the Group has grown to a large group of about 60 surgeons in Korea.

In this lecture, I plan to share my own initial experience of TEES along with the history of KEESSG.

JKT-3 The 2nd Japan, Korea and Taiwan Co-Organized Session

My Experience of Transcanal Endoscopic Ear Surgery

Kuang-Hsu, Lien
Department of Otolaryngology-Head & Neck Surgery
Chang Gung Memorial Hospital, Linkou, Taiwan ／
School of Medicine, Chang Gung University

Compared to the other two esteemed senior physicians, I belong to the younger generation of physicians. It's an honor for me to have this opportunity to share my experiences from Taiwan. Unlike previous generations of doctors, I find myself in a time where endoscopic ear surgery is more popular. During my journey of learning various ear surgeries, endoscopy has become a well-established tool. When I underwent training, I simultaneously received training in both traditional microscopy and endoscopy. This enables me to have greater flexibility in selecting and applying these surgical tools and fosters a more open-minded approach. While some doctors still prefer traditional microscope-assisted surgeries, I've witnessed the maturation of endoscopic techniques. However, endoscopic surgery boasts several advantages, and it remains favored by the newer generation of doctors and even patients.

Endoscopic surgery is known for its minimally invasion and clearer surgical field. In most cases, I discuss the pros and cons with patients, enabling them to make informed choices. Endoscopic surgery also provides learners with a clearer visual perspective for learning and recording. Under such conditions, I have successfully performed tympanoplasty, ossiculoplasty, osteoma and stapedectomy with satisfactory outcomes.

Throughout this presentation, I will share my experiences with endoscopic ear surgery even including the challenges and difficulties I faced. This journey goes beyond honing surgical skills; it encompasses addressing patients' desires for aesthetically pleasing outcomes in the modern era and providing learners with enhanced anatomical perspectives. In Taiwan, endoscopic ear surgery has become the preferred choice for the new generation of young ENT surgeons and patients alike. More and more young ENT surgeons, like myself, are getting involved in the field of endoscopic ear surgery. In suitable cases, endoscopic surgery has gained significant popularity as an option in Taiwan. Together, we will uncover the transformative potential of endoscopic approaches in ear surgery.

The 2nd Asia-Pacific Session Abstracts

AP-1

The 2nd Asia-Pacific Session

Treatment Strategies for Congenital Aural Atresia and Microtia – Implantable Hearing devices

Bee See Goh
University Kebangsaan Malaysia Medical Centre

Introduction: Congenital aural atresia (CAA) and stenosis is a rare defect affecting the external auditory canal which causes varying degrees of hearing impairment. This malformation may be unilateral or bilateral. Timely hearing rehabilitation in these patients is paramount to ensure appropriate speech and language development. Thus, early detection with proper hearing assessment and intervention in the form of hearing aids is crucial. There is a wide range of hearing aids available for these patients, catering to individual needs and preferences. This research investigated the options and choices of hearing rehabilitation among patients with CAA in our center. This study also compares the hearing gain of different types of hearing aids and patient satisfaction levels. **Methods:** This was a retrospective analysis of 55 patients with congenital aural atresia or stenosis under follow-up at the Otorhinolaryngology and Audiology Clinic of Hospital Canselor Tuanku Mukhriz. Data on the timing of hearing loss diagnosis and intervention, type of hearing rehabilitation, hearing gain, Jahrsdoerfer score and patient satisfaction level was collected and analyzed. **Results:** Fifty-five patients were recruited with ages between 3.6 months to 58 years old. The majority of patients (63.6%) had moderate hearing loss, followed by severe hearing loss (18.2%), mild hearing loss (9.1%) and profound hearing loss (7.3%). 52.7% of patients had early hearing loss diagnosis by one year old, while 47.3% were diagnosed after one year of age. Bone anchored hearing aid (BAHA Attract/Connect) gave the highest mean hearing gain of 35.23dB (SD ± 9.75) compared to air conduction hearing aid, bone conduction hearing aid and canalplasty. Patients implanted with BAHA Attract/Connect reported the highest average satisfaction scores of 7.74. **Conclusion:** A significant proportion of patients have delayed diagnosis and intervention. Bone-anchored hearing implants provide excellent hearing improvements in patients with CAA with good patient satisfaction. We must always emphasize on the function of children with microtia and canal atresia and plan out the journey for both hearing rehabilitation and cosmetic part of the individual case to ensure both parents and children understand the needs and the timely treatment plan.

AP-2

The 2nd Asia-Pacific Session

Implantable hearing devices for the patients with congenital aural atresia

Yang-Sun Cho
Professor, Sungkyunkwan University School of Medicine, Samsung Medical Center, Seoul, South Korea

Congenital aural atresia (CAA) is a birth defect characterized by the complete absence of the external auditory canal (EAC) or, less commonly, by varying degrees of EAC stenosis. CAA is often accompanied by dysmorphic features of the auricle and middle ear. Occasionally, CAA may be associated with inner ear abnormalities, but the majority of hearing loss is conductive in nature. CAA occurs in 1 in 10,000 to 20,000 live births, and approximately 70% of patients have unilateral lesions.

Management options that can resolve these conductive hearing losses (CHL) include bone conduction hearing devices, middle ear implants, and atresioplasty. Among those options, atresioplasty has the advantage of rebuilding the natural conduction pathway and reducing the needs for additional hearing devices.

We have previously demonstrated the benefits of the binaural hearing obtained after atresioplasty in terms of sound localization[1)] and hearing in noise[2)]. In addition, scores on the Sound-Spatial-Qualities of Hearing Scale questionnaire improved and maintained until 12 months.

However, atresioplasty is one of the most challenging and difficult procedures in otology because of wide variation of temporal bone anomalies including aberrant course of the facial nerve, deformity of the ossicles, and lack of mastoid pneumatization. Moreover, the hearing result is inconsistent depending on the degree of deformity and surgeon's experience. In my series of 228 patients including revision cases, 64.9% of patients showed ABG of 30 dB or less at 6 months postoperatively, but only 56.8% maintained good hearing at long-term.

Therefore, recent consensus[3)] has recommended atresioplasty as a desirable treatment method for CAA patients with a favorable anatomy. Alternatively, many kinds of implantable hearing devices (IHDs), including bone-conduction hearing implant (BCHI) and active middle ear implant (AMEI), have been developed and introduced as a hearing rehabilitation option for patients with CAA. Despite a cosmetic issue for some recipients and the limitation imposed for magnetic resonance imaging, IHDs are a low-risk alternatives that provide reliable long-term results for those who are poor candidates for atresioplasty[4)].

Since 1996, the author has performed 474 primary atresioplasty and 132 revision surgeries. Compared to the number of surgical cases, relatively small number of IHD, 17 BCHI and 1 AMEI, was implanted to patients mostly with bilateral CAA. In this talk, the surgical findings, results, and suggestion for indication of IHD implantation for the patients with CAA will be discussed.

References

1) Moon IJ, Byun H, Jin SH, Kwon S, Chung WH, Hong SH, Cho YS. *Sound localization performance improves after canaloplasty in unilateral congenital aural atresia patients. Otol Neurotol 2014;35:639-44.*
2) Byun H, Moon IJ, Woo SY, Jin SH, Park H, Chung WH, *et al. Objective and Subjective Improvement of Hearing in Noise After Surgical Correction of Unilateral Congenital Aural Atresia in Pediatric Patients: A Prospective Study Using the Hearing in Noise Test, the Sound-Spatial-Quality Questionnaire, and the Glasgow Benefit Inventory. Ear Hear 2015;36:e183-9.*
3) Zhang TY, Bulstrode N, Chang KW, Cho YS, Frenzel H, Jiang D, *et al. International Consensus Recommendations on Microtia, Aural Atresia and Functional Ear Reconstruction. J Int Adv Otol 2019;15:204-8.*
4) Jovankovicova A, Stanik R, Kunzo S, Majakova L, Profant M. *Surgery or implantable hearing devices in children with congenital aural atresia: 25 years of our experience. Int J Pediatr Otorhinolaryngol 2015;79:975-9.*

AP-3

The 2nd Asia-Pacific Session

Bonebridge Implantation in Thai Congenital Aural Atresia

Paninee Charusripan
Assistant Professor, Department of Otolaryngology-Head and Neck Surgery, Faculty of Medicine, Chulalongkorn University, Bangkok, Thailand

Bonebridge is the first active bone conduction hearing implant which was first implanted in 2011. The indication for Bonebridge implantation includes conductive hearing loss or mixed hearing loss which bone conduction threshold should not more than 45 dB, as well as single sided deafness.

Patients with bilateral aural atresia usually have conductive hearing loss or mixed hearing loss and require hearing rehabilitation as earlier as possible. Most Thai patients receive conventional bone conduction hearing aids as a standard of care. At the age of 5 year, the patients will consider atresiaplasty or bone conduction hearing implant or continue using bone conduction hearing aids. Because of the price of bone conduction hearing implant, only a few of patients undergo implantation.

There were 7 congenital aural atresia patients with age range from 9 to 16 years old, underwent Bonebridge implantation in King Chulalongkorn Memorial Hospital since 2016. Pre-operative mean air conduction (0.5,1,2,4 kHz) and bone conduction (0.5,1,2,4 kHz) pure tone average was 63.21 ± 5.58 dB and 16.25 ± 5.9 dB, respectively. At one-month post-Bonebridge implantation, mean aided pure tone average was 32.86 ± 6.44 dB whereas mean unaided pure tone average was 65.89 ± 6.52 dB. The reliability of Bonebridge is excellent. At 4-year after operation, mean aided pure tone average was 29.12 ± 6.22 dB which was resulting in a functional gain of 36.77 ± 10.75 dB. The hearing improvement is comparable with previous publication[1-3]. All implants were located at sinodural angle. None of patients had post-operative complication.

Almost of patients continue using Bonebridge in daily life, except 1 patient who complain that the sound was too loud for him. Three patients underwent pinna reconstruction after Bonebridge implantation which were no adverse effect for both Bonebridge and pinna correction. From author experience, Bonebridge implantation is uncomplicated operation which provides excellent hearing outcome and good reliability in patient with congenital bilateral aural atresia.

Reference

1. Jovankovičová A, Staník R, Kunzo S, Majáková L, Profant M. Surgery or implantable hearing devices in children with congenital aural atresia: 25 years of our experience. International Journal of Pediatric Otorhinolaryngology 2015;79:975-9
2. Ngui LX, Tang IP. Bonebridge transcutaneous bone conduction implant in children with congenital aural atresia: surgical and audiological outcomes. Journal of Laryngology and Otology 2018;132:693-7
3. Zernotti ME, Chiaraviglio MM, Mauricio SB, Tabernero PA, Zernotti M, Di Gregorio MF. Audiological outcomes in patients with congenital aural atresia implanted with transcutaneous active bone conduction hearing implant. International Journal of Pediatric Otorhinolaryngoly 2019;119:54-58

教育セミナー１～７
抄録

ES1　教育セミナー 1

続・耳科手術のコツ　―個人的な経験に基づく Tips 集―

伊藤　　健
帝京大学　耳鼻咽喉科

本学会会長より昨年の続編をとの御要望があり，話し下手な演者で申し訳ありませんが，もう 1 回お付き合いいただければ幸いです．

昨年の講演を視聴いただいていない方にも理解できるように，最初に簡単な復習を行います．先立って学会が公開する録画資料を視聴いただければさらにスムーズでしょう．

【信念】

Motto（座右の銘）：「**丁寧にやろう**」

基本公式：「**丁寧な操作**」 x（かける）
｛「**基本手技の熟達**」 +（プラス）「**知識（必勝法）**」｝
=（イコール）「**凡人からの職人養成法**」

呈示方法：**Q & T (Think!) & A** 方式

【企画意図】

演者の経験的実用知識（Tips）を，引退になって know-how が消滅する前にアーカイブ化・電子的記録を行い，将来へのタイムカプセルとして残すこと．対象は手術用顕微鏡下・両手操作，耳後切開法と外耳道内法（固定式耳鏡経由）におけるものです．

【基礎編】

Q：器具の先端が震えて安定しません　A：器具そのものを作用点以外で 2 ヶ所触れさせて，「2 点での固定」に持ち込みます　①持っている手を台に付ける，②器具の途中の部分を外耳道等に付ける

Q：器具の先端での細かい操作が上手く出来ません　A：「動かす」と思わずに，「現在の安定位置」から「次の安定位置」への移動と考えればうまく行きます

Q：器具の操作を 15 分も行うと疲れて手が痺れてしまいます　A：力は「一瞬だけ」入れます　演者は大変非力ですが，5 ～ 6 時間連続して操作しても全く疲れません

Q：丸ノミで骨を削ろうとしても滑ってうまく行きません　A：最初に直角に近く打ち付けて引っ掛かるようにします　連続打ちする場合はすでに割れた後にもう一度打ってしまわないような注意が必要です

Q：思わぬ形の骨片が出来てしまい，先に進めなくなりました　A：安全な手前から事態を改善します

【一般編】

Q：耳後切開で free graft を上手く採取できない時があります　A：筋膜・骨膜等にこだわらず，皮下の豊富な結合織から何枚も採取します

Q：以前の手術で耳介付着部が凹んでいて free graft が取れません　A：耳介付着部直下は避けて決して破らぬような処置を行い，代わりに後方の皮下結合織から採取します

Q：耳後切開の術野で噴出性に出血するとなかなか止められません　A：慌てず他の部位と同じ様に止血すれば良いだけです　漫然と吸引していると大量の出血になるのですぐに押さえて止めます

Q：外耳道皮膚剥離時にビリビリに破れてしまいます　A：骨膜をしっかりと皮膚に付けて「鋭的な器具」で剥離します

Q：良く見えないので鼓膜全面を確実に形成できません　A：外耳道軸の中心周り 180° 以上の，鼓膜全面を一望できる視野を作成します

Q：保存的治療でどうしても耳漏が止まらない鼓膜穿孔例は手術適応ではないですよね　A：真逆です（最大の手術適応）

以上，前回は野球で言えば「送りバントのやり方」に相当する，誰でも出来るようになる「必勝法」をお送りしました．

今回は「私のやり方」を供覧します．将来性のある諸君には特に T（Think!）の部分を参考にしていただければ幸いです．予定する Q's を以下に示しますが，一部は昨年の続きとなり，* で示します．例によって都合により増減があり得ます．

【中級編】「センター返しの打ち方」（いわゆる打撃の基本）レベル

Q*：鼓膜形成をやっても成功率が今一つです（接着法以外，特に前方「のりしろ」欠損例）

Q*：骨部外耳道前壁が突出している症例はお手上げです

Q*：鼓索神経がいつの間にか切れてしまっていることがあります

新規の Q's には T（Think!）も先行公開しますので考えてみてください

Q：普通に見える外耳道なのに，耳後切開から鼓膜まで到達困難なことがあります　T：CT で奇形がありますか？

Q：Oozing 程度の出血でも視野が取れないと手が止まってしまいます　T：吸引した時には見えますか？

Q：顔面神経が急に出て来てビックリすることがあります　T：CT で走行異常がありますか？

【上級編】「ホームランの打ち方」に近く高度に「個人的」であり，賛否あると思います

Q：耳鏡下手術で両手を使いたい時があります　T：片手しか使えないのはどうしてですか？

Q：深部の病変を操作する必要がありますが，鼻と違ってナビがありません　T：「宝の地図」を使うゲームをしたことがありますか？

Q：新型コロナ蔓延期なのでドリルを使って感染するのが怖くて・・・　T：どの操作が aerosol を発生させますか？

Q：鼓室後上象限に真珠腫が充満していると怖くて取れません　T：危険な構造物は何ですか？

Q：死角に入っている真珠腫がうまく取れません　T：歯磨きは出来ますか？

【付録編】新規技術への挑戦例を紹介します

【特別編】これも会長の御希望にて

Q：話下手なので分かり易くプレゼンが出来ません　T：テレビや動画の CM を飛ばさずに見ていますか？

ES2-1 教育セミナー 2

ここから始める！臨床試験

黒川　友哉
千葉大学医学部附属病院　耳鼻咽喉・頭頸部外科／臨床試験部

臨床試験は，より優れた新たな医療を患者に届けるための一つの手法として有用である．一方で，その実施のためにはヘルシンキ宣言や生命科学・医学系指針をはじめとした基本指針に加え，臨床研究法，薬機法とそれらに紐づく省令，通知などの熟知が必要である．これは日々の臨床業務，管理書類の作成・管理，後進の育成が求められている臨床医にとって高いハードルとなっている．さらに臨床試験を頑張って始めたはいいものの，被験者の組入れに難渋したり，思わぬ落とし穴で試験が中止になったり，最終的に試験が完了しても論文化できない，といった試練に遭遇することが本当に多い．多くの場合，これらの試練に対し研究者がたった一人で解決を求められ，研究者は常に心が折れてしまうリスクに晒されている．

臨床試験の現場にはこのような「リスク」が多い一方で，新たなエビデンスの源泉である「メディカルニーズ」が医療現場から生まれることは論を俟たない．重要なのは現場の医師がより確実に「患者に新たなよりよい医療を届ける」ための臨床試験の作り方を学び，チームとして臨床試験を完遂させることである．

本セミナーは，臨床試験を実施したことがない方も含め，これから臨床試験を行いたい方，実現したい医療のアイデアがあるがどこから始めればよいのかよく分からない方，臨床試験の指導的立場にある方まで幅広く対象としている．

昨今，医薬品の臨床試験の実施基準である GCP（Good Clinical Practice）の改定が行われており Risk based approach と呼ばれる，リスクに基づいたプロジェクトの遂行が注目されている．臨床試験で遭遇し，試験の実施や品質に大きな影響を及ぼす「リスク」に着目した研究計画の作成，臨床試験の実施・管理が求められている中，現場の医師は果たして何を理解し，どう動くことが成功確率を高めることになるのか．

臨床試験の実施にまつわる「リスク」を意識した臨床試験計画の作り方，試験実施に必要なリソース（人，モノ，資金）の確保，試験の進め方にフォーカスして，その一つのアプローチ法としてコンセプトシートを用いた試験計画の作成と実施体制の構築法を紹介する．

ES2-2 教育セミナー 2

あなたの研究，社会に還元しましょう！ そのために知っておくべき事，知っておくべき強い味方

坂下　雅文[1,2]
[1] 福井大学　耳鼻咽喉科・頭頸部外科
[2] 福井大学　医学研究支援センター

近年，医学及び医学研究を取り巻く環境は大きく変化している．人を対象とする医学系倫理指針を中心に多くの研究が実施されている．個人情報保護法や特定臨床研究法の法整備が進み，2021 年 6 月から倫理指針とゲノム指針は統合された．これらの制度変化の背景には被験者権利を保護する目的があり，同時に，研究を推進する目的もある．その倫理的背景とともに，実際の医学研究にどう関わっているか知っておく必要がある．研究環境は厳しくなったとする見方もあるが，規定を守って行えば，得られる結果はより国際標準に近づくものとなり，高い評価が得られる．

研究を立案し，実施し，まとめる，この流れを次なる研究につなげていくためには，研究の展開を出口戦略まで含めて把握しておくことが必要である．研究の可能性を最大限に引き出し，研究が社会に還元されるまでのビッグビジョンを持つことは，エキサイティングであり，学会の発展にもつながる．研究の種は臨床現場のあちこちにあり，宝の山といえるが，多くの研究者が素通りしている事実もある．発掘（発見）した研究の種は，研究支援の専門家による鑑定（相談）により，その価値が見いだされ，思わぬ展開になることがある．

研究を始める際には，各種専門家への相談のために研究支援センターに来てほしい．研究の一丁目一番地は生物統計家との相談であり，仮説を証明するために必要な計画を立てる．データマネージャーとは，効率的なデータ取得のための相談を，URA（University research administrator）とは，外部資金獲得策やチームビルディングを，産学官連携部とは，出口戦略を．このような専門職員は皆，研究者のために働いてくれる，心強い味方である．自身の研究を説明する中で，研究者も気づかなかった視点が付与されていき，どんどんブラッシュアップされていくこととなる．

本講演では，福井大学の医学研究支援センターにおいて実施している「臨床研究のすすめ」セミナーの内容から，専門職員とのコミュニケーションを実際に進行している研究の好事例を交えて紹介したい．学会全体で臨床研究の土壌を豊かにしていくことに役立てば幸いです．

ES2-3

教育セミナー 2

若手から見た医療機器開発の実際とその支援

藤原　崇志
大原記念倉敷中央医療機構倉敷中央病院　耳鼻咽喉科・医学研究所

耳科領域疾患をもつ人に対する適切な医療を提供するため，日々新しい技術が生まれ日常診療に組み込まれている．基礎研究から医療を向上させるシーズが見つかったり，日々の診療の中で解決すべきニーズを見つけ新たな工夫・技術で解決したりと，医療者が果たすことのできる役割は大きい．医療者に対する社会からの期待は大きく，平成 27 年に日本医療研究開発機構（AMED）が発足し，医療者の役割として「研究成果の実用化」も求められる時代となった．一方でニーズ･シーズを解決するための方法を臨床に届けるための方法は厚生労働省, 医薬品医療機器総合機構（PMDA），経済産業省など様々なところから発信されているが，それらの上手な使い方についての情報発信は限られている．

我々はスマートフォン上で動作するオージオメータの開発を現在進めている．というのも難聴患者を適切に早期スクリーニングを行い耳鼻科的介入につなげることで認知症を予防できることが分かってきているが，難聴患者の約 2 割しか耳鼻科受診につながっておらず，聴力検査へのアクセスを容易にすることが重要と考えているからだ．

これまでにオージオメータの開発のために厚生労働省，PMDA，経済産業省の他，大学の支援などを受けて開発を進めてきた．またオージオメータの開発とは別に，大原記念倉敷中央医療機構では医工連携イノベーション推進事業（地域連携拠点自立化推進事業）の採択機関として医療機器開発のシーズ・ニーズから上市までの伴走支援を行っている．本発表では自身の医療機器開発・支援の経験をもとに，医療機器開発・上市のために利用可能な支援について紹介予定である．

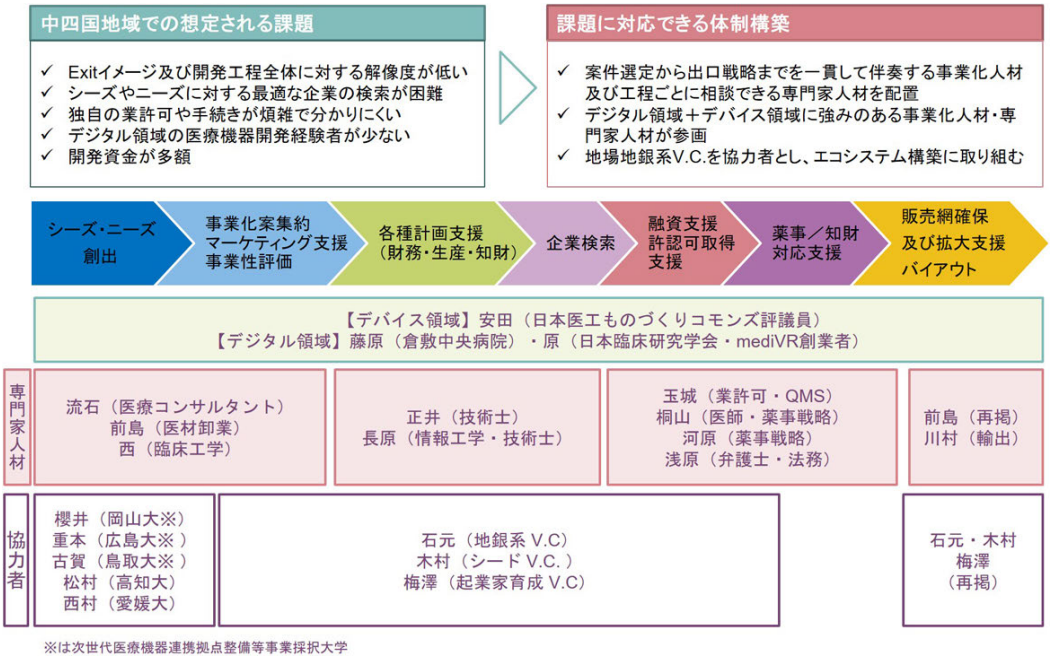

図 1. AMED 医工連携イノベーション推進事業（地域連携拠点自立化推進事業）中四国エリアにおける開発伴走支援体制

ES3 教育セミナー 3

やさしい聴覚生理学 – その 3 –

中川　尚志
九州大学大学院医学研究院　耳鼻咽喉科分野

今まで教育セミナーで，エネルギーからみた中耳と蝸牛の働き，および周波数を中心にすえた蝸牛と中枢の信号処理について述べた．今年度は臨床での疑問を考えるうえで理解しておきたいポイントとして，音の特性と蝸牛の非線形をとりあげ，今までの講演内容を復習する．

音は空気を伝わる波である．フーリエの法則により，単純な波の足し合わせに分解できる．基本成分となる正弦波と余弦波は振幅，周波数，位相で規定されており，これらは音の大きさ，高さ，時間的変化に対応している．また時間的変化には位相の位置で表現される位相固定と波の高さの変化による包絡線（envelop）情報がある．これらのことからもわかるように音は交流信号の性格をもつ．このため，伝導の速度や位相，大きさが伝導される物性によって変化する．気体，液体，硬い固体や柔らかい固体などでの音の伝わりにくさを音響インピーダンスという．音響コンダクタンスはインピーダンスの逆数で伝わりやすさである．また音響インピーダンスには周波数依存性がある．このような音の特性が伝音系や内耳の機能や障害を理解するうえで大切である．

感覚器は生体反応であり，反応できる最も小さな入力である閾値とそれ以上の刺激の変化がわからない最大値がある．閾値を超えると反応は徐々に立ち上がって，中間値で最も鋭敏に反応し，最大値に向かって反応の変化が減っていく．入力と反応である出力の関係をプロットするとS状に変化していく．この入出力を行う器官を非線形と呼ぶ．一方，生体でない機械の入出力関係は入力値の変化に比例して出力値が決まる，直線状である．この関係を線形と呼ぶ．感覚器である蝸牛は周波数選択性，および高い感受性は生体反応で作られていることがわかっている．このため，蝸牛は非線形性を有する．蝸牛で非線形性を示すのは，外有毛細胞の運動能と有毛細胞聴毛である．蝸牛の働きを知るうえで非線形性を理解する必要がある．

臨床でみられる現象をこれらのポイントをおさえ，解説する．

ES4-1 教育セミナー 4

これだけやれば大丈夫：鼓膜形成術・真珠腫手術の術前耳管評価

ガイドライン委員会 耳管ワーキンググループ
小林　俊光，池田　怜吉，稲垣　　彰，遠藤　志織，大田　重人，金子　明弘，菊地　俊晶，守田　雅弘，
山口　展正，吉岡　哲志，吉田　晴郎，李　　佳奈，吉田　尚弘，小林　一女，大島　猛史，水田　邦博，
高橋　晴雄

Ⅰ．はじめに

聴力検査を行わないで中耳手術をすることはありません．しかし，術前耳管評価はそこまで重要と考えられていないためか，施行されない場合も多いようです．

とくに，耳管機能検査装置は面倒に感じる，メリットがあるのかどうか，どのような検査をすれば良いか分からない，やってみたが信頼性に疑問，といった感想をお持ちの方もあると思います．

そのような現状に鑑み，耳管 WG では，耳管機能検査装置を併用した術前耳管評価法への理解を深めて頂きたいと考え，教育講演の機会を頂きました．

本講演では，術前に耳管評価を行うことで得られるメリットを解説し，効率的な方法を紹介したいと思います．

Ⅱ．術前耳管評価法の目標とその変遷

耳管狭窄症，耳管開放症，隠蔽性耳管開放症の検出が術前耳管評価の目標となります．これまでの変遷を以下に述べます．

1970 年代後半，術前耳管評価はカテーテル通気が主体でした．術後に鼓膜が陥凹すれば，頻繁にカテーテル通気を行いました．鼓膜穿孔耳では，術前に気密耳鏡を用いて逆通気検査を行いました．オトスコープを鼻孔に当て，外耳道からの加圧により耳管を経由する通気音を聴く検査です．逆通気が不可能な例は高度の耳管狭窄であり，鼓膜形成術後に鼓膜陥凹や液貯留が起こります．

1980 年代，耳管閉鎖不全に伴う鼻すすりが，中耳陰圧を惹起することが知られるようになりました．2000 年代に入り，鼻すすり癖のある真珠腫例では再形成性再発が有意に多いことが報告され，鼻すすり癖の問診と鼻すすり試験を行うことが，真珠腫における術前耳管評価法として推奨されました．鼻すすり試験は，鼓膜が陥凹した状態で行っても陽性所見が得られません．そこで，バルサルバ法やカテーテル法，あるいはイヤーポッパー® やオトヴェント® などで耳管通気を行って，陥凹している鼓膜を膨隆させた後に鼻すすりを行わせて，鼓膜の内陥を観察します．

最近，隠蔽性耳管開放症という病態の重要性が分かってきました．伝音難聴があると耳管開放症の症状が軽減するため，耳管開放症が隠蔽される現象です．たとえば，鼓膜形成術やアブミ骨手術を受ける患者の耳管が開放状態にあると，術前には症状がないのに，手術が成功して聴力が改善すると，術後に，耳管開放症の症状が現れて，患者が悩むことがあります．そのため，術前に隠蔽性開放耳管の存在を検出して，患者に説明し対策を考えておくことが重要です．

Ⅲ．わが国独自の耳管機能検査装置について

わが国独自の耳管機能検査装置を作製する機運が高まったのは 1980 年代でした．関西医科大学，京都大学，東京医科歯科大学が中心となって，音響法，TTAG 法，インピーダンス法，加圧減圧法を計測できる機器が計画され，1990 年代前半に 2 社から発売されました．現在市販されているものは，2008 年 7 月に販売が開始されたリオン社製 JK-05A で，音響法とインピーダンス法に特化した S タイプ（標準）と，これに TTAG 法，加圧減圧法を加えた 4 種類の検査ができる D タイプ（高機能）があります．複数の耳管機能検査を一台で施行できる装置は世界的にも珍しく，使いやすいため，海外でも高い評価を得ています．

本装置の使用法を詳述した耳管機能検査マニュアル 2016 が学会 HP に掲載されています．忙しい臨床の現場でマニュアルにあるすべての検査を行う必要はなく，目的に応じて検査法を選択すれば良いのです．

Ⅳ．伝統的耳管評価法と耳管機能検査装置を上手に組み合わせる

通気カテーテル，気密耳鏡，オトスコープなどの器具と内視鏡や顕微鏡を用いて行われてきた伝統的耳管評価法は，簡便で術者が直接施行するメリットがあります．

一方，耳管機能検査装置のメリットは，所見を客観的に表示可能なことです．また，能動的開大能や，鼓膜穿孔耳における耳管閉鎖不全，隠蔽性耳管開放症の検出などは，伝統的評価法では難しく，装置使用のメリットといえます．

それぞれの特長を生かし，上手に組み合わせて使うと良いのです．

詳しくは講演で解説したいと思いますが，以下に S タイプの耳管機能検査装置を使用して鼓膜穿孔耳の術前耳管評価を行う場合を一例として挙げておきます．

装置での音響法に加えて，パッチテスト時の問診とオトスコープを用いた聴診，気密耳鏡での逆通気を行います．

音響法で能動的開大が陽性と分かり，かつ提示音圧が正常範囲（隠蔽性耳管開放症を否定）にあれば，耳管機能の観点からは，鼓膜形成術の適応として申し分ありません．加えて，パッチテスト時に自声強聴の出現がないことを問診し，隠蔽性耳管開放症でないことを確認します．同時にオトスコープでの聴診も行っておきます．もし，音響法で能動的開大が観察されなければ，逆通気の確認が手術適応の最低条件となります．

なお，D タイプを使用すれば，加圧減圧法で受動的開大圧を計測できますし，TTAG 法によって耳管開放症の検出感度が向上します．

文章にすると複雑ですが，慣れれば時間を要しません．

Ⅴ．まとめ

手術の成否には，耳管以外の因子も関与しますが，耳管機能はもっとも重要な因子の一つであることに間違いはありません．

耳管機能検査装置のみに頼るのではなく，問診，鼓膜所見，伝統的方法，耳管機能検査装置を組み合わせて，なるべく正確に耳管を評価する方法を解説したいと思っています．

ES4-2

教育セミナー 4

鼻すすりの見つけ方

ガイドライン委員会 耳管ワーキンググループ
水田　邦博，小林　俊光，池田　怜吉，稲垣　　彰，遠藤　志織，大田　重人，金子　明弘，菊地　俊晶，
守田　雅弘，山口　展正，吉岡　哲志，吉田　晴郎，李　　佳奈，吉田　尚弘，小林　一女，大島　猛史，
高橋　晴雄

Ⅰ．はじめに

耳管機能障害には耳管狭窄，耳管開放症，耳管閉鎖不全などの疾患があります．この中で耳管閉鎖不全は鼻すすり癖の誘因になることが知られています．日常の診療で鼻すすり癖の患者さんを診る機会は少なくないと思われます．例えば悪性疾患は決して見逃さない覚悟で診療しますが，我々としては鼻すすりもそれくらいの覚悟で診療していただきたいと思っております．なぜならば鼻すすり癖の末路には真珠腫性中耳炎という厄介な疾患が待ち受けていることがあるからです．ここでは滲出性中耳炎，鼓膜アテレクタシス，鼻すすり型耳管開放症，後天性真珠腫性中耳炎での鼻すすりの見つけ方と対処について述べさせていただきます．

Ⅱ．各疾患での鼻すすり

1，滲出性中耳炎．原因は耳管の未熟，疾患による開大障害などが主ですが，耳管閉鎖不全も原因として存在します．幼少時は鑑別が難しいのですが，成長で前 2 者が軽快していく中，生来の脆弱耳管による耳管閉鎖不全は後の方で姿を現してきます．小学校高学年で滲出性中耳炎を診たら，まず，鼻すすりを疑ってみてください．この歳になりますと聞き分けて鼻すすりの停止に応じてくれる子供がいます．鼓膜換気チューブを留置するその前に，ぜひ粘り強い指導をお願いします．

2，アテレクタシス．小児滲出性中耳炎診療ガイドラインにも記載の通り，鼻すすり癖を持つ例があります．鼓膜換気チューブ留置が推奨度 B ですが，その前にぜひ疑って見つけてください．たった 1 度の指導で，鼓膜所見が見違えるように改善することがあり，感動します．閉鎖不全耳管も成長で，ある程度良化すると考えられ，もうすでにすする必要がないのに癖だけが残っているケースもあると考えられます．末路に手術が必要な疾患が待っているとすれば，ここで停止指導しないのは大変もったいないです．

3，鼻すすり型耳管開放症．我々は耳管開放症を 2 つのタイプに分けて診療することをお勧めします．通常の開放症では鼓膜は正常なことが多く，体重減少，妊娠，ピル内服などで発症しますが，鼻すすり型は鼓膜が陥凹しており，耳管狭窄と鑑別が重要になります．小児期に中耳炎の既往を持つケースがあります．何らかの機序でロックが決まりにくくなって開放症の症状が治まらず来院します．これもまた癖だけが残っているのか，1 度の診療で鼻すすり癖を止めることができるケースがあります．停止勧告に応じられない患者さんには，鼓膜換気チューブを留置して鼓室の平圧環境に慣れていただくよう指導します．

4，真珠腫性中耳炎．手術手技における外耳道後壁の処理は長い間，議論されてきました．その中で canal wall up + 軟骨による弛緩部補強，骨を削開しての換気ルート造設，蜂巣粘膜の保護・再生，シリコン板留置，鼓膜換気チューブ留置など，より良き予後を目指したすばらしい方法が考案されてきました．そして内視鏡が登場し，これからも議論は精度を増してゆくものと思われます．しかしながら，真珠腫性中耳炎の治療成績検討に耳管機能が考慮されることは少ないのが現状です．鼻すすり癖が真珠腫性中耳炎の誘因になることはもはや周知のことかと思われます．議論も成熟し，新しい技術も続々と登場してくる今こそ，これまで培われてきた様々な方法の議論に転換点があってもよいのではないでしょうか．

我々は真珠腫性中耳炎こそ鼻すすりを決して見逃さない覚悟で診療しています．そして見つけたら熱心に中止指導をします．現在我々が持っているデータとしては，鼻すすり癖を止めれば，術後，鼓膜再陥凹しにくく，再含気化も進むというものです．例えば鼻すすり癖の有り無しで分類するなど，耳管機能を基軸にした症例の細分化での成績検討という研究方針はいかがでしょうか．

Ⅲ．ガイドライン委員会が描く未来図

ここまでをまとめてみますと，鼻すすり癖は停止指導でやめられるケースが少なからずあるということが浮かび上がってきました．いかなる疾患も予防が大切であることは論を待ちません．小児期に発症し，小学校高学年でその停止勧告を聞き分けると想定すれば，たとえば，その時期に徹底した学校検診を行い，鼓膜陥凹が不可逆化する前に鼻すすり癖を見つける．これで真珠腫性中耳炎を減らすことができないでしょうか．ガイドライン委員会は皆さまの予防意識の高まりと共に，後天性真珠腫が希少疾患になる未来の到来を予感しております．

ES5 教育セミナー 5

新しいガイドラインに基づく顔面神経麻痺の実践的治療

萩森　伸一
大阪医科薬科大学　耳鼻咽喉科・頭頸部外科

【はじめに】

顔面神経麻痺に対して，まずステロイドや抗ウイルス薬による治療が行われる．麻痺スコアや Electroneurography（ENoG）などで予後不良が示唆されれば顔面神経減荷術を行う．急性期および回復期を通じてリハビリテーションを行い，病的共同運動や拘縮の予防に努める．以上の流れは確立しているが，エビデンスは不十分であった．この度日本顔面神経学会では日本語論文を含めシステマティック・レビューを行い，その結果をもとに「顔面神経麻痺診療ガイドライン 2023」を発刊した．いくつか新しいエビデンスが得られたので，それらを踏まえながら実践的な治療について述べる．

【ガイドラインに基づく実践的治療】

1．通常量ステロイド投与

通常量ステロイド投与とはプレドニゾロン（PSL）換算で初回量 100mg 以下，総投与量 500mg 以下を指す．Bell 麻痺では 6 つのランダム化比較試験をレビューした．その結果，通常量投与群の非治癒率および後遺症の発症率はプラセボ投与群と比べ小さかった．他方，副作用の出現は両群に差はなく，よって Bell 麻痺への通常量ステロイド投与は有効でエビデンスも高く，強く推奨される．一方，Hunt 症候群では論文が少なくエビデンスは低い．ステロイド＋抗ウイルス薬投与群と，コントロール群として抗ウイルス薬単独あるいは未治療例を比較した結果，ステロイド併用群で良好な結果であった．Hunt 症候群に対しては通常量ステロイド投与を弱く推奨する．ステロイドは可及的速やかな投与が望ましい．演者は夜診で患者が初診した際には，糖尿病や B 型肝炎の結果が出なくてもまずは PSL30mg を 1 日分処方し，翌日に結果を確認後治療方針を立てるようにしている．

2．Bell 麻痺・Hunt 症候群への通常量ステロイド投与＋抗ウイルス薬投与

Hunt 症候群は顔面神経膝神経節内での水痘・帯状疱疹ウイルス（VZV）の再活性化が原因で，Bell 麻痺の多くも単純ヘルペスウイルスの再活性化で生じることが明らかになっている．また Bell 麻痺として治療を受けたなかで，VZV が原因だが顔面神経麻痺以外の症状がない，つまり初診時に Bell 麻痺と鑑別困難な zoster sine herpete（ZSH）が約 20% を占める．ZSH は Hunt 症候群と同様に予後不良例が多い．

Bell 麻痺ではステロイド通常量の全身投与に抗ウイルス薬投与の上乗せ効果をみた論文をレビューした．発症 6 か月時点で抗ウイルス薬併用群では非治癒率のリスクが小さく有効性が示唆された一方，発症 12 か月での評価および後遺症に関する論文数が少ないなど問題もみられた．これらから Bell 麻痺に通常量ステロイドに加え，抗ウイルス薬の投与は併用は弱く推奨されている．Hunt 症候群はレビューの結果から抗ウイルス薬の有効性が示唆されたが，その抗ウイルス薬は Ara-A が半数を占めエビデンスは低い．しかし皮膚の帯状疱疹への抗ウイルス薬の有効性は確立されていることを鑑み，Hunt 症候群にステロイドに加え抗ウイルス薬の併用は必ず行うべきで強く推奨とした．演者は初診の麻痺患者に対し腎機能に投与量を左右されないアメナメビルを当日に処方している．

3．顔面神経減荷術

海外のガイドラインでは顔面神経減荷術は推奨できないというものがほとんどである．今回のレビューでは Bell 麻痺に対する減荷術施行例の非施行例に対する非治癒率リスクは低下の傾向がみられた．難聴などの合併症や組み入れた論文の質を考慮し，重症の急性期 Bell 麻痺に対し顔面神経減荷術は弱く推奨とした．Hunt 症候群に対する減荷術は論文は少なく，有効性は確認できなかったが，Bell 麻痺のレビュー結果を勘案し，同じ機序で生じる Hunt 症候群についても減荷術を弱く推奨する．演者はキヌタ骨は一旦摘出し減荷後 reposition しているが，聴力が低下しないよう膝部付近はドリルの回転数を 10,000 回転まで下げる，匙状突起は変位させない，キヌタ骨短脚を削除後 reposition し伝音難聴を避けるなど工夫している．

4．リハビリテーション治療

病的共同運動と顔面拘縮などの後遺症予防に，急性期は筋伸張マッサージ，回復期にはバイオフィードバック療法を行うが，今までそのエビデンスはなかった．今回，末梢性顔面神経麻痺に対するリハビリテーションの効果について論文をレビューした．その結果，リハビリテーション介入群の非治癒リスク比は有意に小さく，リハビリテーションの有効性が示唆され，末梢性顔面神経麻痺に対しリハビリテーション治療は推奨される．

ES6-1 教育セミナー 6

TEES 今振り返る初心者だった頃の私のオペ

堀　　龍介
産業医科大学医学部　耳鼻咽喉科・頭頸部外科

近年多くの外科系診療科において内視鏡下手術が広く普及している．耳鼻咽喉科においては，鼻・副鼻腔疾患に対して内視鏡下鼻・副鼻腔手術が広く普及し，むしろ標準となっている．また，咽喉頭の鏡視下手術，さらにはロボット支援手術も大きく発展している．耳科手術においては 1990 年代前半に内視鏡が補助的に用いられるようになり，1990 年代後半に内視鏡で耳科手術を完遂する経外耳道的内視鏡下耳科手術（Transcanal Endoscopic Ear Surgery: TEES）が報告されるようになったが，その画質は良好なものとは言い難く，まだ普及するには至らなかった．しかし，その後の内視鏡システムの性能の向上は素晴らしく，光学視管の細径化，カメラヘッドの高性能化・小型化，液晶モニターの高性能化などにより，その画質が肉眼に匹敵するようになり耳科手術でも内視鏡の導入は進んできた．これらを契機として世界中および日本でも TEES が普及するようになり，2022 年 4 月には経外耳道的内視鏡下鼓室形成術（上鼓室開放を伴わないもの；40630 点，上鼓室・乳突洞開放を伴うもの 52990 点）が保険収載されるに至った．

私が TEES に本格的に取り組みだした 2014 年は，内視鏡システムの発展途上段階での，TEES 専用機器を各メーカーが開発している状況ではない中，つまり画像がまだ良好とはいえない中，いろいろと工夫しながら TEES に取り組んできた．その工夫は，もちろん顕微鏡下耳科手術での経験の礎があってのものである．本セミナーでは，鼓膜形成手技，真珠腫性中耳炎などでの側壁・後壁削開，アブミ骨手術について，初心者だった頃の私のオペを振り返り，これから TEES を始める，もしくは取り組み始めの方々の参考にしていただきたい．

鼓膜形成手技：大前提として TEES は片手操作となる．耳科手術だけでなく手術にはその手技や手術手順など，一定の融通性がある．ゆえに顕微鏡下手術のごとく両手でしかできないような手術手技を選択するのではなく，理論的に問題がない前提の片手操作手技を選択するべきである．具体的には Inlay 法を選択するのではなく，Underlay 法を選択することである．その注意点として筋膜などの再建材料が鼓室内に落ち込む可能性がある．そこで筋膜を差し込む部位，特に穿孔部前縁（穿孔が鼓膜輪までかかる場合は鼓膜輪前縁付近）の鼓室側に，ゼラチンスポンジをあらかじめ留置しておくとよい．ゼラチンスポンジと穿孔部前縁との隙間に筋膜を挟み込むように形成すると，片手操作であっても容易に鼓膜形成することができる．また，大穿孔例や外耳道彎曲症例においては，1 枚の筋膜をきっちり，特に前上象限に留置するのは難しいことがある．そのような場合は筋膜を 2 枚使って鼓膜形成をする．そして状況によってはどうしても両手が使いたいこともある．このような状況では，顕微鏡を補助併用する microscopy-assisted TEES とすればよい．これら手術手技を供覧する．

側壁・後壁削開の限界：上鼓室～乳突洞進展真珠腫手術では，側壁（～後壁）を除去してから真珠腫を摘出し，その後の軟骨にて側壁後壁再建を行う．しかしその欠損部位によっては，軟骨による再建が難しくなるか，場合によれば再建ができなくなる．顕微鏡下手術であれば大きい軟骨を採取することも容易で場合によれば骨性再建も選択できるが，TEES であればおのずとその限界が出てくる．本発表では，結果として軟骨で再建できる以上に後壁を削開しすぎたために再建に難渋した症例を提示し，その症例のその後の状態について考察する．

アブミ骨手術：TEES を始めるときは，まずは鼓膜形成術（接着法）やチュービングがよい適応と思われるが，実は私は TEES を始めた早々にアブミ骨手術も行っていた．術野がアブミ骨周辺に限局しており，内視鏡で良好な視野が得られること，経耳後部的よりも経外耳道的アプローチのほうがアブミ骨に到達するルートに優れていることなどの理由により，アブミ骨手術は内視鏡下耳科手術のとてもよい適応であると，TEES を始めた当初から考えていたからである．外耳道内皮膚切開～ tympanometal flap 挙上，stapedotomy を含めたアブミ骨操作，ピストン留置という手術手順となるが，ピストン留置操作についてはテフロンピストンを使用する場合は両手操作が望ましい．顕微鏡を補助併用する microscopy-assisted TEES としてテフロンピストンを留置するようにしている．これら手術手技を供覧する．

ES6-2 教育セミナー 6

How I learned TEES

角南貴司子
大阪公立大学大学院医学研究科　耳鼻咽喉病態学

ほとんどの先生と同じように私も耳科手術は顕微鏡下で学び始めた．本学会にて内視鏡下耳科手術（transcanal endoscopic ear surgery: TEES）が報告され始めた時は，どのようにして出血をコントロールして視野を確保して狭い術野で手術を行うことができるのか疑問に思っていた．そして，初めの頃の私の TEES は，とにかく出血をコントロールして良好な視野を得ることに終始していた．そのころの手術を振り返ると，こうしたらもっとうまく手術ができたのにと思うポイントが本当に多くある．

私にとって初めての TEES は外傷性耳小骨離断の症例だった．外傷から半年以上が経過しており炎症がほとんどないこと，解剖構造自体には大きな問題がないこと，きぬたあぶみ関節が離断していたため，あぶみ骨損傷のリスクが低いことが症例選択のポイントであった．顕微鏡下耳科手術がある程度できていたとしても，初めての TEES には症例を十分に選ぶべきと思う．幸い，初めての手術はほぼ出血がなかった．

その後，しばらくは慢性中耳炎の 1 型を中心に手術をおこなった．ある程度，慣れてきてから，中耳真珠腫の手術に取り組むようになった．

初めの頃の手術では，とにかく出血をコントロールして良好な視野を得ることに終始していた．そのころの手術を振り返ると，こうしたらもっとうまく手術ができたのにと思うポイントが本当にたくさんある．止血については，希釈エピネフィリンの注射は最初の症例では骨部外耳道に注射していた．現在では軟骨部の深部断端に行っている．左耳であれば 3 時，右耳であれば 9 時のポイントの軟骨部断端付近に刺入してごくゆっくりと浸潤させ，後つち骨靱帯上の毛細血管が蒼白になるまで浸潤させていく．ゆっくりと浸潤させると，1 箇所のみの注射でも外耳道が全周にわたって蒼白になることもあるが，不十分な場合には 12 時にも追加する．皮切後の止血には，希釈エピネフィリン含綿花を使用するが，最初は綿花を使用していたが，現在は医療安全も考慮してサージセル綿花を使用している．希釈エピネフィリン含サージセル綿花を留置する場所は自分なりに工夫しながらおこなっていたが，現在では毎回ほぼ同じ場所に留置されている．止血以外にも，視野の取り方，鼓膜再建の仕方など過去の手術では指摘したくなるポイントがいくつもある．

今回は過去の私の拙い手術をお見せして，どうしたらもっと上手くできたのかを考えたい．

ES7 教育セミナー 7

大規模データを用いた研究手法について

和佐野浩一郎
東海大学医学部　耳鼻咽喉科・頭頸部外科

近年様々な分野において人工知能（AI），デジタルトランスフォーメーション（DX）という言葉が身近となり，医療分野においても少しずつ AI や DX が導入されつつあるが，おそらく多くの医療従事者は医療業界における導入の遅れを感じているであろう．特に耳鼻咽喉科領域においては，様々な試みが行われつつあるものの臨床現場への導入は進んでおらず，時代に即した効率的な技術導入が期待されている．

これまで医師が行ってきた診断や治療における選択をコンピュータによって代替したり，診療関連の作業効率を改善したりするためには，これまで蓄積されてきた診療情報を大規模に集積し解析を行うとともに診療ノウハウをアルゴリズム化することが必要であり，そのなかでビッグデータ解析と呼ばれる大規模なデータセットを用いた手法が重要となってきている．

ビッグデータとは「典型的なデータベースソフトウェアが把握し，蓄積し，運用し，分析できる能力を超えたサイズのデータを指す．この定義は，意図的に主観的な定義であり，ビッグデータとされるためにどの程度大きいデータベースである必要があるかについて流動的な定義に立脚している．」（総務省ホームページより引用）と定義されており，どれくらいの数があればビッグデータと呼んでよいのかというのは扱う情報により変化する．究極的な医療ビッグデータとしては国民のゲノム情報や生活状況を含む個人の健康関連情報を総合的に取得することで構築されるが，ひとりひとりの研究者により実現されるものではないためこれに固執することなく，これまで得ることのなかった規模のデータを集積することを目指した研究を構築することが大切である．

解析対象とするデータベースとしては，公開されているデータベースを用いる場合と研究者自身で構築するデータベースとに大きく分けられる．公的データベースとして最も恣意性の高いのは厚生労働省が公開するレセプト情報・特定健診等情報データベース（NDB）が挙げられるが，データ提供までの審査の困難さとデータ構造の複雑性から専門家とともに取り組む必要性がある．レセプトや DPC 情報を整理して使いやすくしたデータベースを JMDC 社や MDV 社が販売しており，有料ではあるが使いやすいものになっている．

研究者が独自のデータベースを構築する場合，データの集積に当たっては詳細な検討を行うことができるようにできるだけ多くの項目を導入したくなるが，（電子的に抽出が可能な場合を除いて）集積の手間の増加によりデータベース構築時間の延長や症例数の減少につながる一方で，項目を減らしすぎると事前に予測された項目についてしか検討を行うことができなくなることから，研究目的に沿った項目を慎重に選択する必要がある．とりあえずデータ集積を開始するのではなく，事前にどのような項目が必要なのか十分に検討を行うことが重要である．また，画像や動画の収集を行う場合，どのように匿名化を行うか，どのように他のデータと連結を行うかなど慎重に検討を行うことが研究の成功につながる．

大規模データに関連する統計解析に関してはわずかな差であっても p 値が十分に小さくなることから p 値を追いかけるのではなく，95% 信頼区間やオッズ比を示して臨床的に意義のある差なのかどうか検討を行うことが大切である．また，検定方法（パラメトリック検定・ノンパラメトリック検定），多重性の問題など統計解析においていくつかの点に留意することも大切である．

医師の職責として目の前の患者ひとりひとりの診療を真摯に行うことが最も重要であるが，さらにその診療データを集積し統合し解析を行うことで耳鼻咽喉科診療を向上させていくことも大切である．本講演では大規模データを用いた研究のデザインや統計解析などについて理解を深めることを目的としてお話をさせて頂き，立案や開始のきっかけとなることを期待する．

明日の臨床に活かす！
～耳科学会から最新情報～
抄録

あたらしい小児滲出性中耳炎診療ガイドライン～改訂のポイント

日高浩史[1,2]，小児滲出性中耳炎診療ガイドライン委員会
[1] 小児滲出性中耳炎診療ガイドライン委員会・座長
[2] 関西医科大学耳鼻咽喉科頭頸部外科

滲出性中耳炎は，小児において就学前に 90% が一度は罹患し，小児に難聴を起こす最大の原因疾患である．これまでの欧米の小児滲出性中耳炎ガイドラインは「いつ，どの時点で鼓膜換気チューブ留置術のために耳鼻咽喉科専門医に紹介するか」に主眼が置かれていた．一方，本疾患の経過観察を含めた臨床管理には，中耳貯留液や鼓膜の病的変化などの滲出性中耳炎そのものへの対応ばかりでなく，その病態を考慮した周辺器官の病変対応の両面が重要と考えられる．

本学会ではこのような観点にたち，エビデンス基づく医療（EBM）に準拠して，小児滲出性中耳炎診療ガイドライン 2015 年度版を作製した[1,2]．その後，2016 年にはデンマークからガイドラインが報告されるとともに[3]，米国ガイドラインが改訂され[4]，さらに 2018 年にはフランスからも報告がある[5]．初版では本邦の現状に即したガイドライン作成を目指したが，これら海外における新しいガイドラインの基本コンセプトは，我々が示してきた方針と一致する．

本委員会では 2017 年度より改訂作業を行い，推奨度判定基準の見直しを行うとともに，旧版作成時以降に報告された文献のサーチ・レビューを行い，新たなエビデンスの収集を行った．改訂版の草案は外部評価者の査読を経た後，本学会理事会で承認された．その後，日本耳鼻咽喉科頭頸部外科学会から査読・承認され，昨年 9 月に発刊された[6]．

改訂版では，使用者のさらなる利便性を図るため，病態に関する図や用語解説を追加した．また，初版発刊後に，会員諸氏から頂いたご意見・提言を踏まえ，下記のクリニカルクエスチョン等の改訂・追加を行った．

①薬物療法：最近の知見を踏まえた update
②鼓膜換気チューブ留置術：適応とタイミング
③鼓膜切開術の位置づけ
④癒着性中耳炎など難治例への対応
⑤アデノイド切除術の位置づけ
⑥ダウン症，口蓋裂に対する取扱い
⑦診断技術の向上にむけた将来展望

さらに本ガイドラインの海外への発信をめざし，英文全訳版を Auris Nasus Larynx に投稿し，Science Direct からフリーアクセス可能である[7]．邦版とも直接対比できるため，若手医師が耳科学の英文論文執筆の際の参考資料にもなると考えられる．また，患者・家族の方むけの小冊子『小児滲出性中耳炎ガイドラインについて～一般の方・おうちの方へ』も改訂版を刊行した．

診療ガイドラインは発刊が完成ではなく，使用により診療内容向上が図れるかの質評価や，各推奨事項のエビデンスプラクテスギャップの評価が今後の課題である．また，第 3 版にむけた新たなクリニカルクエスチョンの作成など，会員諸氏のご意見を伺いたい．

＜参考文献＞

1）小児滲出性中耳炎診療ガイドライン委員会：小児滲出性中耳炎診療ガイドライン（2015 年版），金原出版.
2）Ito M, et al.: Clinical Practice Guidelines for The Diagnosis and Management of Otitis Media with Effusion（OME）in Children in Japan - 2015. Auris Nasus Larynx **44**: 501-8, 2017.
3）Heidemann CH, et al.: Danish guidelines on management of otitis media in preschool children. Int J Pediatr Otorhinolaryngol **87**:154-63, 2016.
4）Rosenfeld RM, et al.: Clinical Practice Guideline: Otitis Media with Effusion（Update）. Otolaryngol Head Neck Surg **154 (1 Suppl)**: S1-S41.
5）Blanc F, et al.: Management of otitis media with effusion in children. Eur Ann Otorhinolaryngol Head Neck Dis **135**: 269-73, 2018.
6）小児滲出性中耳炎診療ガイドライン委員会：小児滲出性中耳炎診療ガイドライン（2022 年版），金原出版.
7）Hidaka H, et al. Clinical practice guidelines for the diagnosis and management of otitis media with effusion（OME）in children in Japan - 2022 update. Auris Nasus Larynx **50**: 655-99, 2023.

どう選択する？ 真珠腫乳突腔進展に対するアプローチ
―新しい中耳真珠腫進展度 M 分類から考える―

森田　由香
富山大学　耳鼻咽喉科・頭頸部外科
日本耳科学会用語委員会

中耳真珠腫進展度分類 2015 における進展度では，中耳腔を 4 領域（PTAM 分類）に区分し，真珠腫が初発部位を越えて進展しているか，あるいは合併症を有するか否かで Stage を規定した．作成の過程では，真珠腫の病態やそこに介入する治療をより細かく評価するために，領域をさらに細かく定義してはどうかとの意見もみられた．しかしできるだけ簡便で容易に本分類が使用されることを最優先とするために，領域の区分を 4 つにとどめた経緯がある．

近年，内視鏡下耳科手術の普及もあり，乳突部 M 領域に対するアプローチは多様化している．顕微鏡もしくは内視鏡を用いて経外耳道的 transcanal に上鼓室・乳突洞開放術を行うものから，経皮質骨的 transcortical に外耳道後壁保存乳突削開術や外耳道後壁削除乳突削開術を行うものまで様々である．PTAM 分類では乳突腔への進展を包括して M 進展として扱ってきたが，中耳真珠腫の病態の把握，術式の選択，術後成績の検討などに際しては真珠腫の乳突腔内での進展範囲をより細かく評価することが求められている．そこで 2022 年 10 月開催の第 32 回日本耳科学会総会・学術講演会において公開，2023 年に用語委員会報告（Otol Jpn 33（1）: 51, 2023）で乳突腔の区分に「M1：乳突洞に進展」，「M2：乳突洞を越えて進展」の 2 つの亜部位を設定することを提案した．

今回，用語委員会を中心とした 10 施設において，2021 年～ 2022 年の 2 年間で実施した真珠腫初回手術例を集積し，乳突腔の進展範囲（M 分類）と術式選択を中心に後方視的に検討し，真珠腫の乳突腔進展例に対する術式選択の多様性について議論する．

Ⅱ．中耳腔の解剖学的区分（PTAM system）

P（protympanum）：前鼓室
T（tympanic cavity）：中・後鼓室
A（attic）：上鼓室*
M（mastoid）：乳突洞・乳突蜂巣**

M1：乳突洞に進展、M2：乳突洞を越えて進展

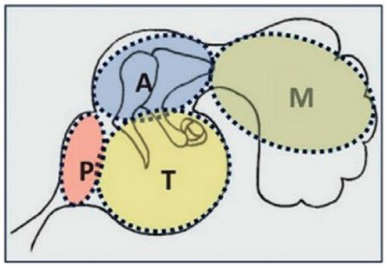

* 後方境界：キヌタ骨短脚後端または fossa incudis；下方境界：サジ状突起・鼓膜張筋腱～顔面神経管；前方境界：サジ状突起・鼓膜張筋腱～上鼓室前骨板
**乳突蜂巣の発育程度、含気状態は副分類（表Ⅴ-1）を用いて併記する。

モーニングセミナー１・２
抄録

MS1-1 モーニングセミナー 1

臨床データから考える CTP 検査の活用法

松田　帆
埼玉医科大学　耳鼻咽喉科

はじめに：外リンパ瘻は，内耳リンパ腔と周囲臓器の間に瘻孔が生じ，めまい，難聴，耳鳴，耳閉感，自律神経症状をきたす疾患であり，集中力が低下するなどの認知機能低下の報告もある．わが国では突発性難聴の鑑別疾患として診断基準が作成され，また難聴を伴うめまいを繰り返すこともありメニエール病の鑑別疾患としても重要である．瘻孔の存在という病因学的診断である外リンパ瘻は，多彩な症状を呈するため，症候学的診断である突発性難聴やメニエール病と症状が類似することも多い．そのため臨床経過，耳科学的検査，画像検査等から外リンパ瘻を診断することは困難であり，瘻孔もしくは外リンパ漏出の視認，が唯一の確定診断法であった．

近年，外リンパ特異的蛋白であるコクリントモプロテイン（cochlin-tomoprotein: CTP）検出検査（CTP 検査）が報告された．CTP は外リンパ特異的に存在するため，中耳から CTP が検出されれば外リンパの漏出が証明される．これまでは外リンパ漏出を判定する診断マーカー存在せず，CTP は世界初の外リンパ漏出の生化学的診断マーカーである．これにより，これまで術者が目視で主観的に確認していた瘻孔や外リンパ漏出の有無を，客観的かつ低侵襲で検査できるようになり，2016 年に外リンパ瘻の診断基準が改訂された．その後，多施設共同研究でのデータ蓄積が継続され，2022 年 7 月 1 日に ELISA 法による CTP 検査が保険収載された．

CTP 検査の多施設共同研究の結果からは下記のデータが得られた．

1. 発症の誘因がある症例では，誘因が無い症例と比較して CTP 陽性率が高かった．
2. 急性感音難聴の前向き研究で，60 歳以上，治療前の聴力閾値が高い症例で CTP 陽性率が高かった．
3. 原因不明の慢性めまい症例の中に外リンパ瘻が存在する．めまいは 8 割の症例で迅速に，通常 1 週間程度で改善する．

より有効に CTP 検査を活用するには，外リンパ瘻の特徴を理解することが重要である．

CTP 検査の結果の判定には下記の注意を要する．CTP 検査は，外リンパ漏出を判定する特異度の高い検査であるため，検査結果が陽性の場合，瘻孔および外リンパ漏出が存在することを示している．一方 CTP が陰性の場合は，①外リンパ瘻以外の疾患，②瘻孔からの漏出があったが自然停止した，③漏出が間歇的もしくは微量漏出であった，などの可能性がある．このため，CTP が陰性だからといって外リンパ瘻を否定できないということは重要なポイントである．

また CTP 検査は，「中耳洗浄液」という新規の検体を使用するため，検体採取，処理に注意を要する．本発表では，外リンパ瘻の臨床所見の特徴，CTP 検査の意義，判定基準，また検体採取方法・処理方法について発表する．

MS1-2 モーニングセミナー 1

基礎的データから考える CTP 検査測定

松村　智裕
日本医科大学　共同研究施設

本講演では，基礎的観点からみた CTP 検査測定で留意すべき点について解説したい．内耳リンパ腔を満たす外リンパに特異的に存在するタンパク質として CTP（Cochlin-tomo-protein）が知られている．CTP は，内耳で多く発現する Cochlin（63kDa）の N 末端側のドメインが切断され，外リンパに分泌されると考えられる約 16kDa のタンパク質である．外リンパ瘻は，外因性（衝撃や穿孔など）または内因性に内耳が損傷を受け，内耳に含まれる外リンパが中耳側に漏出して難聴やめまいといった症状を呈する疾患である．中耳に漏出した CTP を検出することで外リンパ瘻を確定診断するための ELISA キットが体外診断医薬品として薬事承認されている．

我々は CTP の発見当時から基礎的な検討を継続している．先ず，ウエスタンブロットを用いた解析で中耳に漏出した CTP の検出について多施設検討を開始した．その後，大規模な全国検査を目指して 2011 年から ELISA 法による CTP 測定キットの開発に着手した．2013 年から 2015 年にかけて行った厚生労働省難聴班研究での研究成果により，2016 年に外リンパ瘻の診断基準が改定され，CTP が外リンパ瘻の診断マーカーとして診療の手引きに掲載された．

当時の CTP ELISA 測定は，ウサギ由来のポリクローナル抗 CTP 抗体を使用していたため，ELISA の将来的な安定供給に課題があった．そのため安定的に抗体供給が可能となるマウスモノクローナル抗体による ELISA キットへの切り替えを目指した開発に着手した．継続的なデータ蓄積の成果として 2022 年に保健収載された CTP 検査では，モノクローナル抗体を使った測定系となっている．

今回のセミナーでは，CTP 多施設共同研究で蓄積したデータをもとに，2016 年以前のポリクローナル ELISA キットでの測定値とモノクローナル抗体キットとの数値の相関性について解析したデータを紹介する．また外リンパ瘻否定症例での CTP 測定値，中耳洗浄液に混入する可能性のある体液の測定値など，通常の臨床検体では測定しない検体の基礎的検討データを紹介する．

MS1-3

モーニングセミナー 1

CTP を用いた爆傷による外リンパ瘻検出の試み

水足　邦雄
防衛医科大学校　耳鼻咽喉科学講座

不幸なことに近年のヨーロッパや中東などでの国際紛争，あるいは一般市民を巻き込んだ爆弾テロなどにより爆発に巻き込まれることによる爆傷受傷患者は増加している．爆傷で生じる最も頻度の高い障害は耳障害であることが知られており，爆傷性内耳障害への対応は国際的に喫緊の課題となっている．防衛医科大学校は防衛医学に特化した国内でも稀な研究施設を有しており，我々はその特性を活かしてこれまで爆傷による耳障害に関する一連の研究を行ってきた．

爆傷による内耳障害は，爆発によって生じる衝撃波が外耳道から鼓膜・耳小骨を介し内耳に到達する気導経路と，頭蓋骨を介し内耳へ直接伝達する骨導経路の両者により内耳へ強いエネルギーが到達することで発生する．そのうち中耳伝音系を介してエネルギーが入力された場合，当然アブミ骨底板や正円窓にも極めて強いエネルギーが伝達されていることが予想されるため，外リンパ瘻が生じている可能性も十分に考えられるが，これまで爆傷性耳障害における外リンパ瘻の存在を検討した研究は全く行われていないのが現状であった．そこで我々は，外リンパ特異蛋白である Cochlin-tomoprotein（CTP）を爆傷受傷後のマウス中耳で検出をすることで，爆傷受傷後に外リンパ瘻が生じているかどうか，また外リンパ瘻生じている場合に爆傷後の内耳障害の病態にどのような影響を与えるかを用いて検討している．

爆傷受傷モデルマウスは，衝撃波発生装置を用いて CBA/J マウスに衝撃波を曝露させて作成している．爆傷受傷後に内視鏡で鼓膜穿孔の有無及び穿孔面積を評価した後に，マイクロピペットを用いて鼓膜穿孔を介して PBS 30μL を中耳内に注入と吸引を 4 回繰り返し，その洗浄液をサンプルとして使用した．CTP の検出は，当初ヒトと同様に ELISA を試みたが，マウスでのサンプル量が極めて微量であるため測定限界以下となったため，ウエスタンブロット法によって CTP の検出を行っている．一次抗体には抗マウス Cochlin 抗体を用い，陽性コントロールとして蝸牛開窓により回収した外リンパ液，および蝸牛摘出しホモジナイズした溶液を用いた．陰性コントロールには外耳道洗浄液及び耳後部切開・中耳骨包開放のみを行った個体における中耳洗浄液を用いた．また CTP 濃度推定の検量線作成のため，日本医科大学生理学・分子生物学教室の松村智裕博士より提供して頂いたヒトリコンビナント CTP を用いた．

その結果爆傷受傷直後の中耳洗浄液に，陽性コントロールで認められた CTP（16kDa）に相当するバンドが出現する個体が認められた．即ち，爆傷受傷によって外リンパ瘻が生じる個体があることが確認できた．現在，外リンパ瘻が生じやすい個体条件，例えば爆傷受傷後の鼓膜穿孔の大きさについて検討を行っている．

本研究によって，爆傷が外リンパ瘻を生じさせることが明らかとなった．今後，外リンパ瘻に対する対応が爆傷受傷後の耳障害に対する重要な戦略になる可能性もあり，その病態解明と治療法の開発を行ってゆく．

MS2

モーニングセミナー 2

顔面神経麻痺のリハビリテーション
―病的共同運動と顔面拘縮に対するマネジメント―

東　　貴弘
徳島大学医学部　耳鼻咽喉科頭頸部外科

末梢性顔面神経麻痺は適切な初期治療を受けても，高度に神経が障害されると後遺症を発症する．代表的な後遺症は病的共同運動と顔面拘縮である．病的共同運動は，障害をうけた顔面神経が再生時に迷入し，もともと支配していた表情筋と異なる表情筋を過誤支配することでおこる不随意な表情運動である．口運動時に不随意に閉瞼してしまう病的共同運動が最も不快である．一方，顔面拘縮は安静時の顔面非対称で，病態は表情筋の過剰な収縮と考えられている．例えば，頬にある頬骨筋が過剰に収縮すると，頬が盛り上がり，鼻唇溝が深くなる安静時の非対称性がおこる．このような後遺症は一旦発症すれば治療が困難といわれてきた．本セミナーでは，末梢性顔面神経麻痺の後遺症の評価法とリハビリテーションについて解説する．

○病的共同運動の客観的評価法

病的共同運動の中で最も不快な口運動時の不随意な閉瞼の程度は，瞼裂比で客観的に評価することができる．瞼裂比とは口運動時の患側の瞼裂の上下幅と健側の瞼裂の上下幅の比を百分率で表したものである．

○病的共同運動の発症予測

我々は，病的共同運動の発症が Electroneurography（ENoG）値から予測できることを報告している．ENoG 値が 46.5% 以下の症例は病的共同運動が発症する可能性があるために，予防のためのリハビリテーションが適応となる．また，病的共同運動は ENoG 値に関わらず，顔面麻痺発症から 3 から 5 か月後に出現していることが明らかになった．このことから，顔面麻痺発症の 3 から 5 か月後から予防のためのリハビリテーションを開始している．

○病的共同運動の予防のためのミラ―バイオフィードバック療法

病的共同運動の発症予防は，ミラ―バイオフィードバック療法で行う．これは，鏡を見ながら表情筋の動きをコントロールする方法で，口運動時の不随意な閉瞼の病的共同運動を抑制することが目的である．実際に，病的共同運動が必発すると予測される症例にミラーバイオフィード療法を 10 か月間行ったところ，病的共同運動の発症が抑制されていた．

○発症した病的共同運動に対するボツリヌス毒素・ミラーバイオフィードバック併用療法

発症してしまった病的共同運動に対してはボツリヌス毒素を併用する．治療開始時に病的共同運動が起こっている患側の眼輪筋に投与し一時的に病的共同運動を抑制した後に，ミラ―バイオフィードバック療法を行う．高度な病的共同運動が発症した症例にこの併用療法を行うと，ボツリヌス毒素の効果が消失した治療開始後 10 か月の時点においても，病的共同運動の改善が維持されており併用療法が発症した病的共同運動に対して有効であることが明らかになった．

○顔面拘縮の客観的評価法

鼻唇溝が深くなる顔面拘縮の程度を客観的に評価するために，3 次元解析で鼻唇溝の深さを測定する方法を開発した．3D スキャナで顔をスキャンし，顔面の 3D モデルを作成する．基準面を用いてモデルの鼻唇溝の深さを測定し患側と健側の鼻唇溝の深さの差で顔面拘縮の程度を評価できることを報告した．

○顔面拘縮に対するボツリヌス毒素療法

ボツリヌス毒素を過剰に収縮した頬骨筋に投与すると深くなった鼻唇溝が改善する．実際に顔面拘縮を発症した症例を対象に，ボツリヌス毒素療法を行い，治療前後で鼻唇溝の深さを比較すると，投与後の鼻唇溝の深さの差が有意に改善していた．

○顔面拘縮に対するリハビリテーション

顔面拘縮に対するボツリヌス毒素療法は有効であるが，その効果は一時的で再発する．そこで，ボツリヌス毒素療法に頬骨筋の過剰収縮を抑制するためのリハビリテーションを併用し長期的な治療効果が得られるか現在検討中である．

○小児の顔面神経麻痺に対するリハビリテーション

小児の顔面神経麻痺は予後が良好といわれているが，後遺症を発症する症例も存在する．小児の顔面神経麻痺診療での問題点は，表情運動の評価が困難であること，リハビリテーションを行うことが容易ではないこと，ボツリヌス毒素の適応が無いことである．我々は，病的共同運動を発症した小児に対して集団でリハビリテーションを行っており，その有効性についても解説する．

参考文献

Nakamura K, et al. Otolaryngol. Head Neck Surg. 128: 539-543, 2003.
Azuma T, et al. Otolaryngol. Head Neck Surg. 146: 40-45, 2012.
Azuma T, et al. Auris Nasus Larynx 45: 728-731, 2018.
Azuma T, et al. J Med Invest 67: 87-89, 2020.
Azuma T, et al. Auris Nasus Larynx 49: 755-761, 2022.

ランチョンセミナー１～12
抄録

LS1 ランチョンセミナー 1

耳科領域の潜水医学

三保　仁
大倉山耳鼻咽喉科，メキシコ潜水医学研究所

ダイバーの耳科学的なトラブルには，中耳気圧外傷，外リンパ瘻，内耳型減圧症がある．これらの診断および治療については，潜水医学の特殊な知識が必要であり，一般的な医学的知識が当てはまらないことが多い．これらについて順次解説してゆく．

■中耳気圧外傷：中耳気圧外傷:中耳腔圧平衡障害（以下，耳ぬき不良）によって中耳腔が陰圧となり，鼓膜の充血，鼓室内出血，鼓膜穿孔などを引き起こす状態である．単純な圧外傷であるため，鼓膜穿孔例を除き外リンパ瘻を合併していなければ必ず自然治癒するので，抗菌薬投与，鼓膜切開，耳管通気処置は不要で，耳抜き不良によって内耳窓に圧負荷がかかった後なので医原性に外リンパ瘻を誘発しやすく，むしろカテーテル通気処置は禁忌である．

■外リンパ瘻：軽症例が多いながらも，ダイバーに外リンパ瘻は意外に多い．当院において，過去 15 年間に耳抜き不良を主訴に受診したダイバー約 7000 人の統計では，外リンパ瘻の発生率は 9.5% であった．ダイバーにおける外リンパ瘻発症機序は，次の 3 つの力関係によって発症する．1. 脳圧亢進：水中で耳ぬき不良が生じると，ダイバーは強いバルサルバ動作で息み動作を行いがちである．その結果脳圧が亢進し，前庭水管を通じてその圧力は内耳に伝わり，内耳圧上昇によって内耳窓は中耳腔側に突出する．2. 耳ぬき不良によって中耳腔陰圧が生じると，内耳窓は中耳腔側に引き込まれる．3. 中耳腔陰圧が生じると鼓膜は強く陥凹する．耳小骨連鎖の動きによって鐙骨底が卵円窓を圧迫し，内耳圧が高まり，正円窓が中耳腔側へ突出する．これらの 3 つの力は正円窓に集中し，ダイバーの外リンパ瘻は正円窓破裂が多く，高音障害型が多い．外リンパ漏出は従来診断方法が無かったが，日本で開発された CTP 検査が昨年 7 月に保険収載された．検査の流れや検体採取方法を動画で供覧する．

また，中耳気圧外傷および外リンパ瘻患者の耳管機能検査を施行したところ，いくつかのパターンが認められた．男性はバルサルバ法の息み方が一気に強く行うものが多く，耳管が鬱血して耳抜き不良を生じているものが多かった．また，女性では逆に息みが弱すぎて耳管解放圧に達せず，耳抜き不良を起こしていた．その他にも，耳管解放音を自覚すると，耳抜きが完了したと思って途中で息み動作を中止してしまうパターンなどが認められた．

■内耳型減圧症：かつては潜水病と呼ばれていた．深く，長く潜るほど，水圧によって体内組織に窒素が溶け込み，その溶解量が一定度合いを超えると，浮上によって周囲圧が減少することによって組織内で気泡化し，当該組織および窒素気泡による全身の塞栓症を発症する．内耳動脈は終末動脈であり，窒素気泡の影響を受けやすいとも言われているが，外リンパ自体が内耳内で気泡化するという説もあるが，詳細な機序は解明されていない．内耳型減圧症はめまい型が多い．

臨床現場では，外リンパ瘻と内耳型減圧症との鑑別が重要になる．減圧症は，可及的速やかに高気圧酸素治療を，できれば 1 週間以内に施行しないと後遺症を残しやすい．一方，外リンパ瘻では自然治癒が見込めない重症例では外科的治療になるが，外リンパ瘻患者を高気圧環境下に曝露することは禁忌であるため，早期の鑑別が重要である．

LS2-1 ランチョンセミナー 2

好酸球性中耳炎の治療戦略

吉田　尚弘
自治医科大学附属さいたま医療センター　耳鼻咽喉・頭頸部外科

好酸球性中耳炎は中耳貯留液，粘膜に好酸球浸潤をともなう慢性炎症を認める中耳炎で，1995 年の松谷らの症例報告に始まり，2011 年好酸球性中耳炎の診断基準が発表され広く用いられている．好酸球性中耳炎は，気管支喘息，好酸球性副鼻腔炎の発症後に生じてくることが多い．機能的，解剖学的解析により，耳管開放症患者は好酸球性中耳炎を発症しやすい傾向が報告されている．

好酸球性中耳炎は好酸球性副鼻腔炎と同様，Type2 炎症によるアレルギー炎症，好酸球 ETosis（Eosinophil ETosis; EETosis）が発症機序に関与していると考えられている．

好酸球性中耳炎は，鼓膜，中耳の所見から 1）滲出性中耳炎型　2）慢性穿孔性中耳炎･肉芽型　に大きく分類される．滲出性中耳炎型では，鼓膜所見は黄色を呈し，ニカワ状の中耳貯留液を認める．慢性穿孔性中耳炎･肉芽型では，自壊，鼓膜切開，鼓膜換気チューブ留置などが穿孔の原因となる．炎症が高度となると中耳粘膜肥厚が外耳道へ進展する．

粘膜肥厚が進行するにしたがって，伝音難聴から混合性難聴，感音難聴へと進行する．粘膜肥厚とともに，気導，骨導閾値共に上昇する傾向が見られるため，炎症，感染をコントロールして中耳粘膜の肥厚を進行させないことが重要となる．

治療は，粘稠なニカワ状の貯留液の除去と，効果の持続時間の長いトリアムシノロンアセトニド（ケナコルト®）を代表とする副腎皮質ステロイドの鼓室内投与を基本として，聴力悪化時には副腎皮質ステロイドの全身投与や抗菌薬による感染制御が必要である．治療抵抗性で聾に至る症例もあるため，高度な中耳の肉芽増生，骨導閾値の進行が見られるときには，副腎皮質ステロイドの鼓室内投与に加えて内服治療（0.5 ～ 1mg/kg 程度）がされる．

近年，抗 IgE 抗体（オマリズマブ），抗 IL-5 抗体（メポリズマブ），IL-5 受容体を標的とする抗体（ベンラリズマブ），IL-4 受容体に結合する組み換えヒト抗体（デュピルマブ）など多くの生物学的製剤が気管支喘息，蕁麻疹，好酸球性副鼻腔炎などアレルギー疾患治療に使用されている．現在，好酸球性中耳炎に対するそれら生物学的製剤の保険適用はない．好酸球性中耳炎を合併した気管支喘息や好酸球性副鼻腔炎の治療に用いられていた際の好酸球性中耳炎への効果をみると，IL-4 受容体抗体（デュピルマブ）の効果は高い傾向がある．耳鼻咽喉科で鼻茸を伴う慢性副鼻腔炎（既存治療で効果不十分な患者に限る）に対して処方できる薬剤であるが，好酸球性中耳炎の重症度に応じた治療法の選択枝となりうる可能性がある．一方で，粘膜肥厚が中等度以上で耳漏，肉芽のコントロールが難しい症例では気管支喘息の重症度や治療状況と相関しているため，炎症の遷延と感染による感音難聴の進行を防ぐためには，呼吸器内科医と連携して気管支喘息のコントロールも行うことが必要である．

好酸球性中耳炎に対する生物学的製剤の今後の可能性も含めて現在の治療戦略をお話ししたい．

LS2-2 ランチョンセミナー 2

生物学的製剤の鼻茸を有する難治性慢性副鼻腔炎・難治性中耳炎への影響

山田武千代
秋田大学医学部　耳鼻咽喉科・頭頸部外科

好酸球性鼻副鼻腔炎（eosinophilic CRS）（ECRS），CRSwNP，真菌アレルギー鼻副鼻腔炎（allergic fungal rhinosinusitis）（AFRS）は，European Position Paper on Rhinosinusitis and Nasal Polyps 2020 による国際分類では両側性の 2 型炎症を介した鼻腔および副鼻腔の炎症性疾患に属する．これらの疾患は症状の負担が大きく健康関連の生活の質が低い．再発を繰り返すことも多く，経済的負担も大きい．

2 型炎症を介した免疫応答と気道炎症の病態において重要な分子，IL-4，IL-5，IL-13，IgE などを標的とする生物学的製剤として抗 IL-4Rα 抗体，抗 IgE 抗体，抗 IL-5 抗体，抗 IL-5R 抗体について，鼻茸を伴う慢性鼻副鼻腔炎に対する効果を下図に示す．抗 IL-4Rα 抗体は，2 型サイトカインである IL-4 および IL-13 の共有受容体成分である IL-4Rα に結合する完全ヒトモノクローナル抗体で本剤は全身性ステロイド薬，手術等ではコントロールが不十分な鼻茸を伴う慢性副鼻腔炎患者に用いる．

難治性中耳炎の実臨床では，好酸球性中耳炎，ANCA 関連血管炎性中耳炎（OMAAV），IgG4 関連疾患などに遭遇する．好酸球性鼻副鼻腔炎，気管支喘息，アレルギー性鼻炎，多発血管炎性肉芽腫症（GPA），好酸球性多発血管炎性肉芽腫症（EGPA）などの病態に留意する必要がある．抗 IL-4Rα 抗体は全身性ステロイド薬，手術等ではコントロールが不十分な鼻茸を伴う慢性副鼻腔炎患者に用いる．標準治療に抵抗性の気管支喘息の場合には抗 IgE 抗体，抗 IL-5 抗体，抗 IL-5 受容体抗体，抗 IL-4Rα 抗体が投与される．難治性副鼻腔炎や気管支喘息に対して抗 IL-4Rα 抗体を投与された中耳炎合併症例として，抗 IL-5 抗体療法からの変更例，アレルギー性気管支肺アスペルギルス症合併例，残存聴力活用型人工内耳（EAS）埋め込み例，肉芽を伴った難治性中耳炎などを紹介する．保存的治療や外科的治療に抵抗性であり，難聴が進行すると骨導の低下を認める．EAS ガイドラインでは，禁忌・慎重な適応判断が必要なものは成人人工内耳適応基準および小児人工内耳適応基準の「禁忌」「慎重な適応診断」に準ずるとされ，中耳炎などの感染症の活動期，急速に進行する難聴などが禁忌とされるが，好酸球性中耳炎などの活動性が生物学的製剤で制御されることを期待している．抗 IL-4Rα 抗体の鼻茸を有する難治性慢性鼻副鼻腔・難治性中耳炎に対する全身，及び，局所の 2 型炎症，好酸球エトーシスに対する効果も紹介する．

鼻茸を伴う慢性鼻副鼻腔炎に対する生物学的製剤の効果
（J Allergy Clin Immunol. 2022; 149:1286–1295より改編）

	鼻茸サイズスコア	全身ステロイド使用	症状VASスコア	嗅覚識別UPSIT	QOLスコアSNOT-22
（標準）	（5.94）	（31.96 %）	（6.84 cm）	（14.04）	（50.1）
デュピルマブ® 抗IL-4Rα抗体	−2.04 [−2.73〜−1.35]	−21.73 [−24.61〜−18.22]	−3.25 [−4.31〜−2.18]	10.96 [9.75〜12.17]	−19.91 [−22.50〜−17.32]
オマリズマブ® 抗IgE抗体	−1.09 [−1.70〜−0.49]	−12.46 [−23.65〜−12.78]	−2.09 [−3.15〜−1.03]	3.75 [2.14〜5.35]	−16.09 [−19.88〜−12.30]
メポリズマブ® 抗IL−5抗体	−1.06 [−1.79〜−0.34]	−10.23 [−15.98〜−2.88]	−1.82 [−3.13〜−0.50]	6.13 [4.07〜8.19]	−12.89 [−16.58〜−9.19]
ベンラリズマブ® 抗IL−5R抗体	−1.64 [−1.39〜0.12]	−9.91 [−16.30〜−0.96]	−1.15 [−2.47〜0.17]	2.95 [1.02〜4.88]	−7.68 [−12.09〜−3.27]

好酸球性鼻副鼻腔炎患者の耳茸組織局所エトーシス

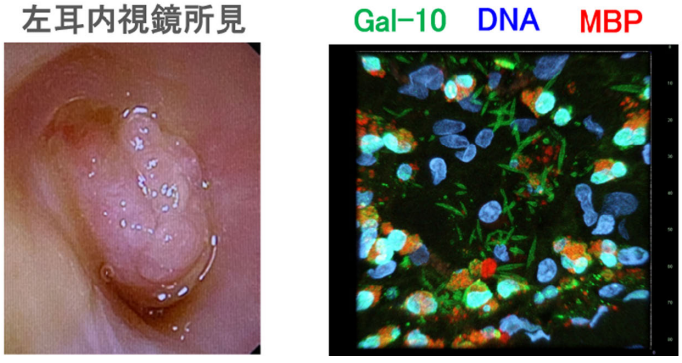

LS3-1 ランチョンセミナー 3

新しい EAS 適応基準とその背景

吉田　忠雄
名古屋大学大学院医学系研究科　耳鼻咽喉科

従来の残存聴力活用型人工内耳（EAS: Electric Acoustic Stimulation）の適応は 2014 年に示され，すでに 9 年が経過している．その間，2017 年に成人人工内耳適応基準改定，2022 年に小児人工内耳適応基準の改定が行われた．耳科学会・人工聴覚器 WG では EAS の適応基準改定に向けて活動を行っており，今回新しい適応基準の紹介と改定の背景についての情報を共有したい．

2017 年の成人人工内耳適応基準の改定によって，人工内耳適応聴力レベルは平均 70dB 以上（適切な補聴器装用を行った上で，装用下の最高語音明瞭度が 50% 以下）とされた．一方で，現在の EAS 適応基準では 125 ～ 500Hz で 65dB 以下，2kHz で 80dB 以上，4 ～ 8kHz で 85dB 以上とされており，通常の人工内耳適応基準となる 500 ～ 2kHz の平均聴力が 70dB 以上である症例も多く含まれる．実際に EAS の市販後調査の対象となった 54 例のうち 49 例（90.7%）で聴力レベルでは 2017 年の新しい人工内耳適応基準に合致していたと報告されている [1]．さらに 2015 年以降，EAS のオージオプロセッサである SONNET EAS では音響刺激機能の強化により低音部の術後平均聴力が 80dBHL まで対応可能となっており，新たな適応基準においては低音域の聴力レベルの拡大が期待される．その結果として，EAS と通常の人工内耳の適応範囲には多くの重なりが生じることになり，補聴器から EAS，人工内耳への「シームレス」な移行が可能になると考えられる．EAS の対象となる高音障害型難聴患者では，進行性の難聴を示すことが多く手術後は低音部の音響刺激が有効であっても将来的には低音部まで人工内耳の電気刺激が必要となる場合も多い．従来の EAS 承認時にはフレキシブルな電極として 24mm の選択しかなかったが，その後様々な蝸牛長に対応する電極として 20mm，26mm，28mm，31.5mm の電極が開発された．現在我々の施設では，通常の人工内耳症例には 28mm を使用している．従来 EAS で使用してきた 24mm 以外の電極についても 2023 年 8 月に薬事承認，10 月からは EAS の保険償還の対象となり，世界に先駆けて個々の症例に応じた電極の選択が可能となった．31.5mm までのより長い電極でも十分に有効な聴力温存が可能であることはすでに報告されており [2,3]，将来難聴の進行により低音部の有効な聴力が温存できないと予測される症例では長い電極を挿入するなど，人工内耳の「シームレス」化を実現する環境が整いつつある．

1. 宇佐美真一，人工内耳：適応基準改定と最適なデバイス選択（総説）125:12-17, 2022.
2. Moteki H, Nishio S, Miyagawa M, et al. (2018). Feasibility of hearing preservation for residual hearing with longer cochlear implant electrodes. Acta Oto-Laryngologica, 138(12), 1080–1085.
3. Yoshimura H, Moteki H, Nishio S, et al. (2020). Electric-acoustic stimulation with longer electrodes for potential deterioration in low-frequency hearing. Acta Oto-Laryngologica, 140(8), 632–638.

LS3-2 ランチョンセミナー 3

EAS と通常 CI との使い分けは必要か？

吉村　豪兼
信州大学医学部　耳鼻咽喉科頭頸部外科

2014 年に残存聴力活用型人工内耳（EAS）が本邦で保険収載され，以降「高音障害型／急墜型難聴」に対しては EAS,「高度～重度難聴」に対しては通常人工内耳（CI）という使い分けがなされてきた．EAS 例に対しては FLEX24 という低音部の残存聴力を有する部位まで電極が到達しない 24mm の比較的短い電極のみが世界的に使用されてきた．しかしながら，高音障害型難聴症例に認められる低音域の聴力は，長期的にみると自然経過により難聴が進行し残存聴力が悪化する例が大部分である（Moteki et al. 2017, Yoshimura et al. 2020a）．残存聴力が失われた場合には通常 CI としてマッピングを行う必要がある．

通常の CI では刺激のターゲットである「らせん神経節」が存在する領域，すなわち基底部より 1.75 ～ 2 回転（630 ～ 720°）をカバーすることによって音質（特に音の高さ），ならびに聴取能が向上することが知られており，蝸牛全体刺激（complete cochlear coverage）が重要であることが広く知られている．したがって, EAS 手術時には必ずしもカバーする必要のなかった低音域も，難聴の自然経過により残存聴力が失われた場合には音響刺激（AS）の活用が困難となるにもかかわらず，短い電極であるために蝸牛全体刺激が実現できない，というジレンマが存在した．

我々は 2011 年に FLEXsoft（31.5mm）を挿入しても低音域の残存聴力が保存されることを示し（Usami et al., 2011），さらに手術前後の聴力を解析し，電極の長さと聴力保存率には相関関係が認められないことを明らかにした（Yoshimura et al. 2020b）．これらの医学的エビデンスをもとに，臨床研究として EAS 症例に対して FLEX28 を挿入し全例で残存聴力が保存され，結果として AS の活用が可能であることを報告した（Yoshimura et al. 2020a）．また，FLEX 24，FLEX 28，および FLEXsoft のいずれの電極を挿入しても，聴力保存率に有意差がないことが海外のシステマティックレビューでも報告され, 我々の先行研究を支持する結果が得られた（Van de Heyning et al., 2022）．すなわち，以前は電極挿入により蝸牛損傷が起きるのを避けるため，聴力が残存している周波数領域より深くには電極を挿入しない方が良いという考えに基づき EAS 例に対して短い電極（FLEX24）のみが適応となっていたが，残存聴力を有する周波数領域まで長い電極を挿入しても聴力保存が可能であることが示された．従って，残存聴力の保存という観点で電極を選択するのではなく，難聴の自然経過（将来的な聴力像）を想定した上で電極選択を行うことが可能になった．当施設では EAS 症例に対する FLEX28 を用いた人工内耳植込術を 14 例 15 耳（世界最大症例数）で実施し，良好な聴力温存成績であることを確認している．これまでの当施設の術後成績および海外での成績が評価され，2023 年 8 月，EAS の際に用いる電極としてすべての FLEX 電極が薬事承認され，世界に先駆けて EAS ／通常 CI の全症例において長い電極のメリットが活かせることとなった．

EAS 症例に長い電極を使用するメリットとしては，将来的な難聴の進行に備えることを可能にするだけでなく，マッピングに様々な選択肢を提案できる点にもある．短い電極の場合，蝸牛全体をカバーできないためクロスオーバー周波数により電気刺激を行う音域を設定するが, 難聴が進行した場合には, 残存聴力の程度に応じてその都度電気刺激（ES）のマッピングを調整する必要があった. そのため, 各電極の割り当て周波数が変化してしまい違和感を覚えるというケースが認められた．しかし，長い電極では ES を通常 CI と同様に調整できるために，難聴が進行した場合でも周波数割付は変更せずに電流量の調整のみを行えば良く，短い電極のように各電極の担当周波数を都度変更することによる違和感を最小限に留めることが可能となる．また ES を通常 CI と同様に設定できることにより，AS をオフにしても聴取能が著明に低下することがないため，帽子をかぶるなどの特定の環境下では AS をオフにしたプログラムを選択することでより快適に人工内耳を活用することが可能となる．

本邦は世界に先駆け残存聴力の有無に関わらず，すべての FLEX 電極を選択できるようになったが，最初は EAS 例に対して長い電極を挿入することに逡巡する施設も少なくないと思われる．本セミナーでは実際の症例をもとに，長い電極を挿入しても Hearing preservation が実現でき，様々なマップが提供できるという臨床での一連の流れを呈示したい．

LS4　ランチョンセミナー 4

これからの鼓膜再生療法 ―鼓膜再生療法の応用―
司会の言葉

金丸　眞一
公益財団法人田附興風会医学研究所北野病院　耳鼻咽喉科・頭頸部外科
難聴・鼓膜再生センター

鼓膜再生療法は組織工学の概念に基づいて開発された新しい低侵襲な鼓膜穿孔閉鎖治療である．耳後部切開や組織採取を必要とせず，短時間の手術で生理的に正常に近い形態の鼓膜を「再生」させることができるため，聴力改善も良好である．2019 年 11 月 19 日に鼓膜再生療法が健康保険の適用治療となり，同年 12 月 9 日に世界初の鼓膜再生治療薬（リティンパ® 耳科用 250μg セット：ノーベルファーマ株式会社，東京，日本）図 1 の販売が始まり，それ以後，当院では積極的にリティンパ® を用いた鼓膜再生療法を行っている．

鼓膜再生療法は，原則として単純鼓膜穿孔を対象としており，感染・炎症のある症例や真珠腫のある症例などには投与しないよう注意がなされている．一方，鼓膜穿孔を有する患者の大半は，慢性中耳炎による鼓膜穿孔で何らかの慢性炎症を伴っており，耳内の再生環境としてはよくない症例が多い．しかし，このような症例でも事前の消炎処置や，手術手技の工夫によって鼓膜再生を成功に導くことができる場合もしばしばある．すなわち，本来は不適切な症例に対し，どのような手法で鼓膜再生療法を適切な症例にして行くかが今後の検討課題となる．

本セミナーでは 2 人の演者にそれぞれの施設で鼓膜再生療法をどのように応用しているかについてお話いただく予定です．

図　世界初の鼓膜穿孔治療剤リティンパ® 耳科用 250μg セット

LS4-1

ランチョンセミナー 4

鼓膜再生療法の適応判定に迷う症例の対処法

金井　理絵
公益財団法人田附興風会医学研究所北野病院　耳鼻咽喉科・頭頸部外科

鼓膜再生療法は再生環境が良好で手術手技を完遂できることが重要な適応条件の一つである．これは，外耳道，鼓膜，鼓室内の状態が良好で CT にて軟部組織陰影をともなわない，かつ，穿孔縁を楽に直視できる，十分な視野・ワーキングスペースをとれるということを意味する．

しかし，鼓膜再生療法を希望する症例の中には，耳漏など活動性の感染・炎症をみとめたり，CT にて鼓室内に軟部組織陰影，硬化性病変をともなっているなど，適応条件からはずれる症例も少なくない．

また，鼓膜穿孔症例には事前にパッチテストを施行し，穿孔閉鎖後の聴力改善の予測を行っているが，気導聴力や気骨導差の改善が乏しい症例も存在する．このような場合，耳小骨固着，離断，鼓室内炎症性病変の貯留など，鼓室内に何らかの問題が潜んでいる可能性が考えられる．しかし，術前の精査にて原因が確定しないこともある．このような症例については鼓膜再生療法の適応かどうか迷うところではあるが，パッチテストの結果と穿孔閉鎖後に補聴器が必要になる可能性を説明した上で，鼓膜再生療法を希望されれば施行している．また，パッチテストで改善が乏しい症例において，鼓膜再生療法中に伝音再建が必要な所見を認めた場合はできる限り鼓膜再生療法と同時に伝音再建も施行する方針としている．

今回は感染や鼓室内病変を伴う症例，術前パッチテストが不良で，術中に耳小骨連鎖離がみつかり同時に伝音再建を行った症例を中心に報告する．

―感染・炎症をともなう場合―

当院で鼓膜再生療法を施行した患者の約 70% は慢性中耳炎による鼓膜穿孔症例であった．慢性中耳炎症例の中には感染を反復する症例もある．このような症例では，すぐに鼓膜再生療法を施行せず，耳内洗浄，点耳薬，抗菌薬内服などの消炎処置を先に行う．そして活動性の感染・炎症が改善してから鼓膜再生療法を施行する方針としている．

また，過去に感染・炎症があった症例は，良好な再生環境を維持するために，手術中に経鼓膜的に鼓室内の洗浄や清掃を念入りに行うようにしている．このような手技は顕微鏡下でも可能であるが，より詳細に鼓室内を観察し，死角になる部分の清掃を行うには内視鏡が有用である．

―伝音再建を要する症例―

穿孔縁の新鮮創化を行うと，鼓膜の欠損は大きくなるが，その分，より鼓室内を詳細に観察できるようになる場合もある．パッチテストで改善が乏しかった症例において，新鮮創化後に鼓室内を観察した際に，耳小骨連鎖離断などの難聴の要因がみつかる場合がある．このような症例ではできる限り鼓膜再生と同時に伝音再建も行う方針としている．これまでに耳珠軟骨を用いた伝音再建Ⅲｉと鼓膜再生療法を同時に施行した症例を経験した．伝音再建後に片手操作で自家組織を用いて鼓膜を再建するのは非常に高度な技術を要する．しかし，鼓膜再生療法では，トラフェルミン含浸スポンジを留置し，フィブリン糊を滴下するという簡便な操作でよいので術者の負担は軽減される．また，生理的な形態に近い鼓膜が再生されうるので，それ自体も聴力改善に寄与する可能性がある．ただし，ⅢｃやⅣ型のようにコルメラがⅢｉほど安定しにくい症例においては今度，さらに症例を重ねて検討する必要がある．

これまで，感染・炎症によって鼓膜再生療法の適応外であると思われていた症例や，パッチテストによる改善が乏しく鼓膜再生療法のみでは聴力改善が難しいと考えられていた症例においても，鼓膜再生療法の基本手技をさらに発展させることにより，良好な結果がえられる可能性があると考えられる．

LS4-2 ランチョンセミナー 4

これからの鼓膜再生療法　―鼓膜再生療法の応用―

白馬　伸洋
帝京大学附属溝口病院耳鼻咽喉科

穿孔性中耳炎は耳鼻咽喉科の日常外来診療において頻繁に経験される重要な病態である．穿孔性中耳炎には自然閉鎖せず，閉鎖が遷延する症例もある．このような場合に鼓膜穿孔を閉鎖する方法として，①外耳道皮膚を剥離挙上した後，二層に剥離した鼓膜の間に筋膜などを挿入して穿孔部の閉鎖を行う鼓膜形成術，②穿孔縁を新鮮化した後に筋膜などを鼓膜下に挿入する underlay 法，③新鮮化した穿孔縁の上に紙テープなどを貼り付け，上皮再生を促すパッチ法，などがあるが，穿孔性中耳炎の新しい治療法として，4% キシロカインに浸した綿花を用いた穿孔部周囲の局所浸潤麻酔後，顕微鏡下に穿孔縁の新鮮創化を全周性に施行し，穿孔部より線維芽細胞や血管内皮細胞に作用し，血管新生や肉芽増殖，再上皮化を促す線維芽細胞増殖因子の basic fibroblast growth factor; bFGF 製剤を含浸させたゼラチンスポンジを，穿孔部位を十分覆うように留置した後，フィブリン糊を滴下することで一定期間良好な再生環境で被覆する鼓膜再生療法は，2019 年 11 月に健康保険適用となった．細胞増殖因子の局所添加により，通常のパッチ法では閉鎖困難であった慢性鼓膜穿孔症例においても，閉鎖までの期間を短縮させることで患者への負担を軽減することが可能となり，現在，全国の約 700 施設で行われ，概ね 80% 以上の良好な閉鎖成績をあげている．

耳後部切開法による鼓室形成術は耳小骨連鎖再建後に，筋膜を用いて鼓膜を形成するが，筋膜が上皮化されて新たな鼓膜として安定するまでには一定の期間が要される．外耳道後壁保存型乳突開放術（Canal Wall Up Mastoidectomy: CWUM）や経外耳道型鼓室形成術（Transcanal Tympanoplasty: TC）鼓室形成術では，剥離された外耳道皮膚を元に戻した上で，耳科手術用のスポンゼルの留置を行い，外耳道皮膚や挿入した筋膜にズレが生じないようにしている．

一方，外耳道後壁削除・乳突開放術（Canal Wall Down Mastoidectomy: CWDM）を行った場合，外耳道は大きく開放されるため，耳科手術用のスポンゼルでは複数本用いても外耳道を圧迫することは難しいことから，抗生剤入り軟膏を塗布したガーゼタンポン数本を挿入することで耳内の圧迫を行うが，CWDM 後のコルメラ転倒などに対する聴力改善のための再手術症例では，筋膜を用いて再形成する範囲が小さく，外耳道皮膚の圧迫も必要でないため，フィブリン糊を滴下して形成した鼓膜を固定するのみにしている．しかし，本来，筋膜が上皮化されて新たな鼓膜となるためには，形成された鼓膜に周囲組織から分泌された内因性の栄養因子が到達する必要があるので，形成鼓膜上にフィブリン糊の滴下を行えば形成鼓膜を被覆したフィブリン糊によって，内因性栄養因子の到達が阻害されることになる．この時，もし，形成された鼓膜を被覆するフィブリン糊と形成鼓膜の間に，外因性の栄養因子が存在すれば，新たな組織再生が阻害されることなく，形成鼓膜の再生が可能になると考えられる．

我々の施設では，新鮮例の中耳炎や真珠腫に対する鼓室形成術では，約 95% が CWUM あるいは TC で行っているが，他院で行われた CWDM の再手術症例では，形成鼓膜に外因性の栄養因子として bFGF 製剤を含浸させたゼラチンスポンジを留置した上に，フィブリン糊を滴下することで一定期間良好な再生環境を生み出し，形成鼓膜の再生と安定を図っている．今回，症例を提示するとともにその効果について検証する．

今後，耳後切開法ばかりでなく，耳内法で行う経外耳道的内視鏡下耳科手術（Trans-canal Endoscopic Ear Surgery: TEES）でも，over-underlay 法を含めた筋膜を用いた鼓膜形成術，湯浅法を含めた簡易法，軟骨を用いた endoscopic inlay butterfly cartilage tympanoplasty: EIBCT において，鼓膜再生療法の応用が提唱される．

LS5-1 ランチョンセミナー 5

内視鏡と鋼製小物の選び方

堀　　龍介
産業医科大学医学部　耳鼻咽喉科・頭頸部外科

耳科手術においては従来顕微鏡下で行われてきたが，2010 年ごろより内視鏡システムの性能が著しく向上し，光学視管の細径化，カメラヘッドの高性能化・小型化，液晶モニターの高性能化などにより，その画質が肉眼に匹敵するようになってきた．これに伴い耳科手術でも内視鏡の導入は進み，日本を含めた世界中で内視鏡下耳科手術（Endoscopic Ear Surgery: EES）が普及するようになった．2022 年 4 月には経外耳道的内視鏡下鼓室形成術（上鼓室開放を伴わないもの；40630 点，上鼓室・乳突洞解放を伴うもの 52990 点）が保険収載され，今後ますます耳科手術において EES が普及していくと期待される．

しかし，実際に耳科手術において内視鏡を導入するにあたり，これまで顕微鏡下耳科手術を施行してきた熟練耳科医が，どのような内視鏡，鋼製小物を選択するべきであるか，もしくはこれから耳科手術のトレーニングをしていく若手耳科医にとって，同じくどのような内視鏡，鋼製小物を選択するべきであるかは，難しい問題である．実際演者が EES を始めたころは，日本でも EES が取り組みだされた頃であったこともあり十分な情報と便利な鋼製小物が販売されていなかったこと，演者の EES についての理解が今ほどは十分ではなかったこともあり，試行錯誤の連続であった．鋼製小物については，通常はこれまで顕微鏡下耳科手術にて使用していた鉗子類をそのまま流用するわけであるが，これだけで EES をするには不十分である場合もある．この理由は顕微鏡下手術と内視鏡下手術の違いである．当たり前であるが EES では片手操作となること，経外耳道操作となるため内視鏡と機器が干渉しやすいこと，そして経外耳道から上鼓室など深部でかつ側方を操作する必要があることである．この内視鏡下手術の特性を十分に理解することによって，内視鏡と鋼製小物の選び方が理解できるようになる．

EES における硬性内視鏡については経外耳道ということもあり，鼻副鼻腔手術で使用する 4.0mm の内視鏡ではさすがに太くて EES には向かない．通常 2.7mm の内視鏡を用いるわけであるが，こちらは最近では各社にラインナップがある．特にカールストルツ社は EES 黎明期から製品を提供してきた実績があり，3.0mm の内視鏡もある．また他業者では 3.1mm の内視鏡もラインナップしており，実際のところ 3.0mm でも 3.1mm でも経外耳道操作には支障がないと演者は感じている．内視鏡の長さは，長すぎず短すぎずである．つまり長すぎると鋼製小物やドリルを持つ右手が耳内の対象構造物から離れるため操作しにくくなる. 短いと今度は内視鏡やカメラヘッドを持つ左手と右手が干渉するため，やはり操作しにくくなる．結果として約 16 ～ 18cm の長さの内視鏡を使用している施設が多いが，演者は最近 KARL STORZ 社の 13cm の内視鏡を使用しており，これでも十分に手術可能である．内視鏡の先端の角度については，0°/30°/70° があるが，70° は実際のところほぼ観察用であり，やはり頻用するのは 0° である．カメラヘッド～本体～モニターの性能については，高額ではあるが 4K 性能が望ましいものの，Full HD でも手術は可能ある．しかし，SD 画質であれば画像は荒く，例えばアブミ骨周囲など繊細な操作が要求される場面では不利になるのでやめておいた方が無難である．

鋼製小物やドリルについては，両手が使えない，特に吸引管と鋼製小物を同時に扱えないことから，例えば鼓膜穿孔縁新鮮化操作など含め切る操作，及び吸引操作ではどのような角度や方向でも操作できるように，先端を自由に可変できるディスポーザブル製品を用いるのがよいと思われる．演者が好んで使用しているのは，メスとしては MVR ナイフ 23 ゲージ直プラスチックハンドル，吸引としては名優サクションセット（2712，30 個 / 箱）である．また，Tympanomeatal flap を挙上するための外耳道内皮膚切開にては針状電気メスを用いて切開するようにしている（コロラドマイクロダイセクションニードル 3mm45° 全長 86mm）．経外耳道から上鼓室など深部でかつ側方を操作する骨については，先が曲がったもしくは湾曲した鋼製小物やドリルが有用である．例えば内視鏡下耳科手術用剥離子ダブルベンド山形大式（左右）やノミ山形大式外反などである．

これら内視鏡，鋼製小物を用いた手術手技について動画を供覧し解説をする．

LS5-2

ランチョンセミナー 5

EES の基礎知識
内視鏡の選択と鋼製小物の選び方

内田　真哉
京都第二赤十字病院　耳鼻咽喉科

内視鏡下耳科手術（EES）の導入や設備の拡大に際して，内視鏡システムおよび鋼製小物の選択は重要である．まず，EES を快適に行うためには視野の確保は基本であり，各施設に適した内視鏡を吟味することがより質の高い手術を目指す場合には重要となる．さらに効率的に手術を進めるためには，内視鏡特有の操作に適した鋼製小物を選択することが重要となる．本講演では各社内視鏡の特徴と選び方，内視鏡の使用に際し，きれいな術野を見せるための基本的技術，TEES の手術手技からみた鋼製小物の選び方について解説する．

今回は，国内で汎用されている内視鏡メーカー 3 社を中心に最新機種を紹介するが，術者の手術スタイルや好みに調和したシステムの選択について考えてみたい．カールストルツ社の内視鏡は直径 2.7mm，有効長 18cm と，非常に細くスマートなスコープを持っており，最大の特徴は有効長が長いことによる安定した視野と，器具とカメラヘッドの干渉を容易に避けることができるところにある．これに対し，ストライカーの内視鏡は直径 3.1mm，有効長は 16cm，少し太いが短いため取り回しが良く，被写体深度の深さと画質の面で優れているのが特徴である．オリンパスの内視鏡，エリート 3 は直径 2.7mm，有効長は 16cm で，画質も良好であり，オートフォーカス機能を備えている．それぞれ，最新式の 4K 画像のシステムであるため，解像度において不満はなく，術者の好みで選択することができる．そして講演では，内視鏡本来の高画質を発揮するための基礎的なテクニックを含めて解説する．

鋼製小物は顕微鏡手術から流用できるものが多いが，内視鏡手術とは術式の概念，手技が別物であり，いくつかの鋼製小物を追加する必要がある．EES 専用として開発されてきた鋼製小物も増えており，顕微鏡手術セットから取捨選択をへて，新たな EES 手術セットとして組みなおすのが望ましい．

EES での手技を 5 つの操作に整理し，それぞれの操作で必要な鋼製小物を提示する．①吸引操作：ワンハンド手術が基本となる EES の手技では，吸引と剥離が同時に可能な各種サクションエレベーターは理にかなった器具である．各種あるなかで，インナーサクション，弱弯サクションの左右セットは強くお勧めする．乳突洞底部の操作を想定する場合は，強弯のサクションエレベ―ターを追加する必要がある．②骨操作：骨操作のためのキュレットは製品ごとに角度や強度が違うため，術者の好みで使いやすいものをえらぶ必要がある．個人的には腰が強く，柄が扁平なものがよい．そのほか，③移動・牽引操作，④縦方向の剥離，⑤横方向の剥離などの操作について解説する．講演では演者が EES 導入後新たに追加した鋼製小物を中心に，有用と感じる小物類を使用場面とともに紹介する．

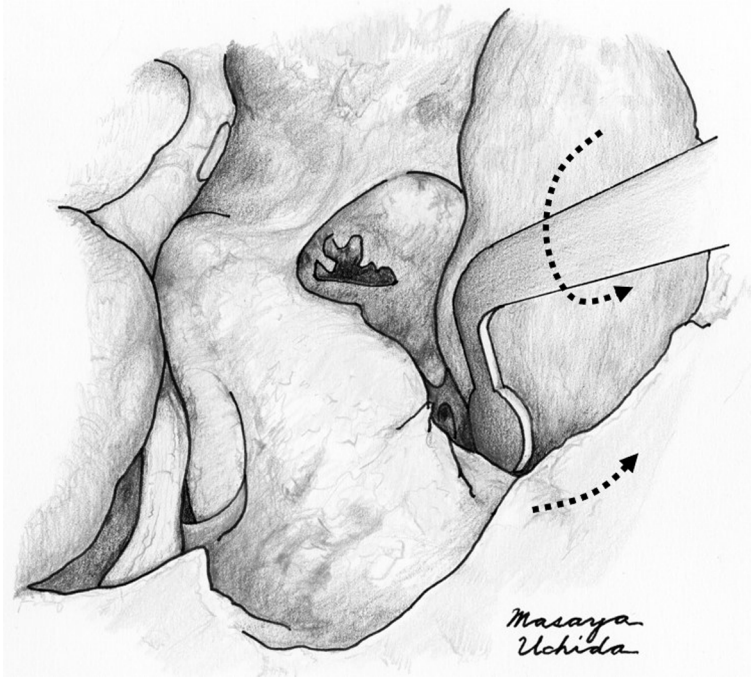

LS6 ランチョンセミナー 6

外耳道 common disease の温故知新

福島　邦博
医療法人さくら会　早島クリニック耳鼻咽喉科皮膚科

耳科学において外耳道は文字通りの入り口であり，あまりにありふれた病態と認識されてしばしば軽視されがちである．世界的なコロナ禍の現状は，しかし，こうしたありふれた病態にも新しい問題点を惹起している．近年の英語圏におけるガイドラインの動向を示しながら，外耳道疾患を新しい視点から考えてみたい．

①耳垢栓塞（cerumen impaction）のガイドラインについて：補聴器装用者と高齢者施設・障害児施設などの入居者では特に栓塞のリスクが高いため，特別な管理が必要であることが提唱されている．また市中に存在する一側性難聴ではかなりの割合で耳垢栓塞が問題になる事は米国等の統計では広く指摘されている．特にコロナ禍では高齢者施設の入居者で受診や外出に関するかなり強固な制限がかかっており，その中で耳垢栓塞が長期にわたって放置されている危険性は十分に想定しうる．加齢性難聴のスクリーニングと補聴対策に併せて，外耳道スクリーニングによる耳垢栓塞治療も議論の俎上に挙げられるべき問題である．

②外耳炎と接触性皮膚炎：急性びまん性外耳炎（AOE）治療に対するエビデンスも集積されており，特に non-intact tympanic membrane AOE における点耳抗菌薬治療について紹介する．一方で，外耳炎治療に並行して生じる接触性皮膚炎に関して，特にコロナ禍における手指消毒と塩化ベンザルコニウム接触性皮膚炎（外耳炎）の問題について考察し，その隠れた問題について考察する．また，近年のキノロン耐性 MRSA と外耳炎治療に関する問題についても文献的に考察する．

③全身性皮膚疾患と外耳道炎：アトピー性皮膚炎や脂漏性皮膚炎など，全身性の皮膚疾患の一部症状として外耳炎の病態をとる例は多い．アトピー性皮膚炎治療では JAK 阻害薬や PDE4 阻害薬などの新しい薬剤を用いた治療戦略が出現している．外耳道によく見られる湿疹・皮膚炎の疾患群における皮膚科学的な病態を概説し，こうした皮膚科的な治療法についても紹介する．

LS7-1

ランチョンセミナー 7

From Indications to Innovations: The Expanding Horizon of Cochlear Implantation

Akira Ishiyama, M.D.
Professor, Division of Head and Neck Surgery,
David Geffen School of Medicine at UCLA,
Los Angeles, California

There is a growing focus on short term audiometric outcomes rather than the long-term hearing outcomes enabled by cochlear implants and effective electrical stimulation. When considering a patient's outcome with cochlear implant, it is important to define performance as measured over the "lifetime of the patient", rather than concentrating on the short-term benefit of hearing preservation in the low frequencies.

With numbers of cochlear implant recipients increasing worldwide, an understanding of how to minimize intracochlear changes following cochlear implantation is important. Therefore, it is important to consider factors that can maintain the long-term cochlear health by minimizing the intracochlear injury from surgery and secondary changes due to host response.

To achieve this goal of placing a cochlear implant electrode minimizing primary and secondary cochlear injury, it is important to understand the anatomy of scala tympani including height and cross-sectional area measurements using three dimensional reconstructions of histologic sections of human temporal bone specimens and to correlate such measurements with cochlear implant electrode dimensions. Detailed morphometric findings obtained from normally formed cochlea and incomplete partition type 2 anomaly will be presented. These measurements have important implications in understanding locations of intracochlear trauma during insertion as well as future electrode design.

To receive maximal benefit from cochlear implantation, there is growing evidence to support earlier intervention by identifying patients who meet the audiologic criteria for surgery using new screening methods. This new audiologic screening method which reliably identifies potential cochlear implant candidate will be presented. Furthermore, immunohistochemical evidence to support earlier surgical intervention will be presented using human temporal bone specimens obtained from patients who received cochlear implantation.

LS7-2 ランチョンセミナー 7

人工内耳と補聴器の積極的活用と電極選択

山崎　博司
京都大学大学院医学研究科　耳鼻咽喉科・頭頸部外科学
神戸市立医療センター中央市民病院　臨床研究推進センター・難聴研究部

2017 年に我が国の成人人工内耳適応基準が改正され，（1）平均聴力レベルが 90dB 以上の感音難聴者に加えて，（2）平均聴力レベルが 70dB 以上 90dB 未満で，適切な補聴器を装用した状態での最高語音明瞭度が 50% 以下の高度感音難聴患者も人工内耳の対象となった．適応基準の（1）に該当する聴力を喪失した重度の難聴者は，これまでから人工内耳の良い適応と考えられてきた．この改正では，（2）の限定的ではあるが，一定の補聴器の効果を認める難聴者にも人工内耳の適応範囲が拡大された点が重要であり，片耳の補聴器装用を継続しながら反対側に人工内耳を装用するバイモダル（bimodal）を選択する難聴者の増加が予想される．

このバイモダルの治療方針には，いくつかの利点がある．まず，片耳の補聴器装用を継続することで最低限のきこえが担保されるため，全くきこえない期間を生じることなく人工内耳の装用を開始することができる．一般的には人工内耳を用いた聴き取りが安定するまでに術後数ヶ月以上の聴覚リハビリテーションが必要であるが，良聴耳に補聴器を装用し続けることによって，人工内耳手術直後も術前と遜色ない聴き取りを保てるため，生活の質が保ちやすい．また，バイモダルの治療方針は，補聴器から人工内耳を介した聴取へのスムーズな移行にも有利であると考えられる．補聴器と人工内耳では音質が異なるため，特に高齢者は人工内耳を介した音に順応するまでにある程度の期間を要する．典型的なバイモダル症例では，人工内耳の装用を開始した直後は「人工内耳があった方が補聴器からの音が大きくはっきりきこえる」と，人工内耳を併用することで補聴器の聴き取りが改善することを自覚する．その後，徐々に人工内耳の装用効果が改善し，最終的に「ことばは人工内耳で聞き取っているが，補聴器も装用すると音に厚みが出て，声色が分かりやすい」と，人工内耳が主体で補聴器を補助的に用いる聴取へと自然な形で移行することができる．おそらく，バイモダルによる両耳聴加算効果に加えて，左右の耳から入力される異なる質の音声情報を脳内で統合することにより，人工内耳，補聴器それぞれ単独では得られない聴き取りが実現できると考えられる．

良聴耳の補聴器装用を継続し，非良聴耳に人工内耳手術を行う頻度が増えると，必然的に失聴期間が長い条件の悪い耳を術側として選択することが多くなる．失聴期間が長い耳では音感を得るために通常よりも大きな刺激電流量が必要となり，人工内耳刺激による顔面痙攣が問題になることがある．このような症例では，蝸牛軸近接型の電極アレイを用いることによって効率よくラセン神経節細胞を刺激し，顔面痙攣を抑制することが可能となる．また，バイモダル症例では補聴器側の聴力が経時的に悪化すると，将来的に両側人工内耳となる可能性がある．そのため，前庭機能の温存の観点からもできるだけ内耳に対して低侵襲となる電極アレイの選択が望ましい．2019 年に国内導入された Slim Modiolar 電極アレイは，この両方の特性を併せ持っており，我々の施設ではこのこの電極を第一選択として使用している．しかしながら，全ての人工内耳症例で Slim Modiolar 電極が最適とは限らず，症例に応じて電極の選択や手術方法を柔軟に選択する必要がある．本セミナーでは，バイモダルの治療方針を中心に，我々の施設の取り組みを紹介する．

LS8 ランチョンセミナー 8

若手術者に伝えたい耳科手術のコツ

大石　直樹
慶応義塾大学

どの領域の手術であっても，安全に手術を進めるコツとして，安全確実な手術手技と手術解剖の正確な理解が挙げられる．さらに，道具の進歩に応じて手術手技に改良を加えていく姿勢も重要である．特に耳科手術に限ったコツとしては，

・良好な視野を得るための顕微鏡の使い方
・安全に側頭骨削開を行っていくドリルの使い方

の 2 点がまずは基本である．さらには，

・病変（軟部組織）の除去における両手（左手）の使い方
・重要構造（解剖学的指標）を積極的に出していく手術の考え方
・一つのアプローチに固執しない手術の考え方
・神経機能を確実に守るための術中神経モニタリングの活用

なども重要な要素であり，上級者のよる手術を間近に見学することでこれらの要素が身についていく部分もある．

しかし近年，耳科手術件数の減少や，より確実な手術成績が求められる傾向などが相まって，若手術者にとって耳科手術のハードルが高くなっていることは否めない．

演者はこの 10 年以上，多くの中堅若手術者と手術をともに行っていく中で，若手術者が感じやすい壁はどこにあるのか，一歩進んだ術者になるにはどのようなアドバイスが良いのか，を考えてきた．個人個人の術者の特性があり，適格なアドバイスは個々人で異なることは事実だが，一方で共通して有効なアドバイスも多く存在する．

本ランチョンセミナーでは，それらの経験をなるべくお伝えするとともに，より多くの若手の皆さんへの学会の教育企画である，耳科学会認定教育 Webinar「confidENT」の紹介も行いたい．さらにはドリルの使い方に若手が習熟するための教育的取り組みや，3D 模型・カダバーダイセクションの重要性，などについても触れる予定である．

LS9 ランチョンセミナー 9

語音聴力検査の動向―J matrix 検査の紹介を含めて―

樫尾　明憲
東京大学大学院医学系研究科　耳鼻咽喉科・頭頸部外科学分野

聴覚を評価する手法で，標準純音聴力検査に並んで重要なものとして語音聴力検査が挙げられる．語音聴力検査の臨床的意義は「言語聴力の評価」と「診断的応用」の 2 つの面がある．「診断的応用」としての活用は，語音聴力検査の結果と標準純音聴力検査との比較で得られた結果が，難聴の鑑別診断に重要な情報をもたらすことを利用して，1950 年代後半から 60 年代を中心に発展してきた．しかしながら近年は MRI の普及もあって，この種の研究は減少してきている．一方，「言語聴力の評価」に関しては補聴器に加え人工内耳・人工中耳などの人工聴覚器の発展，聴覚情報処理障害といった疾患概念の登場とともに，施行の機会が増えてきている．機器装用効果の評価や現実のコミュニケーション障害の評価としての語聴聴力検査は純音聴力検査では得ることのない臨床的に重要な情報を提供するものとして一層重要な役割を果たすようになってきている．

本邦で現在一般的に用いられる語音聴力検査の検査語音としては単音節の 57s 語表とこれを簡略化した 67s 語表があるが，近年の学会発表を見ているとこれらに加え，CI-2004 など，別の単音節や日常に即した聴取を評価するという意味での単語・文の検査語表も用いられるようになってきている．さらに，提示方法として静寂下のみならず騒音下での評価を行う研究も多数見られるようになってきた．騒音下での評価は SN 比を固定して明瞭度をそれぞれ測定してゆく方法と，検査の奏で Noise を固定し Signal をアダプティブに変化することで明瞭度 50% となる SN 比を評価する方法などが開発されている．文章の検査においてはあらかじめ作成された文章を提示する場合と，語表として統制のとれた単語をランダムに並べて文章を作成するマトリックス型の検査が存在する．

本公演では本邦における語音聴力検査開発の歴史と検査語表の種類，学会発表から見た検査の活用状況および，海外での検査の動向などを紹介する．さらに，近年開発された名詞・動詞・数詞・形容詞・目的語それぞれ 10 語合計 50 単語をランダムに並べて文章を作成し，アダプティブに提示することで 50% の了解度に達する SN 比を計測するマトリックス型検査の日本語版である「J-Matrix 検査」の紹介及び当科での本検査の実践結果について報告する．

LS10 ランチョンセミナー 10

次世代の他覚的聴覚検査

松延　毅
日本医科大学　耳鼻咽喉科・頭頸部外科

近年，聴性脳幹反応（ABR）と聴性定常反応（ASSR）はともに，聴性誘発反応を用いた他覚的聴力検査法として有用とされている．乳幼児の聴力の評価には聴性行動反応聴力検査（BOA）や条件詮索反応聴力検査（COR）などの心理学的手法と ABR や ASSR などの電気生理学的な他覚的聴力検査を組み合わせて施行され，総合的に聴力を評価する．しかしながら新生児聴覚スクリーニングが普及している近年では，難聴児に対する可及的に早期の聴力評価と医学および療育の対策が求められている．この点において COR の適応年齢に満たないスクリーリング refer 児等においては他覚的聴力検査の役割はさらに大きなものとなっている．従来行われてきた ABR，ASSR では，反応閾値が純音聴力閾値を正確に反映しているか，鎮静睡眠下で短時間に検査を完遂できるか，という点においてやや難があったが，近年，新しい刺激音である Chirp 音を用いた ABR，ASSR の有用性が報告されている．従来の CE-Chirp® 音は，中入力の音圧で最大の反応振幅が得られるように設計されている．CE-Chirp® LS 音では，高入力の音圧でも明瞭な反応波形を得ることができる．また，従来の CE-Chirp® 音を全面的に改良した刺激音である CE-Chirp® LS 音は音圧別に設計されており，狭帯域の刺激音，NB CE-Chirp® LS 音は音圧別に潜時を調整した刺激音である．クリック音や CE-Chirp® LS 音と近似した潜時にすることで反応の判定をより正確に行えるように改善された．ABR，ASSR について概説し，chirp を用いた聴覚検査について紹介する．

ワイドバンドティンパノメトリー（WBT）は新しい概念にて開発された中耳機能検査機で，特に中耳機能障害を背景にした難聴に対して有用な機器と考えられる．測定原理は広帯域周波数（クリック音）刺激によって，鼓膜，中耳，耳小骨，内耳に吸収されるエネルギー比率（アブゾーバンス）を算出して鼓膜，中耳の音響物理的特性を求める．WBT は広帯域（226 ～ 8000Hz）クリック音を用いて外耳道圧変化に対する耳の音響応答特性の像をみている．すなわち外耳道に装着されたプローブから発せられる広帯域周波数の音エネルギーに対して，プローブ側に戻ってくる反射エネルギー（reflected power）を測定し，反射エネルギー率（energy reflectance，ER）を算出する．あるいは内耳側に吸収されたエネルギー（absorbed power）から算出する吸収率，すなわちアブゾーバンス（absorbance，以下，Abs）を用いて評価する．この Abs（もしくは ER）はピーク圧時と無加圧時が同時に測定される．Abs（TPP，Ambient）は滲出性中耳炎，耳小骨離断，耳小骨固着などの中耳疾患の鑑別や中耳・内耳の機能不全の結果として現れる中耳状態の変化に対する感度を表しているとされている．従来のインピーダンスオージオメトリと WBT の違いについて概説し，滲出性中耳炎などの中耳疾患における WBT の活用方法について解説する．

LS11-1

ランチョンセミナー 11

ミドル世代からは Hear well を意識して

内田　育恵
愛知医科大学　耳鼻咽喉科・頭頸部外科

高齢期難聴の主要な対策である補聴器の使用に，認知症を予防したり認知機能を維持，改善する効果が期待できるのかという点には，高齢者自身や高齢者を取り巻く社会から高い関心が寄せられている．世界保健機関（WHO）により 2019 年に出されたガイドライン ‘Risk reduction of cognitive decline and dementia WHO Guidelines（認知機能低下と認知症のリスク低減に関する WHO ガイドライン）’ では，認知機能低下と認知症を遅延または防止するためのライフスタイルの行動と介入について，エビデンスに基づく各種推奨事項が示されている（表）．難聴の管理については，「認知機能低下 / 認知症のリスク軽減のために，補聴器使用を推奨するエビデンスは不十分」としながらも，難聴を認識して早期に対処するためのスクリーニングの必要性が述べられ，聞こえの不便を最小限におさえ，日常生活機能や生活の質を改善させるという観点では，補聴器は高齢難聴者の治療選択肢として推奨されている．関連するガイドライン ‘WHO Guidelines on integrated care for older people［ICOPE］（高齢者の内在的能力の低下を管理するためのガイドライン）’ も参照され，感覚機能の維持のための推奨事項としては「高齢者には，適時に難聴の診断と管理をするために，聴力スクリーニングおよびその結果に基づく補聴器の支給を受けることを推奨する．」と記され，高齢者が自身の健康を管理するアプリも紹介されている．

いずれのガイドラインにおいても早期，または適時，と表現され，それはいつなのかという名言はない．認知症予防・介入・ケアに関する Lancet 国際委員会の 2017 レポートでは，難聴は中年期（45-65 歳）の認知症リスク要因として挙げられている．ただ本文内では，人口寄与割合 Population Attributable Fraction（PAF）推計を行う過程で，難聴の PAF 算出のために 55 歳以上の難聴有病率を用いた理由として，「難聴の存在が認知症リスクを増加させることが示された最も若い平均年齢が 55 歳であったから」と説明され，「難聴は中年期のリスク要因に分類されてはいるが，エビデンスとしては，難聴がその後の人生（later life）においても認知症リスクを増加させ続けることを示唆している」と述べられている．これらの提言から，中年期以降では，難聴のスクリーニングを定期的に行い，適応があれば遅滞なく補聴器を導入するという対応が国際基準といえよう．

介入時期は，難聴者が難聴の存在のために社会的交流をあきらめてしまう前に始める必要がある．ただし，80 歳を過ぎて初めて補聴器を装用するにもかかわらず，良好な定着に至る例も経験する．好事例を紹介して考察を深めたい．

表．‘Risk reduction of cognitive decline and dementia WHO Guidelines〈認知機能低下と認知症のリスク低減に関するWHO ガイドライン〉’ に挙げられている項目と推奨度（抜粋要約）

MCI：軽度認知障害

介入と管理 推奨項目	認知機能低下リスク低減のための提言	推奨の強さ
身体活動・運動	認知機能正常成人に対し，身体活動を推奨すべき．	強い推奨
	MCIの成人に対する身体活動は，有効な可能性あり．	条件付き推奨
禁煙	認知機能低下や認知症のリスク低減に加え，他の健康上の利点もあり，禁煙介入すべき．	強い推奨
栄養	地中海食は認知機能正常およびMCIの成人に有効な可能性あり．	条件付き推奨
	すべての成人に健康的でバランスのとれた食事を勧めるべき．	強い推奨
過度の飲酒への介入	有害な飲酒を減らしたりやめるための介入は，他の健康上の利点もあり，認知機能正常およびMCIの成人に提供されるべき．	条件付き推奨
認知機能トレーニング	認知機能正常およびMCIの成人に有効な可能性あり．	条件付き推奨
社会的活動	認知機能低下・認知症リスク低減に関するエビデンスは不十分．ただし社会参加と社会的支援は，生涯を通じて健康や幸福と強く結びついている．	非該当
体重管理	中年期の肥満への介入は，有効な可能性あり．	条件付き推奨
高血圧管理	血圧の管理は既存のWHOガイドラインに従って，高血圧患者に提供されるべき．	強い推奨
糖尿病管理	薬物療法および生活習慣への介入といった糖尿病の管理は既存のWHOガイドラインに従って，糖尿病患者に提供されるべき．	強い推奨
脂質異常症管理	中年期の脂質異常症への介入は，有効な可能性あり．	条件付き推奨
うつ管理	抗うつ薬の使用を推奨するエビデンスは不十分．既存のWHOのmhGAPガイドラインに基づき抗うつ薬や心理的介入によるうつ病の管理を行う必要がある．	非該当
難聴管理	補聴器使用を推奨するエビデンスは不十分．高齢者の難聴を適切な時期に特定し管理するために，スクリーニングとそれに続く補聴器の提供が行われるべき．（WHO Guidelines on integrated care for older people [ICOPE]参照）．	非該当

LS11-2 ランチョンセミナー 11

補聴器を含む聴覚ケアの目的と介入について考える

神﨑　晶
国立病院機構東京医療センター感覚器センター　聴覚障害研究室

本セミナーでは，難聴と認知機能低下の予防をふまえて，補聴器の意義とその介入時期について考えていきたい．

すでにご存じの通り，45－65 歳における中年期において難聴を放置することは，予防しうる認知症において最大の危険因子である，と Lancet 誌に報告されている（Livingstone G et al. 2020）．したがって，45－65 歳の難聴において補聴器の介入は必要であると考えられる．しかしながら，補聴器を検討される患者の多くを占める高齢者において，認知機能低下の予防効果はないのか，という問題があり，実際，65 歳以上の難聴者にも補聴器装用は認知機能に良い効果がある，と考えている．われわれの検討では，65－85 歳の難聴者において，約 66% の患者が 6 か月間補聴器装用することで語音聴力検査の維持・改善につながり，一部の認知機能検査では改善を認めていた．ただし，倫理的な観点で補聴器を装用しない対照群を設定ができかったため，この結果には限界を考慮する必要がある．

最近報告された ACHEIVE study では認知症リスクの高い高齢者に対しては補聴器を装用することで認知機能低下を抑制する効果を認めた（Lin F, et al. 2023）ことから，重点的に補聴器装用を勧める難聴者層がいるかもしれない．したがって，難聴と認知症だけを考えるだけではなく，認知症のリスク全体を捉えて，その中で最大のリスクである難聴に対して聴覚ケアや補聴器装用を考えていくことが今後重要になるであろう．上記に加えて，認知機能改善のためには，補聴器装用が目標ではなく，あくまでも社会参加を目標とした補聴器装用を推奨することが肝要であると考えている．

さらに，下記のような問題点がある．高齢者に中等度以上の難聴者で，難聴に関して診察を希望している者もしくは既に受診したことがある者は 29.9% に留まり，大多数の加齢性難聴と考えられる高齢者は受診の希望をもっておらず，この傾向は難聴の自覚の有無に強く影響を受けていると考えられる（Sakurai R. 2023）．さらに高齢者における中等度難聴者においては，難聴の自覚がないほど認知機能も低いことが報告されている（Sakurai R. et al 2022）ことから，難聴と認知症が混在する例も少なくないことが想定される．早期受診の啓発，早期介入の必要性が重要である．

難聴と認知症がそれぞれ進行し，コミュニケーションが取れなくなった場合，その原因が「難聴」にあるのか，それとも「認知機能低下」にあるのか，あるいは「上記両者が混在しているのか」であるかを鑑別することは極めて難しい．その点も含め，認知機能の予防効果の観点からも，補聴器の早期介入がより望ましいと思われる．一方で，例えば 25dB 以上の軽度難聴者全員に補聴器装用を推奨すべきかどうか，さらに軽度難聴者自身が装用を希望される場合も多くないと考えられることから，議論の余地がある．

本セミナーは日本耳科学会のセミナーであることから，補聴器のみならず，人工内耳手術など聴力改善手術と認知機能への意義も含めて解説させていただく所存である．

LS12 ランチョンセミナー 12

耳科手術の基本手技と応用　―顕微鏡 & 内視鏡―
司会の言葉

山本　　裕
東京慈恵会医科大学　耳鼻咽喉科学教室

顕微鏡下手術として発展してきた耳科手術では，他の頭頸部外科手術の一般的な操作と異なり，術者はほとんどの場面で左手に吸引管を持って操作を行う．そのため顕微鏡下での耳科手術の上達にはこの左手による吸引管の操作がキーポイントとなる．

一方，TEES を中心とした内視鏡下耳科手術では，左手は内視鏡の保持となるため，顕微鏡下の手術とは全く違う手技の精通する必要がある．内視鏡下鼻副鼻腔手術と共通する点も多いが，鼻副鼻腔手術に比し術野が極めて狭くなるため，内視鏡下耳科手術ではそれに特化した手技や工夫が必要となる．

このセミナーでは司会者がまず顕微鏡下耳科手術の基本的な手技について，特に左手の使い方と右手との協調運動について改めて整理を行い，顕微鏡下耳科手術の上達へのヒントを引き出したい．その後に，高橋昌寛先生から内視鏡下耳科手術における基本的な手技と Tips を顕微鏡下での手技と対比しながらお話をいただく予定である．

これからの耳科手術では顕微鏡下，内視鏡下の両方を習熟していく必要がある．このセミナーがその一助となれば幸いである．

LS12 ランチョンセミナー 12

耳科手術の基本手技と応用　―顕微鏡 & 内視鏡―

高橋　昌寛
東京慈恵会医科大学　耳鼻咽喉科学教室

耳科手術における内視鏡の使用頻度は増え，現在は顕微鏡に並ぶなくてはならないツールのひとつである．顕微鏡下手術（Microscopic Ear Surgery: MES），内視鏡下耳科手術（endoscopic Ear Surgery: EES）にはそれぞれ適応となりやすい部位や疾患などが存在するが，両者の良さ活かしながら併用することがスタンダードな考え方と思われる．尚，外視鏡下手術（Exoscopic Ear Surgery: ExES）の適応や手技は MES と大きな違いがないため，ここでは MES と EES に絞って論ずる．

顕微鏡と内視鏡のどちらを選択する場合も手術のコンセプトが変わることはない．しかし，同じことを行う場合でも右手左手の役割が異なる．右利きの術者の場合，MES では吸引などの役割を担っていた左手は EES では内視鏡の保持に用いられる．右手のみの one hand であらゆる操作を行わなければならないということが EES の最大のデメリットであり難しいと考えられる所以と思われる．この点を克服することがより良い EES を行うことにつながる．克服するためには，MES で左手が行なっていたことを何かしらのもので代用するか，必要ない状態に整えなければならない．例えば，止血のための綿球やコメガーゼが挙げられる．より良い術野に整えるためにはこれらの大きさや位置が適切でなければならない．powered device の使用や 3-4 hands surgery なども EES のデメリットを克服する方法のひとつである．

EES の最大のメリットは広角な視野であり，この点を最大限に活かすための道具の選択も重要である．視認できても操作できなければ活かせているとは言えない．方策としては弯曲した吸引管や鉗子の使用が挙げられる．特に症例に応じ自在に曲げることができる吸引管の有用性が高い．また，視野角をさらに拡げ有用性を高めるためには，斜視鏡を活用することが重要である．視野を拡げるだけでなく操作野を確保できることも斜視鏡を使用するメリットである．

本ランチョンセミナーではこれらのポイントについて概説し，手術動画を供覧する．

YIA セッション１～３
抄録

基礎

臨床１・２

YIA1-1 骨導域超音波を用いた聴性脳幹反応のマウス・モルモット間の比較

長瀬　典子[1,2]，小川　博史[1,2]，堀井　和広[1]，奥田　　弘[1,2]，上田奈津子[1,2]，小川　武則[1,2]，任　　書晃[1]
[1]岐阜大学　生命原理学講座生理学分野，[2]岐阜大学　耳鼻咽喉科

ヒトの可聴範囲は 20kHz 以下とされるが，骨を介して音が入力されると 100 kHz 付近の超音波を聴取できることが知られてきた（Gavreau，Compt Rendu, 1948）．超音波聴覚と呼ばれるこの現象において認知される超音波の周波数帯域は，現在も不明である．今回我々は，可聴域上限がそれぞれ異なるマウスとモルモットにおける認知超音波の周波数帯域を検討するため，気導と骨導の両方の入力法で聴性脳幹反応（Auditory brainstem response: ABR）の計測を行った．

実験では，マウス，モルモットの両者に全身麻酔を行い，頭頂部と耳下部の皮下に測定電極を留置した．音刺激は，気導ではスピーカを用いて，骨導ではピエゾを用いて側頭骨から刺激を行なった．特にマウスでは，小さな頭部に刺激振動子を効果的に当てるため，先端が鋭利なスティックをピエゾに接着したものを外耳道骨部に当てた．

与えた周波数は，気導ではマウスとモルモットともに 16 kHz ～ 103 kHz，骨導ではマウスで 16 kHz ～ 240 kHz，モルモットで 4 kHz ～ 251 kHz であった．刺激波形は立ち上がり・立ち下がり時間が 0.5 ms，持続時間はそれぞれ 5 ms のトーンバースト波形を用いた．

マウスの可聴域上限は一般的に 100 kHz といわれており，今回の研究でも気導で 103 kHz までの音に ABR が認められた．一方，骨導刺激では，気導刺激と同様，103 kHz までの超音波による反応を認めただけでなく，可聴域上限を 1 オクターブ（2 倍）ほど超えた 231 kHz の刺激まで反応を認めた．以上のことから，ABR を用いたマウス超音波聴覚の周波数帯域は，少なくとも 231 kHz の超音波を聴取できることが判明した．

これらの結果を我々のグループによるモルモットの気導・骨導における ABR 閾値を比較すると，マウスとモルモットでは，可聴域上限が約 1 オクターブ近く異なるにも関わらず，超音波聴覚における認知周波数帯域には大きな差が見られない可能性が示唆された．

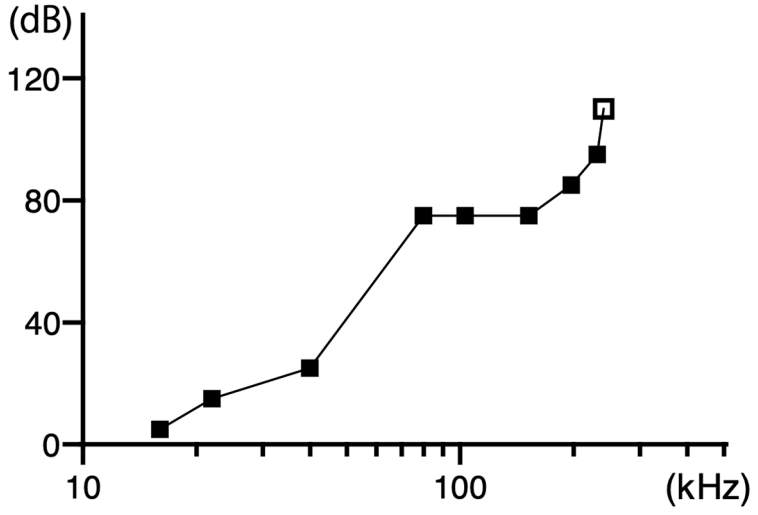

マウスの骨導でのABR閾値.
白抜き四角(□)はscale outのため最大音圧の5dB高い音圧にプロットしたものを示す.

YIA1-2 カナマイシン内耳障害モデルにおける内耳炎症抑制効果の検討

島田　茉莉[1]，島田　茉莉[1]，野田　昌生[2]，甲州　亮太[1]，伊藤　真人[1,2]
[1]自治医科大学　耳鼻咽喉科，[2]自治医科大学　小児耳鼻咽喉科

【はじめに】

難聴は様々な原因によって引き起こされる．内耳性難聴では，有毛細胞の変性に続き，螺旋神経節細胞への変性がおこる．高度例では人工内耳埋め込み術の適応となるが，失聴期間が長期にわたる例や，中枢以降に障害がある場合には，期待される効果も乏しい場合が多く，難聴後らせん神経節細胞を保つことが重要となる．これまで我々は，アミノグリコシド系薬剤カナマイシンを蝸牛に局所投与した急性感音難聴モデルを作成し，らせん神経節における神経細胞の変性と炎症細胞の変化について報告してきた．

今回は，炎症細胞を抑制する働きのあるクロドロン酸を投与することで，障害後の内耳における炎症を抑制し，内耳の構造や機能についてどのような影響があるかについて検討した．

【材料および方法】

7-9 週齢の Bl6/J マウスを用いて，全身麻酔後に左耳後部を切開し，中耳骨胞を削開した後，正円窓からアミノグリコシド系薬剤カナマイシンを投与した．モデル作成後，クロドロン酸リポソームを全身投与した．その後，Auditory Brainstem Response（ABR）にてモデルを確認し，還流固定後，組織を採取した．採取した蝸牛を用いて免疫染色による組織学的検討をおこなった．

【結果】

カナマイシン注射後 3 日目にらせん神経節において ionized calcium-binding adapter molecule 1（Iba1）陽性マクロファージの数が増加した．さらに同時期に，早期神経損傷の状態を反映する活性化転写因子 3（ATF3）陽性の神経細胞の数も増加した．7 日目ではらせん神経節は保たれていたものの，28 日後にはらせん神経節細胞は著明に減少していた．内耳の神経損傷におけるマクロファージの役割を理解するために，カナマイシン注射後 24 時間後にクロドロン酸リポソームを腹腔内注射してマクロファージを抑制した．マクロファージの減少により，カナマイシン注射後 3 日目の ATF3 陽性神経細胞の数が減少し，28 日後の神経細胞数はコントロール群と比較し保たれていた．一方，聴力機能はわずかに改善されたが，有意差は認めなかった．これらの結果から，クロドロン酸による炎症の抑制が早期の段階で直接的に蝸牛への損傷を保護する可能性があることが示唆された．

急性感音難聴モデル神経節における変化をこれまでの文献的考察を含めて報告する．

YIA1-3

Daple(Ccdc88c) 変異マウスは，平衡斑に平面細胞極性の異常を認めるが，前庭動眼反射に有意な低下を認めない

大薗　芳之[1]，太田　有美[1]，佐藤　　崇[1]，鎌倉　武史[1]，真貝佳代子[1]，原田祥太郎[1,2]，猪原　秀典[1]
[1]大阪大学　耳鼻咽喉科・頭頸部外科，[2]大阪母子医療センター　耳鼻咽喉科

【背景と目的】平面細胞極性（planar cell polarity:PCP）は上皮細胞が規則正しく並ぶために必須となる概念であり，全身の組織の機能を正常化させるために必須である．内耳においては，蝸牛，平衡斑等の有毛細胞の整列に PCP が根幹をなしているが，PCP 自体の聴覚，前庭機能への効果は未だ十分に解明されていない．*Daple*（*Ccdc88c*）はこれまでに消化管領域で過形成，癌の発現に関与すると報告されている他，水頭症を発症する PCP 関連蛋白質の一つとして報告されている．我々はこれまでに，*Daple*（*Ccdc88c*）変異マウス（*Daple*-/-）の蝸牛有毛細胞の Stereocilia の PCP は乱れており，難聴を示すことを報告した．今回 *Daple*-/- マウスについて，平衡斑における PCP や，前庭機能を確認し，前庭における PCP の役割を研究した．
【方法】Daple 変異遺伝子に挿入されている *lacZ* を利用し，X-gal 染色でアダルトマウスの平衡斑や三半規管膨大部に Daple の発現の有無を確認した．次に，幼年マウスで有毛細胞のクチクラが染色される β-spectrin で平衡斑を蛍光免疫染色し，クチクラが欠ける kinocilium の基部の位置を確認し，*Daple*+/+ マウス，*Daple*-/- マウスの互いの PCP の方向を確認した．その他，Daple や他の PCP 関連蛋白質の局在も蛍光免疫染色にて確認した．さらに，アダルトマウスにて，*Daple*+/+ マウス，*Daple*-/- マウスの前庭動眼反射（VOR）の観察も施行した．
【結果】*Daple*+/- マウスの平衡斑や三半規管膨大部に Daple が発現していることを示した．続いて，β-spectrin 蛍光免疫染色を幼年 *Daple*+/+ マウス，*Daple*-/- マウスについて比較したところ，*Daple*-/- マウス有毛細胞の PCP が乱れていることを確認した．しかし，*Daple*+/+ マウス，*Daple*-/- マウス間に明らかな VORgain の差がみられなかった．
　これらの結果について，Daple と他の PCP 関連蛋白質の細胞内局在の確認や，他の PCP 関連遺伝子ノックアウトマウスでの平衡斑 PCP 解析，前庭機能の報告との比較を交え報告する．

YIA1-4　耳管粘膜注入手術の治療効果を評価できる小動物モデルの確立

小池　直人[1]，原田　英誉[2]，原　　將太[1]，木村　優介[1]，野村　泰之[1]，鴫原俊太郎[2]，大島　猛史[1]
[1]日本大学　耳鼻咽喉科，[2]日本大学病院　耳鼻咽喉科

【目的】難治性の耳管開放症に対して，耳管咽頭口結紮術，耳管ピン挿入術などの外科的治療が行われている．これらの治療法は一定の有効性があるが，耳管機能を廃絶させる可能性や，人工物挿入による感染リスクといった問題があり，より安全で有効性の高い治療法の確立が望まれる．近年，低侵襲性に比較的容易に行える治療法として，耳管粘膜注入手術が注目されている．耳管粘膜注入手術に用いられる注入材料としてこれまでアテロコラーゲンや自家脂肪などが試みられているが，効果持続性が短いなどの問題があり，未だ最適な注入材料は確立していない．これまで注入材料の検討は，視野の確保や注入手技の困難さからイヌなどの大動物モデルを用いた小規模な実験が中心であった．最適な注入材料の検討を行うにあたり，より倫理的問題が少なく多検体の検討が可能なラットやマウスを用いた評価モデルの確立が望まれる．本研究では，耳管粘膜注入手術に用いる注入材料を確立するための試験系として，耳管粘膜注入により耳管圧の変化を評価できるラットモデルを確立することを目的とした．【方法】SD ラットを安楽死後，左鼻腔より外経 1.0mm の硬性内視鏡を挿入し，耳管咽頭口の視野を確保した．続いて注射針を接続したシリンジを用いて生理食塩水を耳管咽頭口粘膜下へ確実に注入する方法や，漏出なく粘膜下に保持される至適投与量を検討した．その検討結果をもとに 12 週齢の SD ラット（n=5）を用いて，内視鏡観察下に左耳管咽頭口粘膜下にピオクタニンを含浸させた生理食塩水 20μl を注入した．注入前，注入直後，注入後 1 日，4 日，7 日の時点で，両側の耳管圧を測定した．耳管圧の測定は，23G カテラン針を用いて鼓膜切開を行った後，ティンパノメトリー検査用の極小サイズのイヤーチップを外耳道に挿入し，耐圧チューブを介してシリンジポンプと圧トランスデューサー（BIOPAC MP100A）に接続することで閉鎖回路を作製し，圧力の計測を行った．左側の注入側と右側の非注入側（対照側）における最大耳管開大圧の経時的変化を評価した．【結果】ラット耳管咽頭口への至適注入法の検討では，特注による 30 度曲げ針を用いて，口腔よりアプローチし軟口蓋を貫き，内視鏡観察下で耳管咽頭口粘膜下へ生理食塩水を注射する方法を確立した．また注入後漏出なく耳管内圧を上昇させることができる至適投与量（20μl）を確定した．確定した注入法を用いて耳管内圧測定を行った結果，検討した 5 頭中全例で，注入直後に 10mmHg 以上の最大耳管開大圧上昇を認め，その後徐々に低下し，注入後 7 日経過すると耳管圧は注入前と同等の値まで低下することが明らかになった．注入側の最大耳管開大圧の平均値は，注入前 24.9mmHg，注入直後 43.1mmHg，注入後 1 日 38.5mmHg，4 日 34.5mmHg，7 日 26.3mmHg であった．一方，対照側の最大耳管開大圧は，注入側の注入前とほぼ同等の値であり経時的変化を認めなかった．【結論】本研究において，耳管粘膜注入による耳管内圧の変化をモニタリングできるラットモデルを確立した．耳管開放症の耳管粘膜注入手術に最適な注入物質の有効性や安全性を検証していく上で，この動物モデルが広く利用できる可能性がある．

YIA1-5　　咽頭扁桃のステロイド感受性に関する組織学的検討

栃木　康佑，穐吉　亮平，田中　康広
獨協医科大学埼玉医療センター　耳鼻咽喉・頭頸部外科

滲出性中耳炎は咽頭扁桃（以下：アデノイド）肥大やアレルギー性鼻炎，耳管機能異常といったさまざまな病態が関与して発症する疾患である．治療は薬物治療と鼓膜換気チューブ留置術やアデノイド切除術などの外科的治療に大別され，薬物治療にはマクロライド系抗菌薬やカルボシステイン，さらには第二世代抗ヒスタミン薬や鼻噴霧用ステロイドなどが用いられ関与する病態に応じて選択されている．有効な薬物治療を行うことにより外科的介入を回避できる場合もあり，薬物治療の有効性に関する検討は重要である．

鼻噴霧用ステロイドは滲出性中耳炎患者における鼻副鼻腔粘膜や耳管周囲粘膜の炎症を抑制し，アデノイド肥大を合併した患者においてはアデノイドの縮小による耳管機能の改善を目的に使用され，その有効性を報告した文献も散見される．しかし，アデノイドにおけるステロイド感受性やアデノイドの縮小を目的とした鼻噴霧用ステロイドの有効な使用方法について検討した報告は少ないのが現状である．

そこで，滲出性中耳炎にアデノイド肥大を合併した症例を対象に，手術で切除されたアデノイドを用いて一般染色および免疫組織染色を行いステロイド感受性に関する評価を行った．なお，比較対象には同一患者から摘出された口蓋扁桃を使用した．

一般染色において，アデノイドと口蓋扁桃では組織表面を構成する上皮が線毛上皮と重層扁平上皮で異なることが確認された．ステロイド感受性のマーカーとして用いたグルココルチコイド受容体はアデノイドと口蓋扁桃では発現する細胞の分布が異なり，アデノイドでは組織表面を構成する線毛上皮の全体にグルココルチコイド受容体の発現を認めたのに対して，口蓋扁桃では重層扁平上皮の表層を構成する細胞においてグルココルチコイド受容体の発現が認められない部分があることが確認された．以上のことから，アデノイドは口蓋扁桃と比べて上皮におけるステロイド感受性が高い可能性が示唆された．

今回，アデノイドおよび口蓋扁桃に対する組織学的評価の結果に加えて，アデノイドを標的とした鼻噴霧用ステロイドの有効性やアデノイドの縮小を目的とした鼻噴霧用ステロイドの有効な使用方法に関して文献的考察を行ったため報告する．

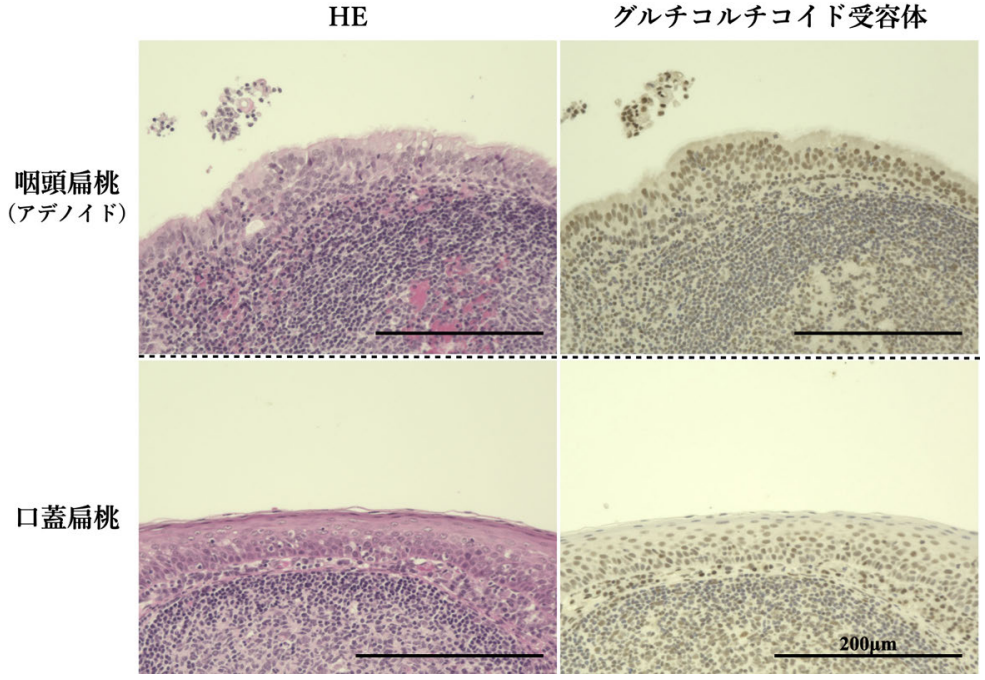

YIA1-6 好酸球性中耳炎に対する生物学的製剤の治療効果および中耳貯留液の解析

江洲 欣彦，澤 允洋，民井 智，金沢 弘美，吉田 尚弘
自治医科大学附属さいたま医療センター 耳鼻咽喉・頭頸部外科

【はじめに】近年，副鼻腔炎や気管支喘息に関する基礎的および臨床的研究から，様々な上下気道の炎症カスケードが明らかにされており，病態解明と共に生物学的製剤が臨床応用されている．各病態の endotype が指摘され，その中でも Type2 炎症を抑制する生物学的製剤（抗 IL-4/13 受容体抗体：デュピルマブ）は難治性副鼻腔炎の治療に用いられ，好酸球性中耳炎に対する治療効果に関する報告も散見されている．【目的】好酸球性中耳炎において，中耳病勢と生物学的製剤の有効性に関与するターゲット分子を明らかにする．【対象と方法】2020 年 10 月より 2022 年 9 月において，自治医科大学附属さいたま医療センターにて好酸球性中耳炎の治療経過中に，副鼻腔炎および気管支喘息に対して生物学的製剤（抗 IL-4/13 受容体抗体）が導入された 28 人を対象に，生物学的製剤の中耳炎に対する治療効果を評価した．評価には，好酸球性中耳炎の重症度スコアを用いた（両耳の中耳貯留液または耳漏の量，中耳粘膜の病的変化 [Grade 分類：G1 ～ G3]，トリアムシノロンアセトニドの鼓室内投与頻度および副腎皮質ステロイド，抗菌薬の全身投与の頻度の 5 項目）．また，対象症例の内 19 耳の中耳貯留液を回収し，免疫蛍光分析装置を用いて生物学的製剤投与前後の中耳貯留液に発現するサイトカイン・ケモカイン（タンパク分子）を比較した．【結果】抗 IL-4/13 受容体抗体投与 1 年後，重症度スコアは全例低下した（中央値 -4：-1 ～ -14）．重症度スコアに低下が 4 未満であった 10 例の内，4 例は内視鏡下鼻副鼻腔手術が未施行であった．中耳粘膜病変を有する 16 耳の内，13 耳は中耳粘膜病変が残存した．中耳貯留液の解析において抗 IL-4/13 受容体抗体投与後，発現の低下を認めた分子は IL-1ra・IL-2・IL-4・IL-13・IL-17・IP-10・Eotaxin・FGF basic・G-CSF・GM-CSF・MCP-1・MIP-1α・MIP-1β・PDGF-bb・RANTES であった．中耳粘膜の病的肥厚に関わる分子として，IL-1ra・IL-4・IL-10・IL-12・IL-17・FGF basic・GM-CSF・MIP-1α・MIP-1β・IFN-γ・TNF-α・RANTES が示された．19 耳中，中耳所見の改善の乏しい 10 耳において，IL-1ra・IL-8・IL-9・IL-12・GM-CSF・MIP-1β が優位に発現していた．【考察】好酸球性中耳炎症例において，抗 IL-4/13 受容体抗体の投与は多くの症例で中耳貯留液の減少または性状変化を認めた．IL-4・IL-13 などの Type2 炎症に関わるサイトカインや Eotaxin・MCP-1・MIP-1α・MIP-1β・RANTES などの好酸球遊走に関わるケモカインは，抗 IL-4/13 受容体抗体投与後，有意な低下を認めていた．しかしながら，重症例や難治例の中耳貯留液中にはこれらの分子に加え，IL-10・IL-12・IFN-γ や IL-8・IL-9 などの Non-Type2 サイトカインも発現していた．中耳貯留液の網羅的解析によって，好酸球性中耳炎における endotype の多様性とこれらの混在が治療抵抗性に寄与することが示唆された．

YIA2-1

21 世紀出生児縦断調査を用いた 小児肺炎球菌ワクチン導入前後の小児中耳炎の検討

浦口　健介[1,2]，安藤　瑞生[2]
[1] 岡山大学大学院医歯薬学総合研究科　疫学・衛生学分野，[2] 岡山大学病院

【はじめに】侵襲性肺炎球菌感染症予防のための 7 価肺炎球菌結合型ワクチン（PCV7）は，日本では 2009 年 10 月に承認された．導入時は任意接種のため接種率は低かったが，2010 年 11 月より公費助成が拡充され，2013 年 4 月より定期接種化された．また 2013 年 11 月には 13 価肺炎球菌結合型ワクチン（PCV13）への切り替えが行われている．急性中耳炎に対する PCV7 の予防効果については，これまでに海外で大規模な臨床研究がなされ，発症予防や反復性中耳炎や鼓膜チューブ留置数の減少につながっている．しかし，本邦での肺炎球菌ワクチン導入前後の中耳炎のトレンドの変化に関する報告はない．
【方法】21 世紀出生児縦断調査を用い，2001 年出生児と 2010 年出生児を対象とした中耳炎のトレンド評価を行った．当該調査では 6 カ月から 1 年毎に 9 歳までの児の疾病・生活環境調査が行われており，中耳炎に関しての質問「調査から 1 年の間に病院や診療所に中耳炎のため通院した」に対する両親からの回答を使用した．ロバストな分散を伴うポアソン回帰分析（修正ポアソン回帰分析）を用いて，2001 年出生児を対照とし，2010 年出生児の第 2-9 回までのそれぞれの調査時での中耳炎の調整リスク比（aRR: adjusted risk ratio）と 95% 信頼区間（CI: Confidence interval）を算出した．出生時・第 1 回調査（生後 6 カ月）の情報から性別，出生体重，出生週数，同胞，母乳育児，妊娠前の両親の就労状態，両親の喫煙の有無，託児，祖父母の同居を調整変数とした．
【結果】第 1 回調査で回答のあった 47015 人（2001 年），38554 人（2010 年）を対象とし，第 2-9 回の各有病率を示す（下図）．多変量解析の結果から第 2 回・第 3 回調査ではリスク上昇を認めたが（第 2 回 : aRR = 1.05; 95% CI，1.05－1.06，第 3 回 : aRR = 1.05; 95% CI，1.05－1.06），第 6 回･第 8 回調査ではリスク減少に転じた（第 6 回 : aRR = 0.99; 95% CI，0.97－1.00，第 8 回 : aRR = 0.99; 95% CI，0.97－1.00）．
【まとめ】肺炎球菌ワクチン導入前後の中耳炎発症についての比較を行った．データベース上は臨床的に意義のあるリスク減少は示せなかったが，トレンドの変化を確認する事ができた．本研究による結果は，肺炎球菌ワクチンによる影響だけでなく，調査年の感染症流行，ガイドラインの改定，診断・治療の進化，新規抗菌薬の開発，ライフスタイルの変化など様々な影響を考慮に入れる必要がある．

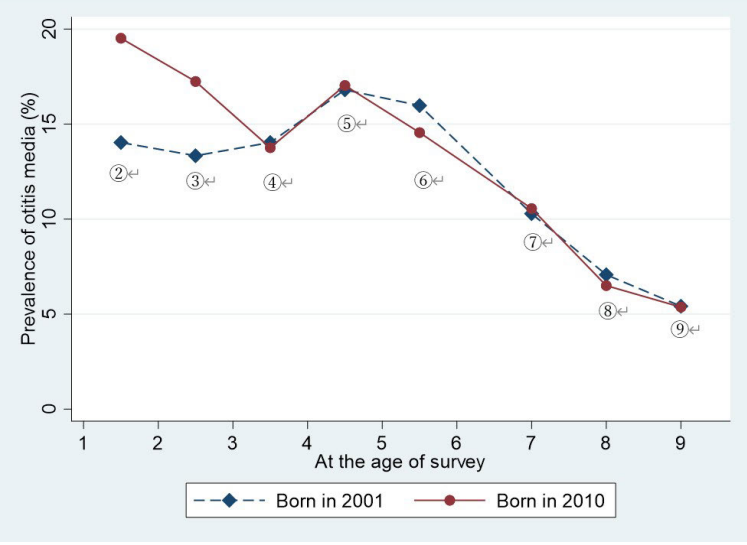

YIA2-2　蝸牛管長に応じた周波数ミスマッチと術後聴取成績の検討 ー人工内耳の更なるオーダーメイド医療を目指してー

佐原　利人[1]，星　雄二郎[2]，森　安仁[1]，小山　一[1]，小林　孝光[3]，大崎　康宏[4]，
樫尾　明憲[1]，土井　勝美[5]
[1]東京大学　耳鼻咽喉科頭頸部外科，[2]三井記念病院　耳鼻咽喉科・難聴治療センター，
[3]近畿大学医学部　耳鼻咽喉・頭頚部外科，[4]市立池田病院　耳鼻いんこう科，
[5]医誠会国際総合病院　イヤーセンター

【はじめに】

蝸牛管長には個人差があり，人工内耳の電極挿入長や各電極位置の CF（蝸牛特徴周波数）は症例毎に異なるため，術後のマッピングにおいて各電極に付与する周波数と CF との間にミスマッチが生じる．近年，CT 画像から蝸牛管長や電極の挿入深達度等が計測できるソフトウェアが登場し解析が容易となった．そこで今回我々は，症例毎の蝸牛管長，電極の挿入深達度を測定し，ミスマッチと術後聴取成績との関連について検討した．

【対象と方法】

本研究は近畿大学病院の倫理委員会の承認（R02-086）を得て行った．2012 年 1 月から 2022 年 3 月までに同施設で人工内耳埋込術を施行した成人症例のうち同意の得られた 82 名を対象に術後 CT 検査を施行し，OTOPLAN（MED-EL）にて解析を行った．聴取成績は蝸牛外不使用電極のある症例を除外し FLEX28 電極を使用した 39 例において検討した．蝸牛の直径（A）・横幅（B）・高さ（H）を測定し，蝸牛管長，電極毎の挿入深達度とその CF を解析した（図）．聴取能は術後 3，6，12 ヶ月の CI2004 にて評価した．各電極の挿入深達度と，マッピング周波数の理想挿入深達度の差を計算し，挿入深達度差（ミスマッチ）と定義し，聴取能との相関を Pearson の積率相関係数を用いて検討し，統計学的有意水準は $p<0.05$ とした．

【結果】

蝸牛管長の平均は 34.5 ± 1.9mm で，左右や男女で有意差を認めなかった．電極の挿入深達度は 501.8 ± 66.0°（FLEX28），369.4 ± 73.7°（FLEX24）で，蝸牛管長に対する挿入割合は 73.9 ± 6.1%（FLEX28），61.2 ± 7.9%（FLEX24）であった．蝸牛管長と電極の挿入深達度には負の相関を認めた（r=-0.46，p<0.05，図）．先端電極（C1）の CF は 326.0 ± 221.0Hz（FLEX28），1020.6 ± 496.3Hz（FLEX24）であった．ミスマッチと聴取能の相関係数は術後 3，6，12 ヶ月の順に単音節は -0.04，-0.24，-0.29，子音は -0.19，-0.21，-0.38，単語は -0.002，-0.12，-0.17，文章は -0.02，-0.12，-0.17 であり，術後の経過に伴いミスマッチと聴取能とは負の相関が増加する傾向にあった．

【まとめ】

蝸牛管長は海外の報告と同様の結果であった．ミスマッチが大きい症例ほど語音聴取成績（単音節，子音）は低い傾向があり，症例毎の蝸牛管長差による挿入深達度への影響が大きいと考えられた．人工内耳術後の聴取成績には様々な因子が関わっているが，症例毎に蝸牛長を測定し適切な人工内耳電極の挿入長を検討することでより良い聴取成績が得られるかについて今後さらなる検討が必要であると考えられた．

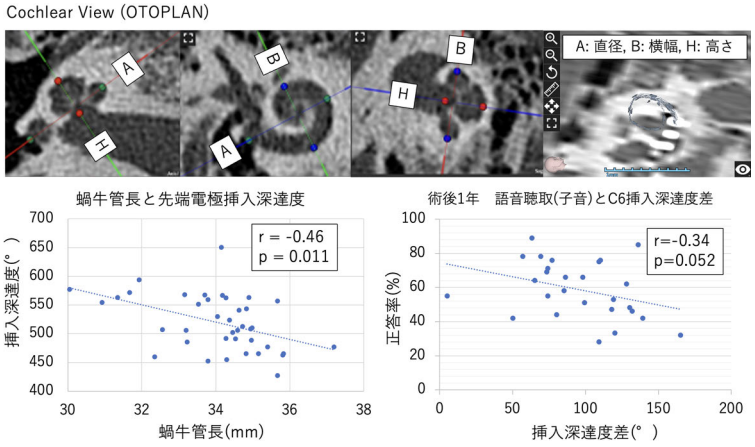

YIA2-3 当科における高齢人工内耳装用者の聴取成績

安武　新悟，水足　邦雄，犬塚　義亮，佐藤　元裕，栗岡　隆臣，荒木　幸仁，塩谷　彰浩
防衛医科大学校　耳鼻咽喉科

【背景と目的】近年，中年期（45-65 歳）における聴力低下が認知症発症の最大の要因であることや，高齢者に対する人工内耳手術は認知機能改善の効果があることが報告され，認知症と聴力との関連性についての研究はますます盛んに行われている．高齢者人口やその割合が増加の一途をたどる中，人工内耳を含めた聴覚補償の高齢者への効果について様々な切り口から評価を行うことは大きな意義がある．今回われわれは，当科にて人工内耳手術を施行し現在装用中の高齢者（65 歳以上，観察時年齢：2023 年 6 月 1 日時点）のうち，観察期間 3 年以上の 12 例（14 耳）について検討した．【方法】当科にて人工内耳手術を施行した症例のうち，65 歳以上（観察時年齢：2023 年 6 月 1 日時点），観察期間 3 年以上，かつ現在装用中の 12 例（14 耳）を対象とした．対象において，装用効果について音場閾値，語音明瞭度を評価し，術後初回と最終観察時とで比較した．なお当科において語音明瞭度検査は 67S- 語表の単音節で評価している．また両側人工内耳装用者については術後初回評価は片側のみ評価，最終観察時については両側評価として算出した．【成績】対象は男女比 =3：11 耳（男性 21.4%），手術時平均年齢は 69.4 歳，観察時平均年齢は 75.1 歳，平均観察期間は 67.1 ヶ月であった．使用した人工内耳インプラントの内訳は，MED-EL 社の CONCERT が 7 耳，MED-EL 社の SYNCHRONY が 6 耳，Cochlear 社の CI522 が 1 耳，サウンドプロセッサーの内訳は OPUS2 が 3 耳，SONNET が 10 耳，Nucleus 7 が 1 耳であった．全例で周術期に重篤な合併症を認めなかった．装用効果について，音場閾値平均値は術後初回 47.3dB，最終観察時 39.1dB であった．語音明瞭度は明らかな低下傾向を認めず，語音明瞭度の最高値の平均は 71.25% と極めて良好であった．【結論】一般に高齢者であるほど人工内耳聴取成績が不良になることが知られているが，本検討の結果，高齢者であっても人工内耳装用により語音明瞭度が良好に保たれることが証明された．人工内耳装用により術前に比較し聴取能が飛躍的に上昇することは明らかであり，その結果として認知機能が改善することによる社会的貢献度は計り知れない．今後は人工内耳の認知機能への影響についても詳細な検討が期待される．

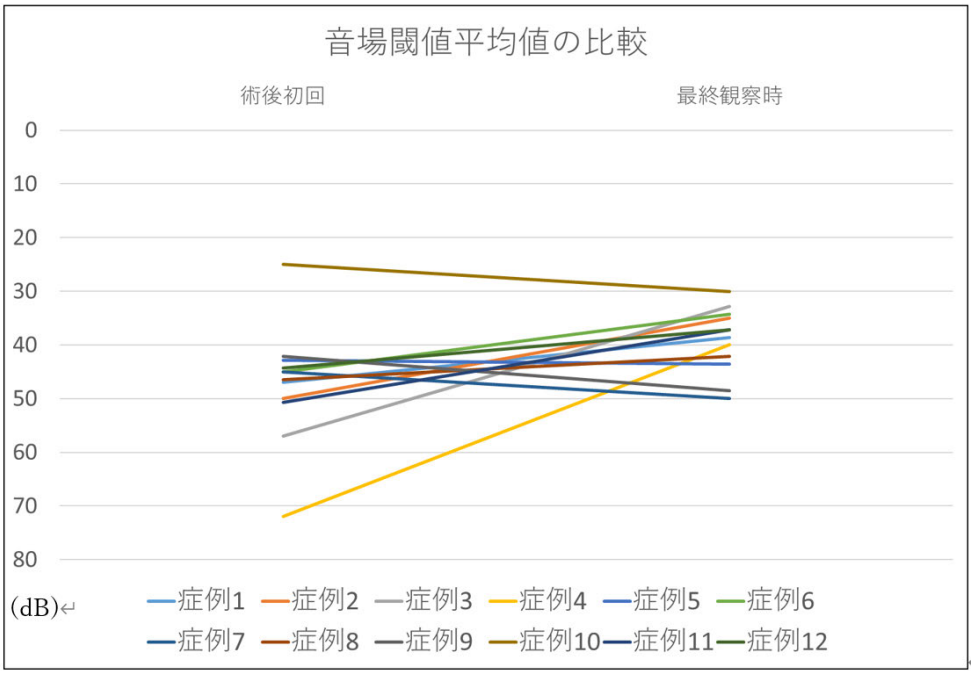

YIA2-4 ミトコンドリア DNA 変異症例の臨床的特徴と聴覚障害の検討

上原奈津美，藤田　岳，横井　純，柿木　章伸，丹生　健一
神戸大学　耳鼻咽喉・頭頸部外科

【背景】ミトコンドリア病は，いかなる症状，臓器・組織，何歳でもどんな遺伝形式でも起こりうるとされている．MELAS（mitochondrial myopathy，encephalopathy，lactic acidosis，and stroke-like episodes）の場合は脳卒中様発作など重篤な症状を示すことも少なくない．糖尿病と難聴を主徴とする MIDD（maternally inherited diabetes and deafness）では，30 代前半での発症が多く初発症状として難聴で耳鼻咽喉科を受診されることも珍しくない．また身体的特徴として低身長がよく見られるとされている．一方で m.1555A>G 変異のように難聴のみで非症候性の場合もある．今回当科におけるミトコンドリア DNA 変異症例について臨床像や特徴について検討したので報告する．
【対象と方法】当科を受診し，遺伝学的検査でミトコンドリア DNA 変異の確定している 27 家系，40 症例．遺伝学的検査の結果，家族歴，難聴発症（診断もしくは自覚した）年齢，聴力型，難聴の程度，合併症，BMI について検討した．
【結果】男性 21 例, 女性 19 例．年齢は 5 歳から 78 歳（中央値 42 歳）．m.3243A>G 変異 21 家系, 34 症例．m.1555A>G 変異 4 症例．m.7445A>G 変異 2 症例．5 例では明らかな家族歴はなかった．m.3243A>G 変異では聴力型は水平型 15 例，高音漸傾型 10 例，山型 4 例，軽度から正常 5 例であった．難聴の程度は正常から重度まで様々であった．成人 26 例において合併症は，糖尿病 24 例，心筋症・心刺激伝導路障害 6 例，腎障害 4 例，脳萎縮・MELAS9 例（重複あり）あり，同一家系内でも表現型にばらつきが見られた．BMI は 11 から 26（中央値 18.4）と痩せ型が半数を占め，MELAS 症例はいずれも BMI18.5 未満であった．m.1555A>G 変異では高音急墜型 3 例と聾型 1 例で，中等度難聴 1 例，高度難聴 1 例，重度難聴 1 例で全例補聴器装用していた．高度難聴の 1 例は遺伝学的検査の結果も考慮し人工内耳埋込術を施行した．m.7445A>G 変異は, いずれも高音急墜型の高度難聴で進行性であった．また 2 例とも掌蹠角化症を認めた．難聴発症年齢は，m.1555A>G 変異は生下時もしくは幼少期が 3 例と 20 歳が 1 例．m.7445A>G 変異が生下時もしくは幼少期であったのに対し，m.3243A>G 変異ではほぼ 20 歳以降の発症していた．
【考察】m.3243A>G 変異では，ほぼ成人以降に難聴が発症していた．また糖尿病以外にも多臓器に合併症が見られた症例は BMI<18.5 の痩せ型が多く難聴発症年齢も若い傾向にあった．ミトコンドリア病の特徴として，低身長だけでなく痩せ型にも留意し，特に若年者にはより全身精査を行うことで今後の合併症の早期診断や予防，治療に繋がると考えられた．一方で，m.1555A>G 変異と m.7445A>G 変異では先天性もしくは幼少期から発症し進行性で難聴の程度も高度であった．m.1555A>G 変異症例では，アミノグリコシド配糖体抗菌薬による難聴惹起のリスクが知られているが本症例では投与歴はいずれも認めなかった．リスクのある血縁者は，次世代では明らかな難聴はなく遺伝学的診断がついたことで難聴進行やアミノリコシド配糖体に対する注意喚起を行うことができたと考えられた．m.7445A>G 変異では 2 症例とも皮膚科・耳鼻科で個別疾患として別々にみられており遺伝学的検査がなければ確定診断が困難であった．
【結論】ミトコンドリア病の臨床的特徴を理解することで，耳鼻科医が今後の予防や治療につなげられる重要な役割を果たすことができると考えられる．

YIA2-5 日本人健聴者における視聴覚統合タスク時の事象関連電位の検討

戸部　陽太，山崎　博司，大江　健吾，大森　孝一
京都大学大学院医学研究科　耳鼻咽喉科・頭頸部外科

【はじめに】

マガーク効果とは，単音節の音声をそれとは異なる音節を構音した口唇の映像と組み合わせることで，音声刺激単独とは異なる音節に聞こえる現象（McGurk 1976）であり，視聴覚統合を評価するタスクとして用いられる．このタスクでは，視覚と聴覚が不一致な条件において両知覚の統合が行われた結果，視覚情報が採用されたり視聴覚が融合し別の音節が知覚されたりする．マガーク効果は健聴者でも観察されるが，難聴が存在するとより視覚に依存する傾向があることから（Efrat 2005，Tona 2015），難聴者の会話における視覚依存性の指標の一つとなる可能性が期待される．しかし，難聴者だけでなく，健聴者でもマガーク効果の基盤となる脳機能に関しては不明な点が多い．健聴者における事象関連電位の解析では，McGurk マガーク効果を呈する被験者（Responder）とこれを認めない被験者（non Responder）では振幅に差があることが報告されている（Shahin 2018）．マガーク効果は使用言語や提示刺激の条件によって大きく影響を受けるため，本研究では日本人の健聴成人を対象に，マガーク効果タスク時の事象関連電位を解析した．

【対象と方法】

耳疾患の既往や難聴のない成人 26 名（34.6 ± 6.5 歳；平均 ± 標準偏差）を対象とした．提示刺激は /ba/ /da/ /ga/ の構音を行う口唇の動きがデジタル記録された映像と 67S 語表から切り出した 66ms の /ba/ の音声を組み合わせて作成した．映像と音声がともに /ba/ である刺激を一致刺激，映像が /da/ もしくは /ga/，音声が /ba/ である刺激を不一致刺激と定義した．映像で口唇の動作が開始するタイミングは，音声開始 410ms 前に設定した．1 種類につき 20 試行，合計 60 試行をランダムに順列したデータを 1 種類作成しておき，これを休息を挟みながら複数シリーズ提示するセミランダムな手法を採用した．最初に被験者は映像＋音声刺激に対して，3 種類の提示刺激がどのように聞こえたかを回答した．不一致刺激を提示したとき，/ba/ と異なる回答，すなわち視覚情報の採用や融合知覚を示した割合が 50% 以上の被験者は Responder，50% 未満の被験者を non Responder とした．その後，映像＋音声（融合刺激），映像刺激，音声刺激の 3 パターンを順に提示して，32 チャンネル脳波計で各々の事象関連電位を測定し，各群の事象関連電位波形を比較した．

【結果と考察】

26 名の被験者のうち Responder が 17 名（34.7 ± 6.3 歳），non Responder が 9 名（32.1 ± 8.6 歳）であった．不一致刺激に対して /ba/ 以外の聞こえ方を回答した割合は，Responder で 94.0 ± 8.5%，non Responder で 3.6 ± 9.0% であった．データにノイズが多かった 9 名が除外され，残る 17 名（Responder12 名，non Responder5 名）に対して解析を行った．脳波電極レベルでの事象関連電位波形解析では，Responder の音刺激後 150ms 時点での波形において，一致刺激と不一致刺激で有意な振幅差を認めた（Fz 電極で $p<0.001$，Cz 電極で $p<0.05$）一方，non Responder ではこれらの電極では有意差を認めなかった．脳波電極レベルの時間周波数解析では /ba/ と /da/，/ba/ と /ga/ の組み合わせで比較すると，Responder ではいずれの組み合わせでも P4 電極の 100-200ms の期間で有意差を認めた（/ba/ vs. /ga/ $p=0.007$，/ba/ vs. /da/ $p=0.001$）．一方，non Responder ではこれらの組み合わせでいずれの組み合わせでも有意差を認めなかった．Responder では不一致刺激に対して視聴覚統合に関連した脳活動が生じた結果一致刺激と異なる波形が生じたのに対して，non Responder では一致刺激，不一致刺激共に聴覚情報を重視した情報処理が働いたため，波形に差が生じなかった可能性がある．

YIA2-6 聴覚情報処理障害 (APD) 患者の診療における検査の位置付けに関する検討

紀井　大志，野田　哲平，小宗　徳孝，松本　　希，中川　尚志
九州大学　耳鼻咽喉科

はじめに

純音聴力検査で正常聴力だが，聞き取り困難を抱える症候として，日本でも聴覚情報処理障害（auditory processing disorders：APD）が注目されるようになった．APD は，2005 年に ASHA（米国音声言語聴覚協会）で「聴覚情報を処理する中枢神経システムの問題で，音源定位，音の識別，音のパターン認識，聴覚情報の時間的側面の解析，競合音下での聴取，歪み語音の聴取のうちいずれか，もしくは複数の機能に問題が生じた状態」として提唱された．この特性を捉える検査として，本邦では主に小渕版と八田・太田版の聴覚情報処理検査（auditory processing test：APT）が使用される．今回我々は，聞き取りにくさの訴えで受診した患者に双方の APT を行い，全体としてどのような聴覚特性を持つのかに関して検討したので報告する．

方法

本大学倫理委員会の承認を得て，2020 年初日から 2023 年 5 月末日までの間に聞き取りにくさを主訴に受診した患者で，APT を受けた患者の結果を集計した．検査結果の正常／異常のカットオフは石川らの報告値（症状のない健聴成人の平均 -2x 標準偏差値から求めた値）を用いた．APT 以外に，患者年齢，性別，純音聴力検査，語音検査，発達障害 / 精神疾患の診断歴を集計した．

APD の公式な定義はないため，以下の 4 条件を満たした例を APD とした．(1) 患者本人の訴えであること (2) 純音聴力検査の聴覚医学会 4 分法平均値が 25dB 以下であること，(3) 語音弁別能が 50dBSPL 以下の音圧で 90% 以上に達すること，(4) 小渕の SSQ スケールで 109 点以下または Fisher の聴覚的問題 (FAPC) のスコアが 72% 以下であること．

結果

検査不同意例，検査脱落例を除外し，113 例 (男 41，女 72) が解析条件を満たした．発達障害の診断歴が 46 例 (41%)，精神疾患診断歴が 47 例（42%）に見られた．上記基準で APD と診断されたのは 93 例（82%）であった．診断基準を外れた例は，聴力条件を満たさず難聴と診断された例 13 例（11.4%），小渕の SSQ スケールと FAPC で基準を満たさなかった 6 例（5.3%）であった．APD と診断されなかった例も含め，APT を受けた全員が APT のいずれかの項目で基準値を下回った．基準値未満の結果が最も多く見られたのは小渕版の複数音声検査（70 例，63%）であった．続いて，両耳分離能を見る文聴取検査で八田・太田版（右 51%，左 77%），小渕版（左右とも 50%）ともに対象患者の半数以上で基準値未満であった．続いて音源の再生速度を早める時間圧縮検査では最も強く圧縮した検査で八田・太田版 (40%)，小渕版（語頭 31%，語中 47%，語尾 38%）ともに検査を受けた患者の 1/3 以上で基準値未満であった．それ以外の検査では基準値未満の対象者は全体の 1/3 未満であった．

考察

正常聴力で聞き取りにくさを示す原因疾患として，発達障害・精神疾患・脳血管障害 / 頭部外傷等といった中枢性の病態だけでなく，蝸牛死滅領域を伴うもの・内耳におけるシナプス障害といった末梢性の病態も提唱されている．それぞれの病態は排他的でなく，様々な病態の組み合わせが聞き取りにくさに寄与している可能性が高い．現在広く使われている聴力正常例に限る APD の定義も，老人性難聴を合併すると APD ではなくなる矛盾をはらんでいる．現在 APD は疾患概念の確立過程にある．

したがって APD の診療を行う臨床現場では，当面以下のように運用することが安全と思われた．(1) APD は症状名ととらえ，背景に中枢末梢を問わず様々な病態が考えられることを患者に説明する，(2) APT をすべて行う余裕がない施設では，両耳分離能と複数音声検査を中心に異常値が出やすい検査に絞ることが可能である，(3) 発達障害や精神疾患の併存率は高く，可能であれば関連診療科との併診や質問紙等（A-ADHD 等）を用いて積極的に検索すべきである．

APT は聞き取りにくさを感じる状況を意図的に作り出した検査であり，病態の鑑別を目的として使用出来ないが，患者の苦手とする状況と程度を病態を問わず把握出来るため有用である．現状では病態によらず根本的な治療方法はないため，環境調整が治療･介入のメインとなっている．APT によって聴覚特性を明らかにすることは，環境調整をスムーズにする役割があると考えられる．

YIA3-1 鼓膜再生療法における石灰化が穿孔サイズと聴力に与える影響について

山口　智也，金丸　眞一，金井　理絵，前谷　俊樹，吉田　季来，北　真一郎，
熊澤　明子，柚木　稜平
田附興風会　医学研究所　北野病院　耳鼻咽喉科・頭頸部外科

【緒言】鼓膜再生療法は 2019 年に本邦で保険収載された再生医学に基づく新規概念の治療で，治療にあたり，鼓膜穿孔縁を適切に新鮮創化し，鼓膜の三層構造を露出させる必要がある．しかし，鼓膜穿孔のある鼓膜には石灰化が伴っていることがしばしばあり，鼓膜を新鮮創化するにあたり，石灰化をどう扱うかを検討していく必要がある．これまでの，鼓膜形成術や鼓室形成術での鼓膜再建では，鼓膜の石灰化は自家組織移植の足場として利用できるため，温存する傾向にあったが，石灰化は，鼓膜の固有層（中間層）に発症しているため，生理的に正常な鼓膜を再生させるためには，石灰化を除去することは必須である．また，石灰化の大きさによっては，鼓膜の振動に影響を与える可能性も考えられる．そのため，当院では原則として石灰化を取り除く方針としている．しかし，石灰化を取り除くことで術前の穿孔が小さい症例も新鮮創化直後に穿孔が拡大する傾向にある．【目的】鼓膜石灰化除去が，鼓膜再生に与える影響の検討【対象】2020 年 1 月 20 日から 2022 年 3 月 30 日の約 2 年 2 カ月の間に，当科で初回の鼓膜再生療法を施行したうち，経過観察中や新鮮創化直後の穿孔の大きさが不明な症例を除き，6 カ月以上のフォローができた 227 例 244 耳を対象とした．【方法】穿孔サイズは鼓膜全体に対して，1/3 以下の穿孔を GradeI，1/3 〜 2/3 の穿孔を GradeII，2/3 以上の穿孔を GradeIII と定義した．術前 Grade が I の症例で，新鮮創化後に穿孔の大きさが拡大し GradeIII となった症例を小穿孔拡大と定義し，石灰化症例と石灰化がない症例に分け，それぞれの小穿孔拡大の比率と術前後の聴力変化を比較した．また，小穿孔拡大症例とそれ以外の症例にわけて閉鎖率を比較した．【結果】小穿孔拡大の比率については，石灰化症例では術前 Grade が I の症例が 88 耳あり，その内 35 耳が新鮮創化後に GradeIII になった．石灰化がない症例では術前 Grade が I の症例が 38 耳あり，その内 8 耳が新鮮創化後に GradeIII になった．穿孔拡大の比率は，それぞれ 39.8% と 21.2% で，カイ二乗検定で有意差を認めた．また，石灰化症例と石灰化の無い症例の低音域（125Hz，250Hz，500Hz の平均）の術前後の聴力の改善を比較したところ，石灰化症例では改善が大きく，t 検定で有意差を認めた．穿孔閉鎖率は小穿孔拡大群で 97.7%（42/43），それ以外の症例では 97%（195/201）で，両者に有意差を認めなかった．石灰化鼓膜と正常鼓膜の病理所見を比較したところ，石灰化鼓膜では巨大な膠原繊維が中間層に存在し，正常組織から大きく異なっていることが確認できた．【考察】石灰化症例では石灰化の無い症例に比べ，新鮮創化に際して小穿孔が大穿孔に拡大する傾向にあったが，低音域の聴力が改善も大きかった．また，小穿孔が拡大した症例でも鼓膜閉鎖率は良好で，病理学的にも石灰化が固有層の形状を著しく変化させており，より自然な鼓膜形態のためにも石灰化を除去することが望ましいと考えられる．

YIA3-2

Augmented Reality(AR) を利用した 中耳真珠腫に対する術式選択の新たな試み

高橋　昌寛，中澤　　宝，平林　源希，栗原　　渉，山本　和央，櫻井　結華，
山本　　裕，小島　博己
東京慈恵会医科大学　耳鼻咽喉科

【目的】中耳真珠腫に対する術式は経外耳道的に術野を拡大する Transcanal retrograde approach と経皮質骨的に削開する Transcortical approach に大別される．前者の利点は真珠腫の進展に従って必要に応じた骨削開で病変を除去できることである．TEES は Transcanal approach に分類され，powered TEES などの出現により乳突腔に進展した病変にも適応が拡大している．しかし外耳道再建を確実に行うためには削開を最小限に留めることが望ましい（Takahashi M, et al. Eur Arch Ootorhinolaryngol 2021）．われわれは過度な削開を控えるために斜視鏡を積極に使用している（Takahashi M，et al. J Int Adv Otol 2022）．しかし削開範囲が広範になる場合には外耳道後壁の保存という観点から Transcortical approach の有用性が高くなる．従って，術式を検討する際は上鼓室から乳突腔の進展範囲を正確に評価することが極めて重要となる．真珠腫進展範囲を判断する画像検査として MRI の nonEPI DWI 法が確立しているが，われわれはさらなる正確な画像評価を目指して様々な工夫を行ってきた．具体的には人工知能（AI）による補助画像診断（Takahashi M，et al .Plos One 2022），サブトラクション法（Baba A，Takahashi M，et al. Eur Radiol 2022），乳突洞口の拡大度による進展予測（Baba A，Takahashi M，et al. ANL 2020）が挙げられる．今回，これらの向上した診断を術中の術式選択の判断にも活かすために Augmented Reality（AR）に着目した．AR は肉眼で見ることのできる風景に CG で作られた画像などを重ね合わせて表示する技術である．AR を用いて病変を術中の内視鏡画像上に可視化することで，適切な骨削開範囲を決定できるか検討した．
【方法】「Stryker ENT Navigation System」に内蔵された AR 機能を用い，画像診断を基に病変の範囲を術前にプロットしておくことで，術中の内視鏡映像（0 度，30 度）に重ね合わせて三次元的に表示し術中判断に用いた．ナビゲーション誤差に対する対策としてツチ骨外側突起を指標に補正を行った．
【結果】AR を導入することで画像所見のみで判断するよりも具体的に位置や大きさ把握し骨削開範囲を予測することができた．また術中に補正することで深部においてもナビゲーション精度が高かった．
【考察】真珠腫進展範囲を術前に予測することは必ずしも容易ではない（Takahashi M，et al. Plos One 2022）．判断を誤ることで術式選択の判断が遅れることがあるが，AR を導入することで TEES による Transcanal approach で行うか Transcortical approach を選択するか適切に判断することが可能となり，手術時間の短縮にもつながると考える．

ナビゲーションの耳科手術応用における大きな課題としてレジストレーションでの誤差が挙げられる．一般的に使用されている surface matching 法では約 2mm 程度の誤差が生まれ，深部に行くにつれて大きくなる．今回の検討においても体表で誤差がなくても肝心の外耳道内で誤差を生じていた．しかし，手術操作による位置変化が少ないツチ骨外側突起を指標に用いて補正を行ったことが高い精度を実現できた要因と考える．術中に補正可能であることが今回用いたナビゲーションシステムの優れた点である．現在の AR は内視鏡画像にのみ表示されるが，経外耳道アプローチに限らず経乳突腔アプローチでも内視鏡を補助的に使うことは多く，耳科手術における内視鏡手術の役割は大きい．さらに術中 AI 診断との組み合わせによる応用も期待できる．演者は鼻副鼻腔内視鏡手術動画を用いた AI 診断の高い精度について報告（Takahashi M，et al. Res Sq 2023）しており，耳科手術動画を用いた真珠腫病変の AI 診断にも取り組んでいる．術中 AR 表示及び AI 診断補助下 EES が行われることが期待される．

現時点の AR の課題には，術前に手作業で病変などの対象をプロットする必要があることやレジストレーションの手間などがあるが，真珠腫に限らず安全かつ確実な耳科手術を目指す上で将来性があると考える．そして耳科手術にもいずれロボット手術の介入があることは容易に想像できることであり，AR・AI 補助下ロボット耳科手術も実現する可能性を秘めている．

YIA3-3　耳硬化症 181 耳の脱灰像と術前後聴力の関係

木村　　尭[1]，森田　由香[2]，泉　　修司[2]，八木　千裕[2]，山岸　達矢[2]，大島　伸介[2]，
高橋　邦行[3]，堀井　　新[2]
[1]魚沼基幹病院　耳鼻咽喉科，[2]新潟大学医歯学総合病院　耳鼻咽喉科・頭頸部外科，
[3]宮崎大学医学部　耳鼻咽喉・頭頸部外科

【はじめに】耳硬化症はアブミ骨が固着し伝音難聴を呈する疾患であり，進行すると混合性難聴や感音難聴を呈することもある．治療としてアブミ骨手術が行われる．側頭骨 CT では内耳骨包に脱灰像を認める例もみられる．我々は，脱灰が前庭窓前方から始まり，内耳道前方，蝸牛周囲へと進行することを報告した（Yagi C et al. 2019）．本研究では，耳硬化症の脱灰を非脱灰群，前庭窓前方，内耳道前方，蝸牛周囲に分類し，脱灰部位の数に着目し術前・術後聴力を比較した．【対象と方法】2003 年～ 2020 年にアブミ骨手術を施行した耳硬化症 152 例 181 耳を対象とした．手術時年齢は 18 歳～ 78 歳（中央値 52 歳）であった．性別は男性 39 例 44 耳，女性 113 例 137 耳であった．側頭骨 CT で内耳骨包の脱灰像の有無を確認し，脱灰の部位を前庭窓前方，内耳道前方，蝸牛周囲に分類した．聴力は気導，骨導，気骨導差を 0.5，1，2，3kHz の 4 分法で評価し，術前ならびに術後 1 年で評価した．手術による骨導聴力の改善を考慮し，術後気骨導差の計算では術後骨導を使用した．3kHz 欠損例は 2kHz と 4kHz の平均値とした．【結果】側頭骨 CT でいずれかの部位に脱灰像を認めた割合は，181 耳中 96 耳（53.0%）であり，その内訳は前庭窓前方 93 耳，内耳道前方 28 耳，蝸牛周囲 26 耳であった（いずれも重複あり）．脱灰なし群の術前気導 / 骨導（4 分法平均）/ 気骨導差は 53.9dB/30.3dB/24.2dB であり，脱灰あり群は 56.2dB/30.5dB/26.4dB であった．術前気導聴力ならびに気骨導差に有意差が見られた．また，脱灰部位数別の分類では気骨導差にのみ有意差を認めた．術式は，small fenestra stapedectomy（SFS）132 耳，partial stapedectomy（PS）37 耳，total stapedectomy（TS）12 耳であった．術後 1 年の気導 / 骨導（4 分法平均）/ 気骨導差は，脱灰なし群は 28.6dB/24.2dB/4.9dB であり，脱灰あり群は 32.9dB/27.9dB/9.0dB であった．気導聴力，気骨導差に有意差を認めた．脱灰数別の成績では，3 箇所すべての部位に脱灰を認める群で術後気導･骨導･気骨導差の聴力成績が最も悪かった．気骨導差は脱灰数が増えるほど大きくなり，有意差を認めた．【考察】これまで耳硬化症の脱灰像と聴力との関係は，報告により結果は一定していなかった．今回，脱灰がある群ではない群に比べ，骨導聴力に差はないが気骨導差が有意に大きく，その結果，気導聴力も悪かった．また，脱灰部位数と気骨導差に有意な関連を認め，脱灰像は気導聴力に影響することが明らかとなった．術後聴力成績では，脱灰あり群ではなし群に比して，有意に気骨導差が大きく気導聴力も悪かった．過去にわれわれは側頭骨 CT 所見から，脱灰病変が前庭窓前方→内耳道前方→蝸牛周囲へと進展することを報告した（Yagi C et al. 2019）．術後の気骨導差が脱灰数が増えるにつれて有意に大きいことを併せて考慮すると，脱灰の進行はアブミ骨手術では改善できない内耳骨包内の伝音系異常の存在を示唆し，脱灰が進展する前に手術をした方が良好な術後成績が得られる可能性が示唆された．

YIA3-4 耳硬化症と先天性アブミ骨固着単独症例における臨床的特徴の差異

西山 崇経[1]，辺土名 貢[1,2]，細谷 誠[1]，島貫茉莉江[1]，上野 真史[1]，小川 郁[1]，
小澤 宏之[1]，大石 直樹[1]
[1]慶應義塾大学 耳鼻咽喉科，[2]済生会宇都宮病院 耳鼻咽喉科

【はじめに】耳硬化症と先天性アブミ骨固着症は，共にアブミ骨底板周囲の固着による難聴を生じる疾患である．両者は似て非なる病態であるが，アブミ骨手術と呼ばれる共通術式を選択することになる．しかし，アブミ骨固着症は耳硬化症と比べて術後成績が悪いとされているため，アブミ骨固着症であることを術前から予測できる指標が求められる．そこで本研究では，耳硬化症とアブミ骨固着症例における臨床的特徴の差異について検討する．
【対象と方法】2021 年 4 月から 2021 年 10 月までに，慶應義塾大学耳鼻咽喉科で stapedotomy を予定術式として手術を行った，耳硬化症確実例 216 例と先天性アブミ骨固着症 37 例のうち，術前からレーザー併用や内視鏡下手術が予定されていた症例，アブミ骨固着以外の耳小骨奇形の合併例を除く，耳硬化症 152 例とアブミ骨固着症 17 例を対象とした．耳硬化症群とアブミ骨固着群の 2 群間における患者背景（性別，年齢，患側，アブミ骨筋反射の有無，ティンパノグラムの所見，術前後の聴力，実施術式，手術時間）を比較検討し，耳硬化症とアブミ骨固着症における臨床所見の差について検討した．耳硬化症の診断は，術中に耳小骨奇形やアブミ骨以外の固着を認めないことで行った．先天性アブミ骨固着症の診断は，幼少期から非進行性の難聴を認め，CT で脱灰像を認めないことで行った．
【結果】表に耳硬化症群とアブミ骨固着群の患者背景を示す．アブミ骨固着群では，有意に患者年齢が低く，ティンパノグラム A 型や stapedotomy 以外の術式選択割合が多く，125 Hz 以外の気導聴力が低かった．
【考察】耳硬化症群では 152 例中 112 例（73.7%）で，予定された stapedotomy が行われたのに対し，アブミ骨固着症群では 17 例中 5 例（29.4%）のみで予定された stapedotomy が行われていた．このことは，後天性進行性疾患である耳硬化症と先天性非進行性疾患であるアブミ骨固着症の病態の違いに起因していることが想定される．患者背景としては，アブミ骨固着群では耳硬化症群と比して若年，ティンパノグラム A 型が多く，特に高音部における気導聴力低値の傾向を認め，術前にこれらの所見を認めた場合には，アブミ骨固着症を想定する必要があると考えた．過去の数理モデルを用いた耳小骨異常のシミュレーションの報告における，輪状靱帯単独の硬化では高音部の難聴が生じにくいことと矛盾しない結果であった．発表においては 2 群間における聴力予後などについても検討したい．

表. 耳硬化症群とアブミ骨固着群の患者背景

比較項目	耳硬化症群 (n=152)	アブミ骨固着群 (n=17)	*p*値	検定
年齢 (歳)	53.7 ± 12.4	28.4 ± 16.1	**<0.001**	U検定
性別 (男性: 女性)	47: 105	7:10	0.417	χ二乗
SR (存在: 消失)	3: 83	1: 9	0.36	χ二乗
TG (A: As: Ad)	32: 76: 11	10: 3: 2	**0.004**	χ二乗
術式 (Sdo: non-Sdo)	112: 40	5: 12	**<0.001**	χ二乗
手術時間 (分)	129.4 ± 36.8	121.5 ± 31.8	0.42	U検定
気導聴力 (dB)				
125 Hz	60.9 ± 10.5	57.9 ± 8.1	0.12	U検定
250 Hz	66.2 ± 13.5	59.4 ± 13.4	**0.02**	U検定
500 Hz	65.7 ± 15.6	57.6 ± 17.1	**0.005**	U検定
1000 Hz	61.1 ± 16.1	52.1 ± 18.5	**0.004**	U検定
2000 Hz	57.9 ± 18.9	47.1 ± 18.5	**0.011**	U検定
4000 Hz	54.5 ± 22.7	36.5 ± 24.9	**<0.001**	U検定
8000 Hz	60.6 ± 25.8	40.9 ± 29.5	**0.003**	U検定

SR; アブミ骨筋反射, TG; ティンパノグラム, Sdo; stapedotomy, non-Sdo; non-stapedotomy
U検定: Mann-Whitney U検定, χ二乗; カイ二乗検定
p<0.05を有意とみなし、太字は有意差を認めた項目

YIA3-5 顔面神経減荷術前後の聴力変化の検討

山崎　開，綾仁　悠介，萩森　伸一，菊岡　祐介，尾崎　昭子，稲中　優子，
櫟原　崇宏，乾　崇樹，河田　了
大阪医科薬科大学病院　耳鼻咽喉科・頭頸部外科

【はじめに】ウイルス性顔面神経麻痺に対する治療として，ステロイドや抗ウイルス薬の投与後，予後不良が予測された場合には顔面神経減荷術を施行する選択肢がある．当科では乳突削開，後鼓室開放を行い，耳小骨を明視下に入れキヌタ・アブミ関節およびツチ・キヌタ骨関節を離断後，キヌタ骨を一旦摘出する．顔面神経膝部付近から茎乳突孔まで顔面神経を開放した後にキヌタ骨を reposition し，両関節をフィブリン糊で接着する．この手術工程の中で，術後難聴の原因となりうるものがある．伝音難聴の原因としてはキヌタ骨の摘出と reposition による関節の損傷やキヌタ骨と周囲組織との癒着などが，感音難聴の原因としてはアブミ骨への接触やドリルで骨削開を行う際の振動による蝸牛障害が考えられる．当科では術後難聴を起こさないために，キヌタ骨の周囲組織との癒着防止を狙って，キヌタ骨短脚をドリルで削除した後に reposition する工夫や，ドリルの振動を軽減し蝸牛障害を避けることを狙って，膝部周辺ではドリルの最大回転数を 10000 回 / 分に落とす工夫を行っている．今回，当科で施行した顔面神経減荷術の症例に対して，手術前後の聴力の比較検討を行った．【対象と方法】対象は，2002 年 4 月から 2022 年 4 月の期間に当科にて経乳突法で顔面神経減荷術を行い，術後聴力の経過を追うことのできた 83 例とした．男性が 36 例，女性が 47 例であった．年齢は 10 ～ 79 歳で中央値 56 歳，Bell 麻痺が 42 例，VZV 関連顔面神経麻痺（Hunt 症候群 +zoster sine herpete）が 41 例であった．73 例でキヌタ骨短脚をドリルで削除し，41 例で膝部付近操作時にドリルの回転数を落とした．手術前後の気導聴力及び骨導聴力閾値を 5 分法で算出した．(1) 手術前後の気導聴力および骨導聴力の変化，(2) キヌタ骨短脚処理の有無による術前後の気導聴力差，ドリルの回転数を落とす工夫の有無による術前後の骨導聴力差，(3) 手術後に骨導聴力閾値が 1 周波数以上で 15dB 以上の上昇を認めた群を聴力悪化群とした時の聴力悪化群の患者背景，を検討した．なお聴力の比較は手術直前と手術後 6 か月以上経過した時点での標準純音聴力検査を用いた．【結果】(1)5 分法で，術前気導聴力の中央値は 18.0dB，術後気導聴力の中央値は 20.0dB で，2dB の悪化を認めた．術前骨導聴力の中央値は 16.0dB，術後骨導聴力の中央値は 13.0dB で，手術前後における骨導聴力の悪化は認めなかった．(2) キヌタ骨処理を行った 73 例の術前後の気導聴力差の中央値は 4.0dB で，キヌタ骨処理を行わなかった 10 例では 13.0dB であり，統計学的に有意な差を認めた（t 検定，$p<0.05$）．ドリルの回転数を落とす工夫を行った 41 例の術前後の骨導聴力差の中央値は -2.0dB で，工夫を行わなかった 42 例では -1.0dB であり，有意差は認めなかった．(3) 術後骨導聴力閾値が 1 周波数以上で 15dB 以上の上昇を認めた聴力悪化群は 16 例（19.3%）で，聴力非悪化群は 67 例（80.7%）であった．聴力悪化群の年齢の中央値は 66.5 歳，男女比は 3：5，Bell 麻痺対 VZV 関連顔面神経麻痺の比率は 10：6，術前骨導聴力の中央値は 21.5dB であった．一方，聴力非悪化群の年齢の中央値は 51 歳，男女比は 30：37，Bell 麻痺対 VZV 関連顔面神経麻痺の比率は 32：35，術前骨導聴力の中央値は 14.0dB であった．聴力悪化群の年齢は聴力非悪化群と比較して有意に高く（t 検定，$p<0.05$），術前骨導聴力は有意に高値であった（t 検定，$p<0.05$）．【考察とまとめ】顔面神経減荷術前後で骨導聴力には悪化を認めなかったが，気導聴力は 2dB の悪化を認めた．キヌタ骨再挿入時の耳小骨の関節面の接合が不十分であることや，再挿入したキヌタ骨が術後に周囲組織と癒着することなどが考えられる．キヌタ骨短脚を削る処理は，キヌタ骨と周囲組織の癒着を予防し気導聴力の悪化を防ぐことが示唆された．今回の検討では，1 周波数以上における 15dB 以上の骨導閾値の上昇は 19.3% に認めた．高齢者や術前から聴力低下がある症例においては術後骨導聴力の悪化が生じる可能性が高まる．これらの症例に対する手術はより丁寧な操作を心掛ける必要があり，術前に十分な説明を行う必要がある．

YIA3-6 CTP 検査を施行した突発性難聴疑い 75 例の検討

天野真太郎[1]，窪田　俊憲[1,2]，伊藤　　吏[1]，松井　祐興[3]，後藤　崇成[1]，新川智佳子[1]，
池園　哲郎[5]，松田　　帆[5]，欠畑　誠治[1,4]
[1] 山形大学　耳鼻咽喉・頭頸部外科，[2] 米沢市立病院　耳鼻咽喉科，
[3] 日本海総合病院　耳鼻咽喉・頭頸部外科，[4] 太田総合病院　耳鼻咽喉科・気管食道科，
[5] 埼玉医科大学　耳鼻咽喉科

【はじめに】

Cochlin tomo-protein（CTP）は外リンパに特異的に存在するタンパクである．2009 年に池園らに発見されて以降，外リンパ瘻の診断マーカーとして臨床的に使用されてきた．2012 年の診断基準改定により外リンパ瘻確実例の診断基準案に「中耳から CTP が検出できたもの」という項目が追加され，2022 年 7 月より外リンパ瘻診断目的の CTP 検査が保険収載となった．

当科では突発性難聴に対してステロイド鼓室内投与（IT-DEX）を第一選択として施行しているが，その際に同意が得られた症例に対して，埼玉医科大学との共同研究として 2013 年から CTP 検査を施行してきた．今回，当科で突発性難聴 疑いとして治療した症例における CTP 検査の結果と，CTP 陽性・中間値症例の経過について報告する．

【対象】

2013 年から 2022 年までに山形大学医学部附属病院にて，急性感音難聴を認め突発性難聴疑いとして IT-DEX を施行し，CTP 検査を施行した 75 例を対象とした．なお，加療前に外リンパ瘻を疑うエピソード（外傷歴や鼻かみ，くしゃみ，力み，ポップ音など）を有する症例や難聴・めまいを反復した症例は対象より除外している．男性 36 名，女性 39 名，平均年齢 57.8 歳（20 ～ 83 歳）であった．

【結果】

CTP 検査の結果は陽性 8 例，中間値 4 例，陰性 63 例であった．CTP 検査法はポリクローナル抗体 ELISA 法が 51 例，モノクローナル抗体 ELISA 法（2018 年 7 月～）が 24 例であった．CTP 陽性・中間値症例は全例がポリクローナル抗体 ELISA 法で検査を施行した症例であった．

CTP 陽性 8 例中，内耳窓閉鎖術を追加で施行した症例は 4 例であった．術後 10dB 以上の聴力改善を認めた症例は，3 例中 1 例であった（術前に既に聴力が改善していた 1 例を除外した）．術後めまいが改善した症例は 3 例中 2 例であった（術前にめまい症状を認めなかった 1 例を除外した）．内耳窓閉鎖術を行わず経過をみた症例は 8 例中 4 例，10dB 以上の聴力改善を認めた症例は経過不詳の 1 例を除いた 3 例中 2 例であった．めまいに関しては 4 例中 1 例がめまい症状をもとより認めず，残りの 3 例中 2 例がめまいは自然軽快，1 例はめまい症状が残存した．

CTP 中間値 4 例中，内耳窓閉鎖術を行った症例はなかった．経過中 10dB 以上の聴力改善を認めた症例は 4 例中 1 例であった．めまいに関しては全例がめまい症状をはじめから認めなかった．

【考察】

特発性外リンパ瘻疑い症例 における CTP 陽性率は，全国多施設共同研究で 18%（192 例中 35 例），中野らの検討では 0%（98 例中 0 例）と報告されている．本研究の検討対象は突発性難聴として加療された症例に限定したため，前述の研究とは対象群が異なるが，CTP 陽性率は 11%（75 例中 8 例）であった．陽性となった 8 例の中には内耳窓閉鎖術実施後に聴力やめまいが改善した症例が存在した．このことから CTP 検査なしでは診断に至らない外リンパ瘻症例の存在と，同時にそのような症例の聴力やめまいの改善に CTP 検査結果に基づいた内耳窓閉鎖術が寄与できる可能性を示していると考える．

また，本研究ではモノクローナル抗体 ELISA 法では CTP 陽性例を認めなかった．検査法による違いなのか，外リンパ瘻の疾患概念が普及したため診断の際に疑う症例が増えたためか，要因は不明である．今後症例を蓄積し更なる検討が必要と思われる．

一般演題（口演）
抄録

11 月 2 日（木）
第 1 群～第 15 群

O1-1 当院における先天性真珠腫症例の臨床的検討

扇田　秀章，樽井　彬人，浅井　康徳，山原　康平，白馬　伸洋
帝京大学医学部附属溝口病院　耳鼻咽喉科

我々の施設では先天性真珠腫に対しても，中頭蓋窩底が低く十分な視野が得られない場合を除き，外耳道の骨壁を温存する Canal Wall Up Tympanoplasty（CWUT）を採用している．CWUT は外耳道や鼓膜が正常な形態に保持して cavity problem を回避できる一方，術野が狭くなるため，遺残真珠腫，再形成真珠腫を生じやすい可能性がある．本研究では，先天性真珠腫と診断され，当院にて CWUT による初回手術を行った鼓室型先天性真珠腫症例について，真珠腫の進展度や術後再発率等に関して検討を行った．

【対象と方法】対象は，2015 年 4 月から 2022 年 4 月に，先天性真珠腫と診断され，当院で CWUT にて初回手術を行った 50 例である．先天性真珠腫性の基準として，真珠腫と鼓膜に連続性がないこと，先行する真珠腫により換気路が閉塞され二次性に鼓膜陥凹等の異常をきたしたと考えられる場合を除き鼓膜に異常が見られないことを基準とした．各症例について，進展度，段階手術の有無，再発の有無について評価を行った．進展度分類については日本耳科学会の中耳真珠腫進展度分類 2015 改訂案を使用した．本進展度分類は，鼓室から発生する先天性真珠腫（鼓室型先天性真珠腫）が対象となる．

【結果】男女比は男性 37 例，女性 13 例であった．平均年齢は 15.5 歳であった．進展度については全症例の 50 例の中で鼓室型先天性真珠腫と考えられた 46 例を対象に検討を行った．Stage Ia が 3 例，Stage Ib が 6 例，Stage Ic が 12 例，Stage II が 24 例，Stage III が 1 例であった．46 例の中で一期的に手術を行ったのが 12 例，段階手術を行ったのが 34 例であった．一期的に手術を行った 12 例中 2 例で再発が認められ計画外再手術を要したが，いずれも Stage II であった．計画的再手術は 34 例で行われ，計画的再手術率は 46 例中 34 例（73.9%）であった．段階手術が行われたのは 28 例，点検手術（2nd. look operation）が行われたのは 6 例であった．段階手術が行われた 28 例中，15 例で遺残が認められたが遺残を摘出後にさらに計画的再手術は行われず，その後，1 年以上の経過で再発は認められなかった．点検手術 1 回目（2nd. look operation）が行われた 6 例で遺残が 5 例に認められたため，点検手術 2 回目（3rd. look operation）が 5 例で行われ 2 例に遺残が認められ．遺残があった 2 例で点検手術 3 回目（4th. look operation）が行われたが，その後計画的再手術もしくは再発による計画外再手術を要した症例は無かった．以上より，再発による計画外再手術を要した症例は，46 例中一期的手術後 2 例と計画的再手術 1 回目後の 2 例の計 4 例でいずれも遺残性再発であり，再発率は 8.7% であった．

【考察】本研究では，当院で初回 CWUT を行い 1 年以上経過した鼓室型先天性真珠腫 46 例における計画的再手術は，段階的手術 28 例と点検手術は 6 例であり，計画的再手術は 46 例中 34 例で計画的再手術率は 73.9% であった．また，再発症例は 46 例中一期的手術後 2 例と計画的再手術 1 回目後の 2 例の計 4 例で再発率は 8.7% であった．一方，当院で初回 CWUT を行い 1 年以上経過した後天性真珠腫 265 例における計画的再手術は，段階的手術 11 例と点検手術は 5 例であり，計画的再手術は 265 例中 16 例で計画的再手術率は 6.0% であった．また，265 例における再発は，一期的手術後に遺残性再発が 1 例で再形成再発が 7 例であったが，計画的再手術後は再発が一切認められなかったことより再発症例は 8 例であり，再発率は 3.0% であった．先天性真珠腫は後天性真珠腫と違い，発生母地が中耳腔内の全てであり，多発性発生も認められるため，計画的再手術率は後天性真珠腫の 6.0% と比較して，73.9% の 10 倍以上計画的再手術が必要とされた．また，再発率も後天性真珠腫の 3.0% と比較して，8.7% と倍以上高い割合であった．CWUT による手術では一般に再発が起こりやすいとされるが，特に先天性真珠腫に対しては十分に再発に注意して手術を行うことが肝要と思われた．

O1-2　Kaplan-Meier 法を用いた先天性真珠腫 81 例の再発率の検討

三代　康雄[1]，大畠　和也[1]，須藤　貴人[1]，美内　慎也[2]，都築　建三[2]，阪上　雅史[2]，猪原　秀典[3]
[1]大阪市立総合医療センター　耳鼻咽喉科・頭頸部外科，[2]兵庫医科大学　耳鼻咽喉科・頭頸部外科，
[3]大阪大学　耳鼻咽喉科・頭頸部外科

【はじめに】真珠腫の再発率は用いる統計方法によって差が生じるため，悪性腫瘍などと同様打ち切り症例を考慮に入れた Kaplan-Meier 法（K-M 法）などを用いるべきである[1) 2)]．
【対象と方法】1991 年 8 月～ 2021 年 11 月までに演者が術者もしくは指導医として手術を施行した先天性真珠腫 81 例を対象に Kapalan-Meier 法を用いて，累積再発率を検討した．症例の男女比は 54：27 で男性に多く，初回手術時の年齢は 1 ～ 31 歳，中央値 5.6 歳，術後経過観察期間は 2 か月～ 25 年 3 か月，中央値 5.0 年であった．また Potsic 分類 Stage I，JOS 分類 Stage Ia が急増した 2011 年以降の 41 例を後期症例，それ以前の 40 例を前期症例とし，比較した．
【結果】81 例全体の累積再発率は術後 5 年で 19.8%，10 年で 26.7% であったが，術後 7 年以降に再発した症例は認めなかった．Potsic 分類では，Stage I＋II（n=22）の再発率は 5.6%，Stage III+IV（n=59）の再発率は 32.8% であったが，有意差は認めなかった（$p = 0.082$）．JOS 分類では，Stage I（n=48）の再発率は 16.5%，Stage II+III（n=33）の再発率は 38.9% であったが，有意差は認めなかった（$p = 0.098$）．手術時期については，前期症例（n=40）の再発率は 33.0%，後期症例（n=41）の再発率は 16.3% であったが，有意差は認めなかった（$p = 0.259$）．
【考察と結論】先天性真珠腫の再発率は経過観察期間とともに増大し，再発率の検討には悪性腫瘍同様 K-M 法を用いるべきである．今回の 81 例では術後 7 年以降に再発した症例は無かったが，小児後天性真珠腫では術後 20 年以上経過してから再発した症例の報告[3)]もあり，できるだけ長期間の経過観察が必要と考える．

参考文献
1）Stangerup SE，et al.: Recurrence rate of attic cholesteatoma: Different methods of estimating recurrence rate. Otolaryngol Head Neck Surg 123: 283-287，2000．1）Stangerup SE，et al.: Recurrence rate of attic cholesteatoma: Different methods of estimating recurrence rate．Otolaryngol Head Neck Surg 123: 283-287，2000.
2）Mishiro Y，et al.: The investigation of the recurrence rate of chlesteatona using Kaplan-Meier survival analysis. Otol Neurotol 29: 803-806，2008.
3）Kuo CL，et al.: How long is long enough to follow up children after cholesteatoma surgery?: a 29-year study. Laryngoscope 122: 2568-2573，2012.

先天性真珠腫81例のK-M法による累積再発率

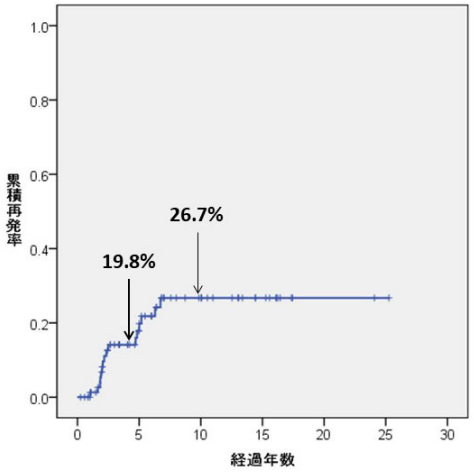

O1-3 東九州地域における先天性真珠腫の疫学的検討

門脇 嘉宣[1]，井手 慎介[2]，奥田 匠[2]，中村 雄[2]，重見 英仁[1]，平野 隆[1]，
高橋 邦行[2]，鈴木 正志[1]
[1]大分大学 耳鼻咽喉科・頭頸部外科，[2]宮崎大学 耳鼻咽喉科頭頸部外科

【目的】
種々の先天性疾患はその発生頻度がある程度数値化されている一方，先天性真珠腫はこれまで具体的な発生率の数値はあまり示されたことがない．我々は大分県における先天性真珠腫の疫学的背景（発生頻度とその推移，施術時年齢の変動，発見契機）を解析し，報告を行った（門脇ら 日耳鼻 2022）．今回我々は，隣県であることに加え地域性及び医療体制が似た宮崎県でのデータを加え，より大きな範囲・患者数での検討を行う．
【方法】
2006 年 4 月から 2022 年 3 月に大分大学及び宮崎大学医学部附属病院において，先天性真珠腫に対して初回手術加療を行った症例を対象とした．全対象患者の患者背景（施術時年齢，性別，生年月日），手術の年月日と発見の契機・症状，進展度情報を収集した．上記データを用い，A 10 万出生あたりの発生率とその年次変化を住民基本台帳（大分県，宮崎県ホームページから 2000 年以降の情報を収集）から得た各年別の新生児出生数を基に算出した．また B 発見時年齢別の発見時契機や症状を区分し，その解析を行った．さらに C 進展度（中耳真珠腫進展度分類 2015）に分けて手術時年齢との相関を検討した．統計解析には EZR（ver1.61）を用いた．
【結果】
対象患者として 100 例 101 耳を収集した．内訳は男性 69 例，女性 31 例で施術時の平均年齢は 6.7 歳，右 51 耳と左 50 耳だった．
A 患者数と出生した新生児数から，2000 年から 2019 年における先天性真珠腫患者の発生率は 10 万出生あたり大分県が 28.5 例，宮崎県が 21.5 例（両群に有意差なし）で，全体としては 25.0 例となった．患者の増加傾向を測るために出生年とその年における発生率との数値について相関関係を解析したが，経時的な患者の増加傾向は認められなかった（ピアソンの積率相関係数）．
B 発見契機は耳痛・耳漏などの中耳炎症状，難聴症状，別の症状で受診した際に偶然発見された別件受診，その他の 4 群に大別した．年齢は 0~2 歳（幼稚園入園前），3~5 歳（幼稚園），6~8 歳（小学校低学年），9 歳 ~（小学校中学年以降）に区分した．その結果，5 歳以下では中耳炎と別件受診の割合が高いが，6 歳以上では難聴症状が多くを占める結果となった．
C 病期別にすると stage1 57 耳（1a 18 耳，1b 21 耳，1c 8 耳），stage2 53 耳であり stage3 以上の症例は認めなかった（不明の 1 耳は除外）．手術時の平均年齢は stage1 6.8 歳に対して stage2 6.6 歳であり，両 stage 間における有意差はなかった（マン・ホイットニー検定）．
【考察】
先天性真珠腫の発生率について，これまでほとんど検討されてこなかった理由としては生後すぐのスクリーニングが困難，全国的に漏れのない手術症例の登録が困難，都市部では患者数は多いが人流も手術施設も多いことから単施設での検討が困難，なことなどが挙げられる．一方，地方においては手術施設が少なく県単位での症例の集約をしやすい，比較的人流が少ないという特徴がある．先天性真珠腫は後天性真珠腫に比べて発見されれば最終的にはほぼ手術加療に至ることなども併せて考えれば，先天性真珠腫の疫学的検討はむしろ地方においてより行いやすいのではないか，という発想を基に本研究は開始されている．
検討項目 A について，発生率は大分県が若干多くなったが両県間に有意差はなかったことから，これらは概ね妥当な数値と判断した．またこの値は国内の地域による差があるとは考えにくいため，先天性真珠腫の 10 万出生あたり 25 例という発生率は本邦においても概ね適用可能であろう．また今回の検討期間では患者数の増加傾向は認めなかった．しばしば論じられていた先天性真珠腫の患者数の増加傾向は，「発生数ではなく発見数の増加である」と以前我々は述べたが，各医療機関における光学機器などの進歩によって近年は発見率も均等化したものと思われる．検討項目 B については小学校就学前後の時期で発見契機が難聴症状へと大きく変化する結果が得られたことは，以前の我々の報告と同様となった．検討項目 C では，発見年齢が上がるとともに進展度が進む結果にはならなかった．

O1-4　当科における外耳道耳真珠腫に対する初回手術例の検討

美内　慎也[1]，西村　理宇[1]，河野　修二[1]，三代　康雄[2]，池畑　美樹[3]，阪上　雅史[1]，都築　建三[1]
[1]兵庫医科大学　耳鼻咽喉科・頭頸部外科，[2]大阪市立総合医療センター　耳鼻咽喉科，
[3]尼崎中央病院　耳鼻咽喉科

【はじめに】
外耳道真珠腫では表皮角化物が貯留し炎症や骨破壊を生じるため，定期的な処置を要する．処置にて炎症や進行を制御できなくなった例においては，手術が必要となる．当科では骨破壊を伴い，かつ外来処置で制御不能な例を手術適応としている．手術では外耳道をバーで削開しできるだけスムーズな形状にし，削開のみで不十分と判断した例では，耳介薄切軟骨を使用している．鼓室内や乳突洞へ進展した例では鼓室形成術や乳突削開術を併せて施行し，骨破壊の程度や真珠腫の状態に応じてオープン法や段階的手術も選択している．
今回当科で初回手術を施行した外耳道真珠腫について検討を行なった．
【対象】
2013 年 1 月から 2023 年 4 月の期間に当科で手術を施行した外耳道真珠腫初回手術例 36 例を対象とした．外耳道真珠腫の臨床像について，症状や既往歴，部位，進展範囲，合併症，選択した手術方法などを後方視的に検討した．
【結果】
症例の内訳は男性 14 例，女性 22 例，年齢は 14 歳から 85 歳で 70 歳代が 10 例と最も多く，年齢中央値は 64.5 歳であった．主訴は痛みが最も多く 18 例，次いで難聴が 14 例，耳漏が 9 例，耳鳴が 5 例，味覚障害が 2 例であった（重複あり）．関係が疑われる既往歴は腎不全が 6 例（5 例で透析中），糖尿病が 6 例，頭頸部癌・脳腫瘍術後放射線治療後が 3 例，関節リウマチが 2 例（1 例でメトトレキサート内服中，1 例でステロイド内服中）であった（重複あり）．基礎疾患なしが 10 例と最多であった．
部位は外耳道の後壁に存在したものが 30 例と最も多かった．内訳は後壁のみに存在したものは 5 例，下壁と後壁に存在したものが 9 例，前壁･下壁･後壁に渡り存在したものが 16 例であった．その他，前壁にのみ存在したものは 1 例，下壁のみが 2 例，下壁と前壁に存在したものが 2 例，全周性が 1 例であった．
進展度については，全例が Naim らの分類による病期分類で骨破壊を伴う stageIII 以上であった．外耳道限局となる stageIII が 7 例，隣接構造物の破壊を伴う stageIV が 29 例であった．StageIV のうち鼓室のみへの進展が 12 例，乳突洞のみが 7 例，両方へ進展していたものが 5 例，顎関節のみが 2 例，顎関節と鼓室の両方が 2 例，顎関節，鼓室，乳突洞いずれへも進展していたものが 1 例であり，鼓室内への進展が 18 例と最も多い結果であった．外耳道後壁が融解し，乳突洞と交通していたものを 15 例認めた．2 例で鼓索神経，1 例で顔面神経の露出を認めた．外耳道真珠腫による合併症として聴力低下が 19 例，味覚障害が 1 例，顔面神経麻痺を 1 例認めた．進展度と既往歴との関係は認められなかった．手術方法については，外耳道の骨削開のみで充分にスムーズとなったため薄切軟骨を使用しなかったものが 6 例，薄切軟骨を使用したものが 30 例であった．
乳突削開を施行したものが 24 例，鼓室内操作を施行したものが 19 例であった（重複あり）．12 例で伝音再建を施行し，III 型が 11 例，IV 型が 1 例であった．
外耳道後壁の骨欠損が大きく，後壁再建が困難なためオープン法としたものが 6 例あった．鼓室内へ進展した 18 例中 10 例で遺残再発の可能性が高いと判断し段階的手術を選択した．術後観察期間は中央値 14.5 か月（1 ～ 96 か月），再手術を要した症例は認めなかった．
【まとめ】
部位は外耳道後壁に存在するものが最も多く，鼓室内へ進展していたものが最多であった．外耳道骨が融解し乳突洞と交通していた例において，40%（6/15 例）で外耳道後壁再建が困難なためオープン法を施行した．臨床像としては基礎疾患がない例が最も多く，高齢者が多い結果であった．高齢化が進んでいる社会において，今後も増加する可能性が示唆された．

O1-5 過去 10 年間における外耳道真珠腫手術症例の検討

吉田　尚生，平塚　康之，草野　純子，堀　　秀成，大坂　和士
大阪赤十字病院　耳鼻咽喉科・頭頸部外科

【はじめに】
外耳道真珠腫はまれな疾患で，成因はいまだ不明であるが，外耳道皮膚の自浄作用が障害され骨部外耳道に痂皮の沈着や骨破壊が生じる疾患と考えられている．治療方法は外来通院で局所処置がなされるが，難治例や進行例に対しては手術を要する．手術方法は施設間で様々だが，顕微鏡下手術（以下，MES と略す）のほか近年は経外耳道的内視鏡下耳科手術（以下，TEES と略す）による報告がある．今回われわれは，過去 10 年間における外耳道真珠腫手術例の臨床像，および手術方法の変遷について若干の文献的考察を加えて報告する．
【対象と方法】2013 年 1 月から 2022 年 12 月までに，当科に治療目的で紹介受診した外耳道真珠腫 54 例 60 耳のうち手術治療を行った 37 例 38 耳を対象に，診療録を用いた後方視的検討を行った．二次性，外耳道狭窄に伴うもの，閉塞性角化症は除外した．進展度は Naim らの分類を用い，手術適応は Stage IIb 以上で保存的治療では炎症や痂皮の堆積の制御が困難な症例などとした．手術方法について，2013 年から 2017 年までは耳後部切開で MES を行い，2018 年以降は乳突削開を要さない例に限り TEES で行った．治療成功は乾燥耳で痂皮の堆積がない状態が保たれているものを成功とした．統計学的検討について，乳突蜂巣の進展の有無で条件が異なるため Stage III 例における MES と TEES の治療成績，手術時間，術後在院日数について比較を行った．
【結果】年齢は中央値で 70 歳（8 ～ 88 歳），性別は女性が 24 例，男性が 13 例であった．喫煙歴は 43.2%（16/37 例）であった．既往歴で最も多いのは高血圧症 48.6%（18/37 例），次いで骨粗鬆症 29.7%（11/37 例）であった．服薬歴で最も多いのはプロトンポンプ阻害薬 37.8%（14/37 例），次いで抗血小板薬 35.1%（13/37 例）であった．患側は右耳が 16 耳，左耳が 22 耳であった．進展度は Stage III が 27 耳，Stage IV が 11 耳であった．MES は 25 耳（Stage III：19 耳，Stage IV：6 耳），TEES は 13 耳（Stage III：8 耳，Stage IV：5 耳）であった．Stage IV で進展を認めた隣接臓器について，MES は乳突蜂巣が 5 耳，鼓室が 1 耳で，TEES は鼓室が 1 耳，顎関節が 3 耳，鼓室と顎関節の両方が 1 耳であった．治療成功率について，MES は Stage III：73.6%（14/19 耳），Stage IV：50%（3/6 耳），TEES は Stage III：87.5%（7/8 耳），Stage IV：100%（5/5 耳）であった．
統計学的検討について，Stage III における MES と TEES の治療成績には有意な差は認めなかった．手術時間は，MES が中央値 147 分（104 ～ 249 分），TEES が中央値 129 分（87 ～ 213 分）で有意差は認めなかった．術後在院日数は，MES が中央値 8 日（2 ～ 11 日），TEES が中央値 3 日（2 ～ 4 日）で有意差を認めた．
【考察】欧米の報告では外耳道真珠腫の発症率は 10 万人あたり年間 0.3 人と推定されており稀な疾患である．外耳道真珠腫の成因は不明であるが，喫煙，血液透析，ビスホスホネート製剤などが危険因子との報告がある．自験例ではプロトンポンプ阻害薬の服薬歴が 37.8% に認められた．プロトンポンプ阻害薬と外耳道真珠腫の関連については渉猟しえた限り過去に報告はないが，プロトンポンプ阻害薬はカルシウムの吸収を減少し，骨折のリスクが高くなることが報告されている．また自験例では女性に多く，骨粗鬆症の合併を 29.7% に認めたことや腐骨の形成などの病態を考慮すると骨のカルシウム代謝が関与している可能性が示唆された．
自験例では StageIII 例について TEES も MES も同等の治療成績で手術時間も大差は認めなかったが，術後在院日数で有意差を認めた．術後在院日数については様々なバイアスがあるのは否めないが，Dahn らは外耳道真珠腫 StageIII における術後に上皮化するまでの日数は MES に比べて TEES は有意に短縮したことを報告しており，TEES は外耳道真珠腫の低侵襲化に有用である可能性がある．

O1-6 弓下動脈の異常を伴った弛緩部型真珠腫症例 ―側頭骨内異常血管症例の CT 読影のポイント―

門脇　誠一，杉山　智宣，菊地さおり，飯野ゆき子
東京北医療センター　耳鼻咽喉科 / 難聴・中耳手術センター

[はじめに]　鼓室形成術等の側頭骨手術を施行する際，術前に詳細な CT 等の画像の読影は必須である．その際，異常な血管走行に遭遇することがある．それらには高位頸静脈球，鼓室内内頸動脈走行異常，アブミ骨動脈遺残，等が知られている．血管走行異常を合併している症例に対し，不用意な外科的処置を施行した場合，大出血や神経障害をきたし，手術が難航することが予想される．しかしこれらの血管異常は側頭骨 CT で特徴的な所見を呈し，術前に診断可能な場合が多い. 今回私どもは弓下動脈の異常拡張と鼓室内異常走行を伴った弛緩部型真珠腫症例に対し鼓室形成術を施行し，その血管異常を観察する機会を得たためその手術を動画にて供覧する．[症例]　69 歳男性．主訴は両側難聴，右耳漏．幼小児期の中耳炎の既往あり．1 ヶ月前から右耳漏，耳痛あり，近医受診，真珠腫が疑われ当科紹介となった．初診時鼓膜所見では右鼓膜弛緩部に肉芽と debris の堆積が認められた．左鼓膜弛緩部も大きく陥凹し，ツチ骨の可動性は不良であった．純音聴力検査では右気導平均 86.7d B，左気導平均 66.7dB の混合性難聴を認めた．側頭骨 CT では両側とも蜂巣の発育は極めて不良で，右耳は全く含気が認められなかった．キヌタ骨の長脚の欠損が疑われたがアブミ骨は存在した．また軸位断で天蓋骨の前半規管内側に拡張した約 2mm の弓状の腔があり上鼓室内を走行し，顔面神経周囲に及んでいた．弓下動脈の拡張と異常走行と考え，注意深く手術に望んだ．[術中所見]　全身麻酔下で耳後法よる鼓室形成術を行った．上鼓室，乳突洞，乳突蜂巣は肉芽を伴った真珠腫で充満しており，中鼓室後方にも垂れ下がっていた．中鼓室には貯留液が認められた．アブミ骨は存在したが肥厚粘膜に覆われていた．キヌタ骨長脚は欠損．キヌタ骨とツチ骨頭を除去し，真珠腫を除去した．異常血管は顔面神経水平部とほぼ平行して存在し薄い骨壁に覆われており，青く透見できた．かなり炎症が強く，貯留液も認められたため，耳小骨再建は行わず外耳道後壁削除・乳突非開放型鼓室形成術 WO 型として術を終えた．術後経過は良好で術後 3 日目に退院となった．[考察]　弓下動脈は主に前下小脳動脈から分岐し，後頭蓋窩の内耳道上外側に存在する弓下窩に入り，その部位から錐体乳突管の中を走行する．この錐体乳突管は前半規管の内側に位置する．その後，弓下動脈は分岐し，乳突洞，乳突蜂巣，顔面神経，骨迷路を栄養するとされる．弓下動脈が走行する錐体乳突管は 5 歳位までは比較的太く，CT 画像でも同定できるが，その後徐々に細くなり成人に達するとその径は 0.5-1.0mm 程となり，同定が困難となる．今回の症例では蜂巣の発育が極めて不良であったことから錐体乳突管が比較的明瞭に描出され，径 2mm でかなりの拡張を示した．その後中耳腔内を異常走行し，術中に顔面神経水平部上に異常血管として確認した．このように術前に側頭骨内の異常血管走行の有無を十分に検討しておくことは安全に側頭骨手術を行うにあたって必要である．本発表ではさらに高位頸静脈球，鼓室内内頸動脈走行異常，アブミ骨動脈遺残の画像とその読影のポイントを供覧したい．

O2-1　中頭蓋窩に進展した迷路上型錐体部真珠腫の 1 例

音成恵梨子，木谷　芳晴，高木　　明，金沢　佑治，鳥居　紘子，松原　　彩，倉田　馨介
静岡県立総合病院　頭頸部・耳鼻いんこう科

【はじめに】
錐体部真珠腫は，進展範囲や内耳機能，顔面神経障害の有無によって術式が選択される．今回，中頭蓋窩に広く進展した迷路上型錐体部真珠腫に対して中頭蓋窩法と経乳突法の併用アプローチを行い，真珠種を完全摘出し内耳機能を温存した 1 例を経験したため報告する．
【症例】
65 歳男性．30 歳頃より右難聴を自覚するが治療歴はなかった．20XX 年 3 月，2 週間前からの右顔面麻痺で近医受診され，精査加療目的に当科紹介となった．初診時，右外耳道は狭窄し耳漏あり，鼓膜は肥厚し弛緩部に debris の付着を認めた．柳原法で 26/40 点の右顔面神経不全麻痺を認めた．めまいの自覚はなく，眼振も認めなかった．聴力検査では左 16.3dB，右 82.5dB の右混合性難聴であった．側頭骨 CT では，軟部陰影が鼓室，上鼓室から中頭蓋底骨を破壊し中頭蓋窩へ進展，内耳道上壁と，蝸牛上壁に一部骨破壊があり，顔面神経迷路部から水平部までの骨管の欠損を認めた．半規管の瘻孔形成はなかった． MRI では側頭葉が真珠腫に圧排されていた．以上より迷路上型の錐体部真珠腫と診断し，当院脳神経外科と合同で中頭蓋窩法と経乳突法の併用アプローチを行い真珠腫の摘出と鼓室形成術を行う方針とした．術前に頭部 CT angio，血管造影検査を行い腫瘍周囲の血管走行を確認した．手術時，まず脳神経外科によりスパイナルドレナージが行われた．鼓室内は真珠腫で充満していた．キヌタ骨長脚は破壊されキヌタアブミ関節は離断しており，アブミ骨は上部構造まで確認され温存した．脳神経外科で側頭開頭を行い，真珠腫外側の中頭蓋窩骨を一部削除し真珠腫を硬膜から剥離した．硬膜に一部癒着するも髄液漏は認めなかった．耳鼻科で外耳道後壁温存型乳突削開を行い中頭蓋窩～上鼓室～鼓室内の真珠腫を一塊に摘出した．半規管，蝸牛に瘻孔形成はなく，顔面神経は温存された．中頭蓋底の欠損部位は腹部皮下脂肪組織で充填し，自家キヌタ骨で IIIc 再建を行った．手術約 1 か月後には右顔面麻痺は柳原法で 32 点まで改善を認め，聴力は術前と同程度を維持している．
【考察】
中頭蓋窩法は迷路上から錐体尖に生じた真珠腫で，内耳機能を温存する目的で行われる．本症例では，中頭蓋窩法を行う上で，頭蓋内圧を低下させ中頭蓋欠損部位を脂肪織で充填することで頭蓋内合併症を予防した．経乳突法と併用することで腫瘍を完全摘出し，さらに聴力，前庭機能，顔面神経を温存することができた．

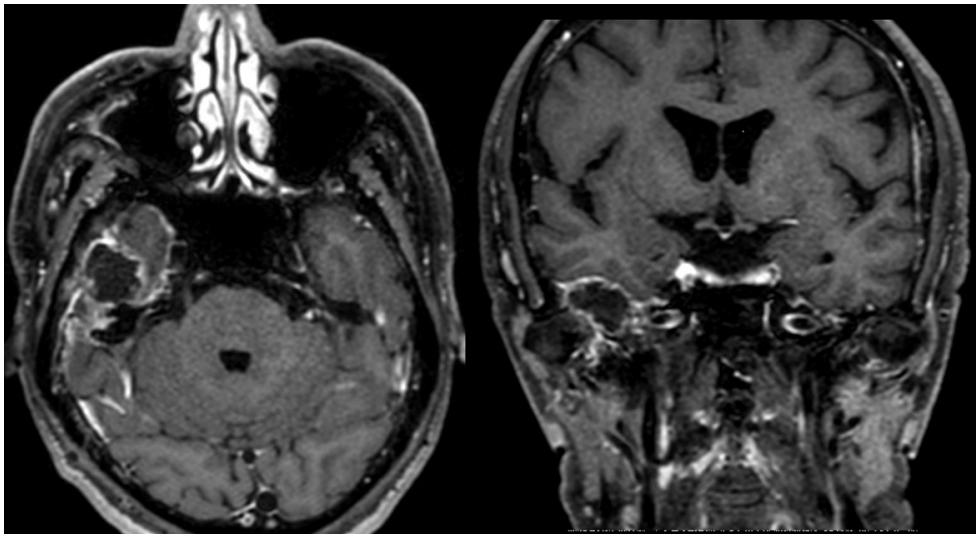

O2-2 外耳道真珠腫の中耳進展により顔面神経管，外側半規管，蝸牛破壊を生じた一例

石井　賢治[1]，比野平恭之[1]，松本　恭子[1]，原　　稔[1]，門田　哲弥[1]，三浦康士郎[1]，
相原　康孝[1,2]，加我　君孝[1]，神尾　友信[1]
[1]神尾記念病院，[2]クリニカ神田

はじめに

外耳道真珠腫は中耳に進展することがある．しかし，顔面神経管，外側半規管まで進展した例は極めて稀である．今回我々は，顔面神経麻痺で発症し，外側半規管およびアブミ骨破壊により，めまいと難聴を生じた外耳道真珠腫を経験したので，これを報告する．

症例

41 歳男性．当院初診 1 年 1 か月前に右顔面神経麻痺を発症．某大学病院耳鼻咽喉科を受診し，右ベル麻痺の診断にてステロイドの投与，星状神経節ブロックを受けたが，麻痺は完全麻痺のままであった．麻痺に対する手術は勧められなかった．麻痺はその後やや改善し，終診となっていたが，当院受診 16 日前，右難聴，回転性めまいが出現し，同大学病院耳鼻咽喉科を受診し，両側真珠腫性中耳炎の診断にて，他大学病院紹介となり手術を勧められたが，当院を希望し初診となった．

所見

両側外耳道に骨破壊があり，肉芽が増生し，鼓膜後上象限から中耳腔へ進展していた．聴力は右聾，左 36.7dB であった．側頭骨 CT にて右は外耳道から中耳へ進展する真珠腫により，顔面神経管，外側半規管，アブミ骨，さらには蝸牛瘻孔が生じていた．左にも外耳道真珠腫の中耳進展があり，顔面神経管の骨破壊，外側半規管瘻孔が認められた．

手術

初診 29 日後に全麻下に右鼓室形成術，外耳道形成術，顔面神経減荷術を施行した．耳後切開にてアプローチし，外耳道から中耳に進展した真珠腫母膜を剥離していくと，顔面神経は骨破壊により水平部から垂直部まで全露出し，薄い母膜が神経鞘を破壊し，神経に張り付いている状態であった．外側半規管は破壊され，アブミ骨底板は消失し，蝸牛が開放されている状態であった．鼓膜は前上・下象限のみ存在した．真珠腫母膜を破らないよう慎重に剥離し全摘した．顔面神経上に一部残存した骨壁は剥離し，神経を開放した．解放された外側半規管，蝸牛には耳後部より採取した脂肪組織を充填し閉鎖し，骨パテと骨片で被覆した．鼓膜を挙上し，耳介軟骨と側頭筋膜で鼓膜，外耳道を形成した．

右手術 3.5 か月後に左鼓室形成術，外耳道形成術を施行した．右と同様に顔面神経は広範囲に露出し，神経鞘に真珠腫母膜が張り付いている状態であった．外側半規管瘻孔があり，アブミ骨は後脚が溶解し，肉芽を伴った母膜がアブミ骨上に張り付いていた．鼓膜は後上象限と後下象限後方が消失していた．真珠腫母膜を破らないように慎重に剥離し全摘した．顔面神経上に残存した骨壁はすべて除去し，減荷術を行った．アブミ骨前脚にツチ骨頭で作成したコルメラを設置し，IIIi-M とした．鼓膜後方から外耳道は軟骨と皮下結合組織で再建した．

経過

右は術後 11 か月が経過し，顔面神経麻痺は柳原法で 28/40 点から 30/40 点とほぼ不変であった．左は術後 8 か月で，聴力は 41.3dB から 21.3dB に改善した．めまいは日常生活で支障がない程度まで改善した．現在のところ再発は認められないが，今後も注意深い経過観察を要すると考えられた．

O2-3 急性内耳障害に遅発性顔面神経麻痺を併発し，術後性脳炎を認めた緊張部型真珠腫の 1 例

小島　敬史[1]，和佐野浩一郎[2]
[1]栃木医療センター　耳鼻咽喉科，[2]東海大学　耳鼻咽喉科・頭頸部外科

【症例】49 歳男性，前日からの回転性めまいと右難聴を主訴に X 月 Y 日初診．既往歴なし．喫煙歴あり．右鼓膜後方から上鼓室にかけて鼓膜の陥凹はあるが，感染兆候を認めなかった（図 1）．標準純音聴力検査で右聴力は聾であった．左向き眼振を認めた．側頭骨 CT では，Scutum の鈍化，キヌタ骨長脚の変形を認めるものの，上鼓室の骨破壊はなく，アブミ骨上部構造は保たれていた．緊張部型真珠腫 Stage Ib を併発しているが，主たる病態はめまいを伴う突発性難聴であると判断，副腎皮質ステロイドを全身投与した．

初診から 18 日目，右の耳漏と強い右頭痛，右顔面麻痺を自覚．外耳道に白色の耳漏をみとめ，鼓膜の肉芽様腫脹を認めた（図 2）．培養で MSSA を検出．柳原法で 22 点の顔面麻痺を認めた．Gd 造影 MRI では顔面神経の局所造影効果は認めず，内耳道硬膜の造影効果を示した（図 3）．PR3-ANCA，MPO-ANCA，sIL-2R はいずれも陰性．後方視的に考えると，初診時は緊張部型真珠腫への感染により内耳炎を発症したが，初回のステロイド投与により感染の増悪をきたし内耳道硬膜炎から顔面神経麻痺を発症したものと判断した．改めてステロイドと抗菌薬を併用投与し，初診より 30 日目には顔面運動機能は柳原法で 40 点まで回復した．

初診から 128 日目，鼓室形成術・乳突削開術を施行した．乳突蜂巣内は肉芽組織で充満していた．真珠腫の進展によりキヌタ骨長脚からアブミ骨頭は消失していたが，母膜は底板には至っておらず，全摘が可能であった．上鼓室操作時，側頭骨天蓋の骨欠損を認めたが，髄液漏は認めなかった．念のため側頭骨天蓋部は軟骨及び結合組織で補強した．再建鼓膜が残存したアブミ骨上部構造に接するようにして手術終了とした．口演時には手術動画を供覧する．

術後 5 日目に，38℃ の発熱と軽度の頭痛あり．頭部 MRI を施行したところ，右側頭葉に T2 高信号領域を認め，脳実質の炎症が疑われた（図 4）．髄液検査で脳膿瘍や髄膜炎は否定的であり，術後性脳炎と診断した．発熱は抗菌薬投与のみで経時的に軽快し，術後 12 日に退院となった．術後 4 ヶ月経過したが，再発はなく経過良好である．

【考察】外耳からの炎症所見に乏しく進展分類上早期であっても，真珠腫性中耳炎に内耳障害が合併した場合は造影 MRI による精査が望ましい．乳突削開術において術後発熱を認めた場合，硬膜損傷がなくても脳炎を生じている可能性がある．

図1 初診時鼓膜所見

図2 18日目鼓膜所見

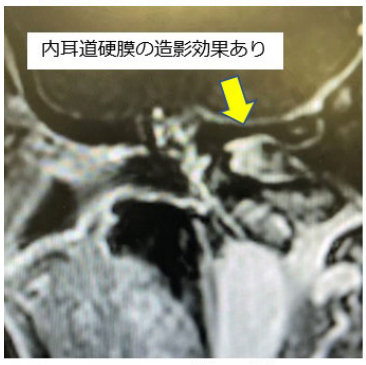

図3 Gd造影MRI（前頭断）

図4 MRI T2強調画像（水平断）

O2-4　錐体尖に進展した中耳真珠腫症による耳炎性顔面神経麻痺の 1 症例

本多　伸光，高木　大樹，小川日出夫，木村　拓也
愛媛県立中央病院　耳鼻咽喉科・頭頸部外科

耳炎性顔面神経麻痺（耳炎性麻痺）は末梢性顔面神経麻痺の 2 ～ 8% を占める疾患で，急性中耳炎によるものは小児に多く，慢性中耳炎や中耳真珠腫症によるものは成人に多いとされている．新川らによると真珠腫による耳炎性麻痺は顔面神経麻痺の 1% 程度と低頻度と報告されており，画像診断の進歩や早期診断・早期治療の啓蒙により日常診療で遭遇することは比較的稀な疾患である．しかしながら真珠腫による耳炎性麻痺の治癒率は低く，後遺麻痺の残存や麻痺後遺症の出現など臨床的問題は大きく，迅速かつ的確な診断・治療方針の決定は重要である．　今回，われわれは錐体尖方向に進展した中耳真珠腫症による耳炎性麻痺の 1 症例を経験した．高齢であるうえに心臓に重篤な基礎疾患を有しており，根治性と手術侵襲度のバランスを考慮した治療方針の判断が必要であった．症例を提示し，手術方針，治療経過等について考察を加えて報告する．症例は 85 歳男性で，以前より近医耳鼻科で左鼓膜穿孔およびその周囲にデブリ貯留を指摘されていたが，積極的な治療の希望がないため定期的な耳内清掃を前医で行っていた．X 年 2 月 17 日に突然の左顔面神経麻痺が出現し，前医でステロイド内服治療を行ったが改善傾向を認めないため，麻痺発症後 18 日目に当科を紹介され受診した．初診時の麻痺スコアは 4/40 点で完全麻痺であり，ENoG 値は 59.3% であった．耳鏡所見は左鼓膜穿孔および鼓室内のデブリ充満を認め，聴力検査は 4 分法で右 40dB，左 80dB の混合性難聴を認めた．CT 検査では鼓室内，乳突洞に充満する陰影を認め，耳小骨は陰影に囲まれ不明瞭化しており，病変は上半規管を超えて錐体尖にまで及んで中頭蓋底の骨菲薄化も認めた．基礎疾患に重度の拡張型心筋症と大動脈弁閉鎖不全があり，当院循環器内科にて内服治療を継続されていた．全身麻酔手術の侵襲に伴うリスクと真珠腫清掃，顔面神経減荷の必要性について本人，家族に説明し，循環器内科医，麻酔科医と相談のうえで治療方針を検討した．その結果，手術侵襲の大きな開頭手術は行わず，経乳突アプローチによる可及的な真珠腫清掃術，顔面神経減荷術，鼓室形成術を行う方針とし，麻痺発症後 27 日目に手術を行った．真珠腫の進展は広範で，上，中，下鼓室，乳突洞を充填するように存在した．真珠腫はアブミ骨周囲，顔面神経窩にも深く入り込み，顔面神経水平部，膝神経節，迷路部にまで及んでいた．上半規管裏面にも進展し，上半規管膨大部付近で骨欠損を認めた．外耳道後壁を削開して真珠腫の清掃を進めると，水平部，膝神経節には骨欠損があり，神経は赤色で鬱血様の色調で周囲には炎症性肉芽が取り囲むように存在し，病変と神経の剥離は容易ではなかった．中頭蓋底の硬膜露出部から髄液漏が生じたため，同部位の真珠腫母膜は残し，髄液漏は耳介軟骨と側頭筋膜で閉鎖して停止した．アブミ骨は概ね残存していたため 3o 型で伝音再建した．術後 4 ヶ月頃より表情運動の改善を認め，術後 13 ヶ月で 28/40 点まで回復し，左聴力は 4 分法 83.8dB と術前と同程度の聴力が残存した．術後しばらくは動揺感を訴えていたが数カ月で消失し，術後 1 年の MRI 検査で錐体部に若干の真珠腫遺残は認めるものの，顔面運動の回復，聴力残存ともに患者の満足が得られている．

O2-5　中耳真珠腫と術前診断し TEES を施行した髄膜脳瘤の 1 例

森岡　繁文，内田　真哉，村上　　怜
京都第二赤十字病院　耳鼻咽喉科・気管食道外科

【はじめに】
髄膜脳瘤は，頭蓋内から髄膜と膿実質が頭蓋外に脱出する病態である．70% は後頭部に生じ，その他に頭頂部，前頭部，鼻部等に生じるが，側頭骨に生じる事は極めてまれである．側頭骨に発生する髄膜脳瘤の原因としては，先天性骨欠損，外傷，中耳手術などが知られている．また，CT 検査での頭蓋骨欠損と，MRI 検査での脳実質の脱出を認めることで診断が可能である．一方，中耳真珠腫の術前診断には，鼓膜所見に加えて CT 検査や MRI 検査が必要となり，CT 検査ではしばしば中頭蓋窩底の骨欠損を認める事がある．　今回，中頭蓋天蓋の骨欠損を伴う上鼓室型真珠腫と術前に診断し，TEES を行った際に，術中に真珠腫だけでなく髄膜脳瘤を認め，TEES での切除，再建を施行した症例を経験した．

【症例】
既往歴や外傷，手術歴は特にない 50 代，男性．数年前から左難聴を自覚し，近医耳鼻咽喉科を受診した際，左上鼓室型真珠腫が疑われ当科紹介となった．左鼓膜弛緩部が陥凹し，debris の貯留を認めた．左聴力は 40dB でおよそ 10dB の気骨導差を伴っていた．CT 検査では，上鼓室から乳突洞に軟部組織陰影を認め，ツチ - キヌタ関節および中頭蓋天蓋の骨欠損を伴っていた．MRI 検査の拡散強調画像では，上鼓室から乳突洞病変は拡散制限を伴っていたことから，上鼓室型真珠腫，stageII AM と術前診断を行い，TEES を施行した．
Tympanomeatal flap を挙上し，powered TEES にて上鼓室，乳突洞開放を行った．鼓膜陥凹部には debris 貯留を認め真珠腫の所見であったが，真珠腫の頭側，末梢側には赤色軟腫瘤を認め，乳突洞まで連続していた．周囲を剥離しながら詳細に観察を行ったところ，真珠腫はツチ－キヌタ関節外側に限局し，ツチ骨頭，キヌタ骨体部の破壊を伴っていた．真珠腫の頭側～末梢側に軟腫瘤を認め，軟腫瘤は天蓋に茎をもつことがわかり，髄膜脳瘤を疑った．バイポーラーで焼灼，縮小しながら，腫瘤を切除すると，腫瘤の基部である天蓋には骨欠損を認めた．天蓋の欠損部は薄切耳珠軟骨を多層に重ねて閉鎖した．術中には明らかな髄液漏は認めなかった．

【考察】
髄膜脳瘤と真珠腫は，CT 検査での鑑別は困難であるが，MRI では鑑別可能と言われている．本症例では，MRI 検査を施行していたにも関わらず，髄膜脳瘤の術前診断が困難であった．術後にもう一度，頭蓋内から連続した脳組織の脱出が確認できないか，検討を行ったが，MRI 診断は困難と考えられた．
一方で，術中所見からは髄膜脳瘤を疑うことができたため，基部の確認後にバイポーラーによる縮小と切除が可能であった．さらに摘出組織の病理検査で脳組織を認めたことから，確定診断が可能であった．
髄膜脳瘤摘出後の頭蓋底再建については，筋膜，軟骨，皮質骨，骨パテなどを組み合わせた多層での再建の報告が多い．今回は頭蓋底の欠損範囲が比較的小さかったことから，軟骨を多層に重ねて再建を行った．術後およそ 1 年再発なく経過しているが，引き続き経過観察が必要と考える．

O2-6 髄膜脳瘤が併存した真珠腫性中耳炎症例

阿彦　玲児，飯塚　太朗，高橋　雅章，伊藤　　健
帝京大学　耳鼻咽喉科

【はじめに】

中耳髄膜脳瘤は頭蓋窩骨壁欠損から髄膜・脳実質が中耳腔に脱出する病態で，原発性，中耳炎・真珠腫に関連するもの，医原性（中耳術後），外傷性などがある（Grinblat G，2018）．稀な病態で，テンカン発作の原因となり，また感染により髄膜炎・脳炎・脳膿瘍などを来すことがあり，重篤な場合には生命に関わる．今回中耳真珠腫を病因とせず，これに併存する形で発見された髄膜脳瘤を経験したので報告する．

【症例】

38 歳女性．小児期より両側の中耳炎を反復し，一時鼓膜穿孔があったとのことであるが詳細は不明である．前医受診時に両側弛緩部陥凹と伝音難聴を指摘され精査目的に紹介受診となった．初診時耳漏は認めなかった．聴力は両側とも軽度の伝音難聴で左右差無し．側頭骨 CT にて左上鼓室の軟部陰影を認め，天蓋破壊も疑われた．左弛緩部型真珠腫の診断で手術を施行した．上鼓室を開放し観察すると真珠腫上皮は上鼓室天蓋に至らず，これとは独立に天蓋から下垂する青白色半透明の腫瘤を認めた．腫瘤に触れない様に極めて注意深く真珠腫上皮を摘出した．術後 MRI にて頭蓋底から脱出する，側頭葉皮質に連続する陰影を認め，髄膜脳瘤と判明した．術後経過は良好で聴力もやや改善を認めている．経過観察と切除手術それぞれのリスクについて説明の上で，CT によるフォローを継続しているが，増大著明の場合には脳外科合同の手術を行う方針である．

【考案】

中耳真珠腫の合併症として中頭蓋底破壊・髄膜脳瘤形成があるが，単なる併存例は稀であり，危険を伴う．髄膜脳瘤の自然経過の報告（Arnaout，2021）においては，15 年間で画像的（MRI/CT）に認められた中頭蓋窩の髄膜脳瘤は 12 例（0.005%）に過ぎず，そのうち手術を受けたのは 1 例（中頭蓋窩開頭）で，他の 11 例は経過観察のみで大きな問題を生じていない．ただしサイズ変化の記載は無く，増大リスク･髄液漏発生リスク等についてのエビデンスは無い．

本症例の特徴としては，真珠腫上皮と髄膜脳瘤は連続せず，因果関係の無い純粋な「併存」が疑われる．真珠腫上皮との距離が極めて近く，CT 画像からも骨破壊性の真珠腫病変と判断されていたので，手術時に病変としての摘出を試みて髄液漏を来すリスクは高かったと言える．術前に MRI を撮影しなかったのは，1. 陰影が小さいこと，2. 頭蓋底骨破壊が小さいこと，3. 真珠腫病変の進展として矛盾しないこと，が理由であるが，今後は頭蓋窩壁を破壊する軟部陰影を認める場合には，MRI を用いて髄膜脳瘤をルールアウトしておいた方が安全と考える．

O3-1 片側性の外耳道閉鎖症の語音明瞭度について

西村 忠己[1,2]，岡安 唯[1]，森本 千裕[1]，北原 糺[1,2]，細井 裕司[3]
[1]奈良県立医科大学 耳鼻咽喉・頭頸部外科，[2]奈良県立医科大学附属病院 めまい・難聴センター，
[3]奈良県立医科大学 MBT 研究所

【はじめに】

先天性外耳道閉鎖症は中等度から高度の伝音難聴の原因となるが，片側性では補聴器を装用せず経過を見られている例も多い．片側性閉鎖症が聞き取りに与える影響について検討するため，片側性閉鎖症の最高語音明瞭度を，両側性閉鎖症，片側性閉鎖症の健聴耳と最高語音明瞭度と比較したところ片側性閉鎖症で有意に低いことを昨年の本学会で報告した[1)]．

今回，片側性閉鎖症の最高語音明瞭度が低い原因を明らかにするため，各単音節別正答率や年齢による影響について検討した．

【方法】

対象は当科外来を受診した片側性の先天性外耳道閉鎖症の症例の中で，語音聴力検査を実施し最高語音明瞭度の測定が可能であった 16 例（10.6 ± 3.9 歳，男 10 女 6）とした．昨年の報告[1)] で示した方法で，最高語音明瞭度が得られる音圧を設定し，57-S 語表を用いた語音明瞭度を測定したときの各単音節別正答率を求めた．得られた値を健聴耳の結果，同時期に行った両側性閉鎖症の結果および感音難聴者の結果と比較した．感音難聴者は過去の検討で得られた加齢に伴う難聴と考えられた難聴者（最高語音明瞭度 70% 以上の群）から得られた結果[2)] を用いた．正答率の有意差は単音節ごとに χ^2 独立性の検定で求めた．さらに年齢の影響について検討するため，閉鎖耳と健聴耳で年齢と語音明瞭度の関係を回帰分析し回帰係数を比較した．

【結果】

図に単音節ごとの正答率の結果を感音難聴者の正答率が高い順に示す．片側性閉鎖症では特定の単音節で正答率が著明に低下しており，他の群と明らかに異なる特徴を示した．“い”，“に”，“ほ”，“ろ”は他のいずれの群より有意に低下していた．年齢と語音明瞭度の関係についての回帰分析では有意な結果を得ることはできなかったが，回帰係数は閉鎖耳で 1.50，健聴耳は 0.63 で年齢と共に両者の語音明瞭度の差が狭くなる可能性が考えられた．

【考察】

片側性閉鎖症の語音明瞭度の低下は感音難聴などとは異なるメカニズムで生じていると考えられた．また年齢と共に改善していく傾向があり，末梢への聴覚入力不足が語音聴取能の発達に悪影響を及ぼしている可能性が示唆された．

参考文献
1）西村忠己，他．第 32 回日本耳科学会総会・学術講演会抄録集，179，2022.
2）赤坂咲恵，他．Audiology Japan 53，69-75，2010.

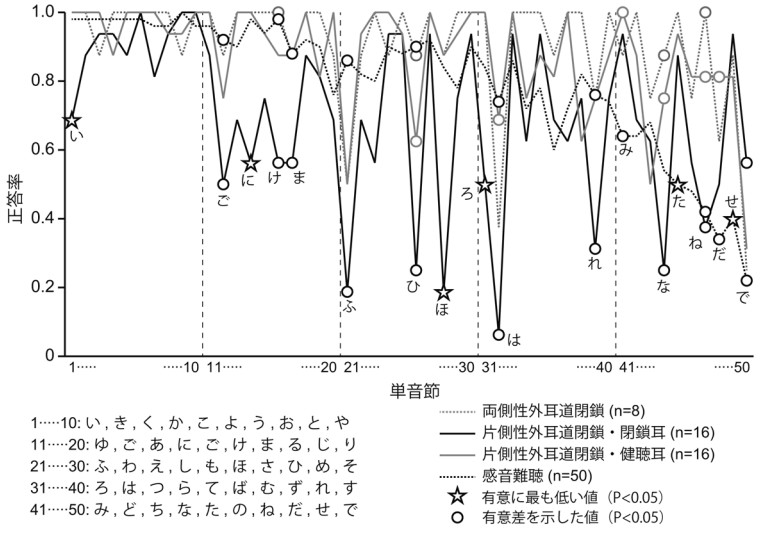

図 単音節別正答率

O3-2 顎関節ピロリン酸カルシウム結晶沈着症により外耳道閉塞をきたした混合性難聴症例

野尻　尚，東野　哲也，松田　悠佑，山田　悠祐
国際医療福祉大学病院　耳鼻咽喉科

【はじめに】ピロリン酸カルシウム（calcium pyrophosphate dihydrate，以下 CPPD）結晶沈着症は CPPD 結晶が関節に沈着して起こる病態の総称である．CPPD 結晶沈着症は多くは高齢者の膝関節等の大関節に好発する．今回，外耳道に進展した顎関節 CPPD 結晶沈着症が疑われる腫瘤を切除し，電子線マイクロアナライザー（electron probe micro analyzer：EPMA）及び薄膜 X 線回折分析を用いて確定診断し得た症例を経験した．本例の両側混合性難聴に対して Baha による聴覚管理が有用であったのでその経過を報告する．【症例】71 歳男性．【経過】68 歳時に CT で右顎関節腫瘤を指摘され，右顎関節 CPPD 結晶沈着症が疑われるも確定診断されないまま，経過観察となっていた．右耳出血で近医受診し，右外耳道腫瘍として当院紹介となった．耳内は右外耳道前方からの皮下腫瘤で外耳道が圧排，閉塞しており鼓膜の観察は困難であった．CT 検査の結果，3 年前の所見より腫瘤が増大し，外耳道，鼓室に進展していた．MRI では右顎関節腔に T1 で低信号，T2 で内部に不均一な高信号を伴う低信号の腫瘤を認め，Gd 造影では辺縁優位に増強されていた．術前の平均聴力は気導：右 82.5dB，左 70.0dB，骨導：右 30.0dB，左 43.8dB と両側の高度混合性難聴を認め，CT 所見から耳硬化症が背景にあると考えられた．気導補聴器の装用閾値は右 45-80dB，左 30-60dB，語音聴取能は 67S で右 25%，左 20%，iCI2004 単音節で右 8%，左 4% と不良であった．Baha をソフトバンドで固定した装用閾値は右 25-55dB 左 30-75dB で，語音聴取能も 67S で右 80%，左 65%，iCI2004 単音節で右 75%，左 60% と良好であった．右顎関節 CPPD 結晶沈着症の確定診断のため右外耳道から上鼓室に進展した部分を切除し外耳道腔を確保し，同側の右 Baha 植え込み術を行った．【病理所見】ほぼ全体が石灰化物質の沈着からなる結節を認めた．不明瞭ながら一部に結晶構造を認め，CPPD 結晶沈着症と矛盾しない所見であった．【EPMA 所見】光学顕微鏡像では，検体内に結晶形状の物質を認め，EPMA による元素マッピング分析では同部位に一致して Ca と P を認めた．同様に EPMA による定性分析では結晶内に Ca，P，O を認め，結晶はリン酸カルシウム系化合物と推定された．【薄膜 X 線回折分析】測定された回折パターンと結晶構造の異なる単斜晶系と三斜晶系のピロリン酸カルシウム二水和物の結晶情報からシミュレーションした回折パターンのピーク位置との対応が見られ，2 種類の結晶構造からなるピロリン酸カルシウム二水和物が混在していると考えられた．【術後聴力経過】Baha 装用閾値は 27.5dB，67S が 70%，iCI2004 単音節で 82% と良好な語音聴取成績が得られた．【考察】CPPD 結晶沈着症の診断に Ryan，McCarty らの診断基準（1993 年）を用いられている．診断基準では組織もしくは滑液中の CPPD 結晶を X 線回析や化学的分析で同定するか，偏光顕微鏡で CPPD 結晶と矛盾しない所見を認めかつ X 線での典型的な石灰化像があれば確定とされている．本症例は EPMA，薄膜 X 線回折分析を行い CPPD 結晶沈着症と確定診断した．検体が少量の場合，本症例のように EPMA などによって結晶の推定し，薄膜 X 線回折装置のように薄膜検体でも測定可能な X 線回折装置で結晶相を同定する必要があるが実臨床では容易ではない．現在，CPPD 結晶沈着症に対するエビデンスのある治療はなく，急性炎症を伴う場合には対症療法を行い，結晶塊を認める場合には周囲の組織を含め結晶塊の摘出が行われることもある．本症例のように頭蓋底や鼓室内まで進展した巨大な腫瘤性 CPPD 結晶沈着症の全摘出は術後の機能障害が予想される事から外耳道の閉塞部分の解除に留めたが今後の経過観察が必要である．両側の混合性難聴に対する人工聴覚器として Baha の他に人工中耳や Bonebridge が保険収載されているが Baha は唯一 3 テスラでの MRI の撮像が可能なデバイスである．本症例では顎関節腫瘤のフォローとして MRI が必要となることから Baha を選択したが，良好な聴取成績であった．【結語】外耳道・中耳に進展した巨大顎関節 CPPD 結晶沈着症に対し EPMA，薄膜 X 線回折により確定診断した症例を報告した．本疾患に随伴した混合性難聴に Baha が有用であった．

O3-3　伝音難聴をきたした側頭骨線維性骨異形成症の 2 症例

柴田　敏章，足立　直子
JCHO 神戸中央病院　耳鼻咽喉科

【はじめに】
線維性骨異形成症は骨の線維性病変を特徴とする原因不明の骨形成異常である．今回我々は難聴を主訴に受診され，側頭骨を中心とした線維性骨異形成症を 2 症例経験したので報告する．
【症例】
症例 1：51 才　男性
主訴：左耳漏　難聴
既往歴：特記なし
現病歴：20 歳ごろ左耳に虫が入り，左鼓膜穿孔を来したが放置．数年前から耳漏を繰り返しており近医より紹介．
検査所見：左鼓膜穿孔および CT で側頭骨にすりガラス状硬化像をみとめ，骨組織でツチ骨頭は埋まっていた．気導聴力は左 55.0dBnHL（4 分法）で高音域の骨導閾値上昇を認めた．パッチテストでは聴力の改善は認めなかった．
経過：X 年 7 月に左 TEES を行った．中鼓室を開放するとキヌタ骨の可動性は不良であった．経外耳道的に上鼓室を開放し，キヌタ骨は抜去，ツチ骨頭コルメラで type3i-M 再建を行い，皮下組織膜をアンダーレイにて鼓膜穿孔を閉鎖した．
症例 2：48 歳，男性．
主訴：左耳閉感　難聴
既往歴：慢性腎不全　腎性貧血　高血圧　高脂血症　睡眠時無呼吸症候群　緑内障
現病歴：幼少期より左側頭部骨腫脹があり，当時一度医療機関を受診するも経過観察となった．左耳閉感及び耳鳴にて受診された脳神経外科で撮像した MRI にて側頭骨骨腫瘍が疑われ，当院耳鼻科紹介となった．
検査所見：左側頭部全体が腫脹し，正面から顔貌の左右差は明らかであった．左外耳道は極端に狭く，ほぼピンホールになっていた．標準純音聴力検査では 4 分法で 68.8dBnHL の伝音難聴を認め 4kHz のみ骨導閾値上昇を認めた．
MRI では左側頭部から乳突蜂巣にかけて，左側頭骨内に圧排性に進展する腫瘍性病変を認めた．T1WI は筋肉と等信号，T2WI は信号不均一で頭側部は高信号を呈し，一部 flow void を疑う信号欠損も認めた．内耳には異常を認めなかった．
CT では左錐体骨を中心に左側頭骨にびまん性，無構造な骨硬化を認め，鼓室腔は狭小化し，ツチ骨頭とキヌタ骨短脚が周囲壁と接していた．狭い外耳道の深部に真珠腫を疑う軟部陰影は認めなかった．
経過：X 年 4 月に左 MES を行った．狭小化した外耳道を拡大するようにドリリングを行い，鼓索神経を目印に鼓室内に到達した．耳小骨の可動性は良好であり type1 とし，外耳道骨露出部を有茎結合織弁で被覆，鼓膜及び外耳道深部は遊離側頭筋膜をアンダーレイで作成した．
病理：紡錘型細胞がやや密に配列する線維性組織の中に骨梁骨様組織が散見．紡錘細胞に異型を認めず線維性骨異形成に矛盾しない所見であった．
【考察】
線維性骨異形成症は多くは単骨性に発生し，10 ～ 20 歳代に好発するが，緩慢に進行し骨発育の終わる思春期を過ぎると進行が止まることが多い．好発部位は大腿骨近位部，頭蓋骨，顎骨および肋骨で，X 線所見は比較的境界明瞭なすりガラス様（ground glass appearance）と呼ばれる骨菲薄化，骨透亮像が特徴的である．頭蓋骨や顔面骨が侵される場合は骨肥厚と骨硬化像が主体となり，病変が広範囲におよぶと眼球突出，視力障害，顔面の高度変形をきたす場合もある．
今回側頭骨の骨形成異常に伴う，耳小骨固着および外耳道狭窄を来した症例に対し，それぞれ TEES 及び MES で行った手術所見を供覧する．

O3-4 側頭骨線維性骨異形成症による外耳道狭窄：成年期以降に 2 回目の外耳道形成術を施行した一例

友田　篤志[1]，日高　浩史[2]，岩井　　大[2]
[1] 関西医科大学総合医療センター　耳鼻咽喉科，[2] 関西医科大学附属病院　耳鼻咽喉・頭頸部外科

【はじめに】線維性骨異形成症は小児や若年者に多くみられ，骨内部が海綿骨を形成せずに線維組織に置換され，未熟な骨が増生される原因不明の良性進行性骨疾患である．長管骨や肋骨に好発するが，頭頸部領域では比較的稀とされる．上顎骨，下顎骨にしばしば発生が認められるが，側頭骨線維性骨異形成症の頻度はさらに少ない．側頭骨線維性骨異形成症は高頻度に外耳道の狭窄や真珠腫を発症し，手術加療が検討される．しかし術後，外耳道の再狭窄を来すことがあり手術の時期や手術法には議論の余地がある．今回われわれは側頭骨の線維性骨異形成症により，外耳道再狭窄に対し，2 回目の形成術を施行した一例を経験したので文献的考察を加え報告する．【症例】38 歳男性．29 歳のころより左鼻翼から頬骨弓，耳介上部にかけて線維性骨異形成症による骨性肥大が認められたが，本人希望により経過観察となった．30 歳時に左耳閉感が出現したため，外耳道形成術を施行した．経過観察をしていたところ，術後 5 年の 35 歳の時に外耳道の再狭窄が認められたが，聴力低下は来たしていなかったため経過観察となっていた．3 年の経過で，再狭窄は進行し著明な伝音難聴が認められ，再度手術の方針となった．骨肥厚によると予想される外耳道前壁の隆起によって外耳道は狭窄し，鼓膜は観察困難であった．純音聴力検査では左耳 62.5dB の伝音難聴がみられた．CT では中耳腔は通気良好であったが，側頭骨骨病変増生による左外耳道前壁隆起が認められた．手術は耳内切開にてアプローチし側頭骨露出したのち，骨増殖部を削開して外耳道形成を行い，側頭筋膜を採取し外耳道骨露出部を被覆した．術後経過は，鼓膜，ツチ骨柄は視認できるようになり，聴力は 7.5dB まで改善し，気骨導差は消失した．【考察】線維性骨異形成症は数千人から 1 万人に 1 人と稀な疾患で，好発年齢は 20 代である．骨の成長とともに進行するが，思春期を超えて骨形成が進行した場合は治療適応となる．治療法としては手術加療が唯一の方法であり，放射線治療は悪性化の報告があり禁忌とされている．思春期を過ぎると進行が停止することが多いとされているため，臨床症状が高度でなければ一般的には経過観察が行われている．本症例では 30 歳の段階で一度外耳道形成術が行われているにも関わらず，その後も約 8 年の経過で骨形成は再度進行し，前壁の腫脹による外耳道狭窄と伝音難聴が再燃した．再度外耳道形成術を施行することにより，難聴は著明に改善した．側頭骨線維性骨異形成症は緩慢に進行する良性疾患であることから，全摘する必要はないとされる．しかし，今後外耳道再狭窄に限らず中耳や乳突蜂巣に進展した場合に鼓室乳突削開術などが必要となるため経過観察を引き続き行うことが必要であると考えられる．

O4-1 術中移動式コーンビーム CT 支援下の common cavity deformity 症例に対する人工内耳電極挿入

山本　典生[1,2]，十名　洋介[2]，岡野　高之[3]，大森　孝一[2]
[1] 神戸市立医療センター中央市民病院　耳鼻咽喉科，[2] 京都大学　耳鼻咽喉科・頭頸部外科，
[3] 藤田医科大学ばんたね病院　耳鼻咽喉科

Common cavity deformity（CCD）症例のように，蝸牛管の形成が十分でない症例に対する人工内耳電極の挿入は，外側半規管隆起に相当する部分に開窓して，本来の蝸牛の位置に電極を留置するいわゆる trans-mastoid labyrinthotomy（TML）を行ったうえで，尾側の本来の蝸牛に相当する部分に，できるだけ内耳外壁に近くなるように電極を置く必要がある．しかし，後鼓室開放を経由して正円窓あるいは蝸牛開窓部から行う通常の電極挿入と異なり，電極をどの方向に挿入すればよいかの予想が困難で，挿入方向を誤ると内耳道への電極挿入も起こりうる．挿入後も，通常の単純 X 線撮影では，電極の留置位置の把握は困難である．我々は，術中に移動式コーンビーム CT（mCBCT）を用いて電極の留置位置を確認したうえで，EABR を施行して最も反応のある電極の数が多くなる位置に電極を置いている．本発表では，本手法でこれまで手術を行った 2 症例 3 耳について，その実際を提示する．

症例 1

新生児聴覚スクリーニングでリファー，ABR では 105 dB で両耳とも無反応であったため，生後 2 か月から補聴器装用を行ったが，効果がないため 1 歳 5 か月時から装用を行っていなかった．両側 CCD を画像で指摘されて 2 歳時に当院紹介受診となった．MRI で蝸牛神経が確認できる左側に人工内耳植え込み術の方針となり，2 歳 5 か月時に TML であらかじめループ形状にしたコクレア社 CI24RE（ST）電極をダミー電極がすべて蝸牛内に入るまで挿入した．最初の挿入では，mCBCT 画像で電極のループ部分が内耳道方向に突出したので，ダミー電極が 4 電極蝸牛外に出るまで戻して，EABR を測定したが，全電極で反応を記録できなかった．頭側からできるだけ尾側に向けて蝸牛外のダミー電極が 4 電極見える場所まで挿入し 2 回目の mCBCT を撮影したところ，内耳道への電極の突出はなかった．EABR では 6 番，7 番の 2 電極で反応が得られた．さらに多くの電極から反応が得られるように，電極をやや引き気味にして，内耳内で電極のループが広がり尾側の蝸牛壁に近づくようにした．3 回目の mCBCT で電極が蝸牛壁の広い範囲に接していた．EABR を測定して，1，7，8，9 番の電極からの刺激で EABR の反応が記録でき，7，8，9 番の電極が内耳前下面に接していることが確認できたので，この時点で手術終了とした．

術後 2.5 年時点で装用閾値は 35 dB で，IT-MAIS は 36 点，発語も見られている

症例 2

新生児聴覚スクリーニングでリファー，ABR では 105 dB で両耳とも無反応で，ASSR で左 2000 kHz のみ反応が記録された．左右ともに CCD で右蝸牛は内耳道から距離のある場所に存在していた．10 か月時に左，1 歳 8 か月時に右にコクレア社の CI622 を用いた人工内耳植え込み術を施行した．左は，1 回目の挿入では，mCBCT で電極のループが十分に尾側に入っておらず，内耳道からも離れた位置にあった．EABR では 14，16，18，22 番電極で反応があった．一度電極を抜き，より尾側に電極のループが来るように挿入を行い，mCBCT で確認したところ，内耳の最尾側で蝸牛壁に十分電極が接していることが確認でき，EABR では，1 回目の電極に加えて 4，6，7，8，10,12，20 番電極でも反応を記録できた．右は，1 回目の挿入では mCBCT で先端 5 つの電極が前下に存在したが，その他の電極が内耳の頭側に存在したため，尾側に向かって再挿入し，ほぼすべての電極が内耳の前下方に存在することを確認できた．EABR は 2 回ともすべての電極で無反応であった．

左手術後 1 年 3 か月で左右ともに 35 から 50 dB の装用閾値を得られており，IT-MAIS は 18 点である．

両症例ともに，1 回目の挿入では内耳前下方の内耳外壁への電極の十分な接触が得られていないことが，mCBCT の撮影で判明し，画像に基づいて再挿入を行うことにより内耳外壁への十分な接触を確認することができた．1 例では内耳道方向への電極のループの突出を検出することができた．術後もすべてで装用閾値を取ることができており，CCD 症例では，術中に mCBCT を用いることにより，より効率的な電極による刺激を得ることができる可能性が高いと考えられた．

O4-2　当科で経験した人工内耳手術困難例に対する対応と工夫

吉村　豪兼，品川　　潤，工　　穣
信州大学　耳鼻咽喉科頭頸部外科

【はじめに】人工内耳手術のほとんどのケースは定型的な手技で遂行できるが，症例によっては手術前の入念な準備が必要な場合も存在する．本発表では当科で経験した「非定型的な」症例を呈示し，対応と実際の手術につき動画を供覧した上で議論したい．
【症例】症例 1（incomplete partition type III）：1 歳 6 ヶ月女児．先天性重度難聴と診断され，CT にて両耳に IP-III を認めた．CT にて基底回転長を推定し，また CSF gusher を懸念し，MED-EL FORM19 を選択した．術中 gusher がみられたが，全 ch 挿入後，根元の cork 部分周囲に軟組織をパッキングし停止させた．X 線透視下で実施し内耳道ではなく，蝸牛内に正しく留置されていることを確認した．
　症例 2（van der Hoeve 症候群）：49 歳女性．22 歳時の出産を契機に左難聴を自覚．その後両側ともに難聴が進行し，両側重度難聴となり当科受診．13 回の骨折歴，青色強膜があり，van der Hoeve 症候群と診断した．CT にて正円窓アプローチは困難と考え，cochleostomy を予定した．手術時は蝸牛開放後に術中イメージ下でテストデバイスである insertion electrode 24 を一旦挿入したが，マーカー手前で抵抗があったため，MED-EL synchrony FLEX20 を選択し，全 ch 挿入可能であった．
　症例 3（髄膜炎罹患後）：69 歳男性．肺炎球菌性髄膜炎発症 3 ヶ月後に両側重度難聴にて当科受診．MRI にて蝸牛内信号が低下しており，人工内耳の効果は限定的と予想されたが，希望にて発症 5 ヶ月後に人工内耳手術を予定した．正円窓周囲が肉芽様病変で覆われていたため，基底回転方向へ削開をすすめ鼓室階と思われるスペースを確認した．術中イメージ下に insertion test device を挿入したが，180° 程度の挿入深度で抵抗がみられたが，N-S tube にて約 20mm 程度の挿入が可能であった．MED-EL synchrony medium を選択し，全 ch が挿入可能であった．
【結論】現在人工内耳インプラントは様々なコンセプトで作られた豊富なラインナップがあり，またテストデバイスも存在する．術前に画像評価を入念に行った上でインプラントを選択し，必要に応じて X 線透視下で行うことにより非定型例においても安全に手術を遂行できると考えられた．

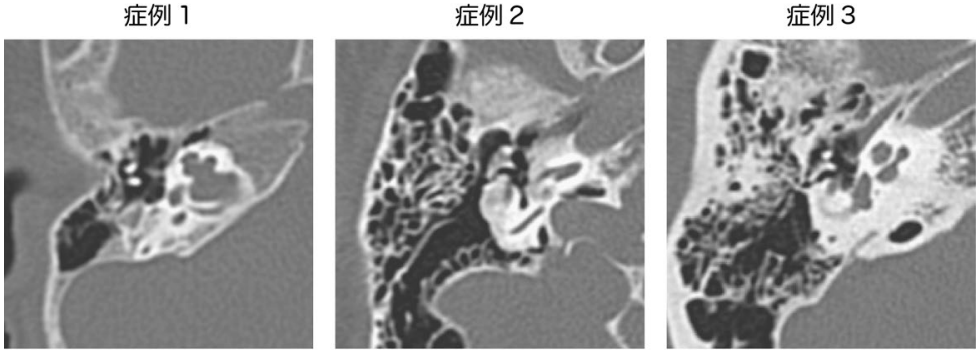

図：各症例の側頭骨 CT 軸位断

O4-3　人工内耳手術における筋肉片を用いた蝸牛開窓部の閉鎖

小田　尊志，石野　岳志，園山　　徹，小川　結衣，竹野　幸夫
広島大学大学院　耳鼻咽喉科・頭頸部外科

人工内耳手術は電極を蝸牛内に挿入することが重要な手技となり，電極の自然抜去や電極挿入部位からの外リンパの漏出を防ぐために適切なパッキングが必要となる．このパッキングにおいては，電極挿入ルートや電極タイプの選択，gusher 出現の有無などによって具体的な閉鎖方法は異なってくるが，通常手術においては後鼓室開放後に正円窓アプローチで電極を挿入後，骨膜などを用いて電極挿入部位周囲をタイトにカバーし，フィブリン製剤でしっかり固定する方法が本邦では一般的に行われている手技と考えられる．一方，電極固定においては，より確実な固定，より安全な手術，より低コストな手術方法が期待されており，現状のフィブリン製剤での固定では上記において不完全であることが想定される．実際に当科でも固定が不十分で術後にめまい感が出現して再度閉鎖を行った症例を経験したり，フィブリン製剤使用を嫌がられる症例を経験したりしたことや（この場合は何とか説得することで使用が可能となった），再挿入の際にパッキングを取り除いたために再度フィブリン製剤を使用することで手術コストが増加したことなどの経験があり，当科だけではなく，他施設においてもよりよいパッキング方法が求められていることが想定される．先日，当院医師がオーストラリアでインプラント埋込術を見学した際に，オーストラリアでは一般的にパッキングはフィブリン製剤を使用せずに側頭筋肉片のみで行っていることを知りえたため，現在，当院でもこの手法を導入して人工内耳手術を行っている．具体的には側頭筋肉片を採取して生理食塩水で保存し，パッキングの際に 2x10mm 程度に刻んだ筋肉辺で電極周囲を取り囲むようにした後に蝸牛開窓部へローゼン針や鈍針で可能な限り一部を押し込むように充填し，さらに 5mm 四方に形成した筋肉辺複数個を電極周囲に配置して後鼓室開放部位まで追加して充填し，フィブリン製剤などを使用せずにそのまま留置のみで固定完了としている．なお，現在までにこの手法を用いて 15 耳の人工内耳手術を施行しているが，術後に大きなトラブルに至った例は経験していない．筋肉による充填は muscle patch として知られており，鼻内内視鏡下手術（ESS）での頭蓋底損傷や大血管損傷の際にも用いられている．その有効性の理由として，筋肉組織自体の柔軟性から創部への fitting が優れる，摘出した筋肉組織は生体適合性に優れ，組織から放出されるフィブリンなどの凝固成分により非生体物質などと比べより確実に閉鎖が可能になる，などが挙げられており，人工内耳手術においてはさらに，筋肉片を複数使用することで十分なボリュームが確保できるために蝸牛開窓部の確実な閉鎖が期待できるという点も想定される．人工内耳手術は術後感染による髄膜炎合併のリスクが想定されるため，不十分なパッキングによるトラブルを極力少なくする必要がある．筋肉片を使用したパッキングは，フィブリン製剤を使用しなくても充分なパッキングが可能で，さらに電極再挿入のためにパッキング部位の再開窓が必要となった場合においても，追加のフィブリン製剤を必要としないため比較的スムーズな対応が可能になることが想定される．以上より，筋肉片を用いた蝸牛開窓部の閉鎖は人工内耳手術において非常に有用な方法であると考えている．

O4-4　両側同時人工内耳植込み手術症例の外科的検討

南　修司郎[1,2]，竹腰　英樹[1]，都築　伸佳[1]，今村香菜子[1]，山野邉義晴[1]，神崎　　晶[2]，
松永　達雄[2]，加我　君孝[1]
[1]国立病院機構東京医療センター　耳鼻咽喉科 人工内耳センター，
[2]国立病院機構東京医療センター　聴覚平衡覚研究部

両側同時人工内耳植込み手術は，1 回の入院および 1 回の全身麻酔だけで完了するため，費用面と時間的なメリットを持つ．また両耳聴でのリハビリを即座に始めることができる．人工内耳適応基準（2022）において，「適応時期は原則体重 8kg 以上または 1 歳以上とする」となったこともあり，0 歳児に対する両側同時手術の頻度が増加している．本報告では，東京医療センターで行った両側同時人工内耳植込み手術の症例について後方視的に調査し，手術時間や入院日数とその安全性について検討した．東京医療センターにおける両側同時人工内耳植込みでは，最初に両側の術前消毒を行い，頭部全体をポビドンヨード含有サージカルドレープで包み込むことで，術側の移動時に不衛生な状況となることを避ける工夫がなされている．さらに，顔面神経モニタリングや術中の電気聴性脳幹反応（EABR）検査などの針電極の配置も，どちらの耳の手術時にも邪魔にならないように工夫している．2018 年から現在までに東京医療センターで行われた両側同時人工内耳植込み手術の症例は，合計 35 例であった．2018 年が 1 例，2019 年 3 例，2020 年 7 例，2021 年 7 例，2022 年 10 例，2023 年は 5 月までで 7 例と，年々増加傾向にある．0 歳児 8 例，1 歳児 17 例，2 歳児 5 例，4-5 歳児 2 例，成人が 3 例であった．小児症例の難聴原因の内訳は，GJB2 などの内耳奇形を伴わない遺伝性難聴 20 例，原因不明 7 例，内耳奇形 4 例，胎内感染 1 例であった．成人の症例 3 例は全て蝸牛骨化を伴う疾患であった．手術時間の中央値は 3 時間 9 分（最短 2 時間 9 分，最長 5 時間 1 分）であり，重大な合併症としての顔面神経麻痺や大量出血は一切観察されなかった．また，入院期間は中央値 5 日（最短 3 日，最長 10 日）であり，一側のみの手術する場合と比較しても同等の期間であった．手術部位感染も全症例で認めていない．以上の結果から，両側同時人工内耳植込み手術は, 効率的かつ安全な治療選択肢となることが示された．適切な手術適応を前提として行われるべきであり，術後の言語発達の効果を含む更なるデータ収集と分析を行なっていく．

年ごとの年齢別両側同時人工内耳手術件数の推移

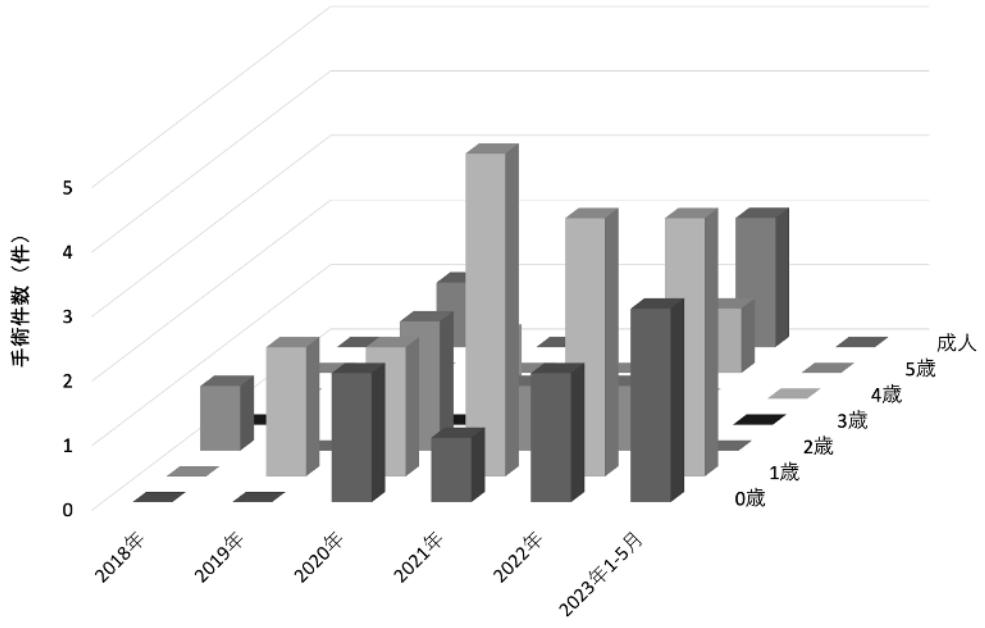

O4-5 人工内耳埋込術におけるデプスゲージの使用経験

小林万里菜，浦中　　司，渡部　涼子，武田　英彦
国家共済組合連合会　虎の門病院　耳鼻咽喉科・聴覚センター

【はじめに】人工内耳（CI）埋込術において電極の挿入が困難であることが予想される症例において術前の画像検査が施行されるが，正確な術前評価にも限界がある．手術中に実際の電極を挿入することによって蝸牛の状態を確認することも少なくない．Cochlear Nucleus デプスゲージはコクレア社製 Nucleus 人工内耳電極と同じ形状をしており，電極埋込術の際に使用することを目的とした製品である．当科で経験した使用症例について報告する．【方法】2021 年から 2023 年に CI 埋込術の際にデプスゲージを使用した 4 症例について報告する．【症例】< 症例 1>89 歳女性．24 年前に右 CI 埋込術施行（機器：CI22M）．その後問題なく使用してきたが，他院で耳垢除去した際に電極が移動し，蝸牛から逸脱した．逸脱から 3 週後に右真珠腫除去, CI 埋込術, 外耳道閉鎖術を施行．電極挿入部位の肉芽を除去しデプスゲージを挿入．内腔に挿入可能であることを確認した後，CI612 電極を挿入した．< 症例 2>39 歳女性．蝸牛型耳硬化症で 14 年前に左 CI 埋込術施行（機器：CI24RCS）．今回 2 耳目の CI 希望で手術となった．術前の CT で蝸牛基底回転の一部に骨化が疑われた．右 CI 埋込術では正円窓は不明瞭であったため fenestration 法で開窓．3-4mm 削開し蝸牛内腔に到達した．デプスゲージで内腔に電極の挿入が可能であることを確認し，その後 CI612 電極を挿入した．< 症例 3>64 歳男性．好酸球性中耳炎を合併した高度難聴．術前の MRI で蝸牛内信号の左右差を認め，左の蝸牛内腔の狭窄も疑われたが，聴力，経過から左 CI 埋込術を施行した．左 CI 埋込術では正円窓膜は肉芽に覆われており不明瞭であったが，正円窓拡大法で開窓．デプスゲージを挿入し内腔を確認した後，CI612 電極を挿入した．< 症例 4>76 歳女性．30 年前に左 CI 埋込術施行（機器：CI22M），10 年前に 2 耳目の CI として右 CI 埋込術施行（機器：CI24RECA）．今回，左電極故障のため左 CI 入れ替え手術となった．初回の埋め込みから長期間が経過した後の電極の入れ替えであったため，デプスゲージを準備した．旧電極の抜去の際には抵抗は認められなかったが，デプスゲージの十分な挿入ができなかった．電極挿入部の拡大，蝸牛内肉芽の除去を行った後，デプスゲージにて内腔に十分挿入できることを確認し，CI512 電極を挿入した．【考察】術前の画像検査によって蝸牛内の狭窄が疑われた場合，実際の手術において電極を挿入することによって狭窄の状態を確認することも少なくなかった．しかし，挿入時に抵抗がある症例においては，無理な操作は電極の破損につながる可能性がある．そのため実際の挿入電極とサイズ，材質が同等のデプスゲージをダミー電極として使用して確認することが望ましいといえる．また，蝸牛内の追加処置を行った後に電極が挿入可能かを改めて確認する必要がある症例も実際に認められたことから，蝸牛開窓部の拡大，蝸牛内肉芽の除去などの処置後にも評価することが可能であることも使用するメリットと考えられる．以上のことから，蝸牛内の狭窄が予想される CI 手術において挿入予定電極と同じ形状のデプスゲージを使用することは有用と考える．

O4-6　両側同時人工内耳埋め込み術の際に両正円窓が骨性閉鎖していた 1 症例

織田　潔[1]，香取　幸夫[2]，小林　俊光[3]
[1] 東北労災病院　耳鼻咽喉科，[2] 東北大学　耳鼻咽喉・頭頸部外科，[3] 仙塩利府病院　耳鼻咽喉科

【はじめに】正円窓は蝸牛に入力された音響による基底板の振動と進行波形成に大きく関与している．顎顔面形成不全，モンディーニ奇形，クレチン病など症候群性奇形や広範囲に及ぶ耳硬化症に伴って正円窓閉鎖が見られることがあるが，正円窓閉鎖が単独でみられることは極めて稀である（A Borrmann; Eur Arch Otorhinolaryngol 2007）．今回我々は，重度感音性難聴の小児へ両側同時人工内耳埋め込み術を施行する際に両正円窓が骨性閉鎖していた 1 症例を経験したので報告する．【症例】新生児聴覚スクリーニング（AABR）は Pass であったが，1 歳 1 ヶ月時に呼びかけに反応しないことがあり精密聴力検査機関を受診された．1 歳 1 ヶ月時の COR では裸耳の閾値が 40-50dB であった．1 歳 9 ヶ月時より補聴器装用を開始し，2 歳 2 ヶ月時に言葉の遅れで発達相談され，2 歳 5 ヶ月時に当科紹介された．ABR では両側 105dB で反応がなく，遺伝子解析では *CDH23*p.R1588W,p.Q1716P 複合ヘテロによる遺伝性難聴と診断した．中耳 CT では両正円窓の骨性閉鎖以外に内耳奇形はなく（図 1），MRI では蝸牛神経低形成もなかった．補聴器装用するも効果不十分のため，2 歳 7 ヶ月時に両側同時人工内耳埋め込み術（MED-EL 社，FLEX28，SYNCHRONY Pin）の方針となった．手術では後鼓室開放後，術前の CT で予想した通り，骨で覆われ両正円窓が見当たらないため，ドリルで骨削開し正円窓を剖出してから，カーブ針で正円窓を切開し，正円窓経由で電極をゆっくり全挿入した．2 歳 11 ヶ月時の遊戯聴力検査では人工内耳装用閾値が 45-55dB，3 歳 2 ヶ月時の国リハ式 <S-S 法 > による言語発達遅滞検査では受信面は段階 3-2 である．保育園に入園し，他の健聴児と同様に過ごしている．【考察】正円窓閉鎖が単独でみられる症例については渉猟した範囲ではこれまで 9 名から報告があるが，どれも聴力レベルは正常 - 中等度難聴であり，本症例のような重度難聴の報告はなかった．正円窓が閉鎖すると音エネルギーの伝播が阻害され，伝音性難聴の原因となるが，正円窓は耳科手術中に全貌を確認することが困難のため，CT で読影することが大切である（JC Benson; AJNR 2020）．本症例では正円窓が骨性閉鎖していたが，術前 CT において予測できていたため，cochleostomy より蝸牛へ低侵襲とされる正円窓アプローチが可能であった．【まとめ】両側同時人工内耳埋め込み術の際，正円窓が骨性閉鎖していてもドリルで骨削開し正円窓を剖出してから正円窓アプローチが可能であった．

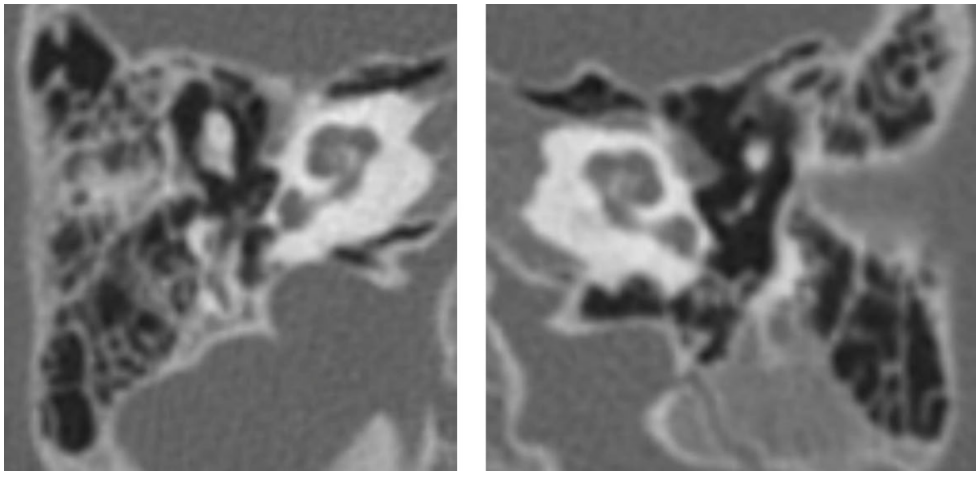

O5-1　内視鏡下人工内耳手術－蝸牛窓小窩の視認が困難な場合の一対処法－

石田　克紀[1]，山崎　有朋[1]，家坂　辰弥[2]，峯川　　明[1]，喜多村　健[1]
[1]茅ヶ崎中央病院　耳鼻咽喉科，[2]東京都健康長寿医療センター　耳鼻咽喉科

【はじめに】
人工内耳手術（人工内耳埋め込み術）は，1980 年代後半より両側高度感音難聴者に対する聴覚（再）獲得の治療法として実施されてきた．これまで電極の改良により手術法も種々の工夫を加えて改良されてきたが，術後に最大限の聴取能を得るために十分な数の電極を蝸牛内の適切な位置に埋め込み，留置することが重要である．特に顔面神経窩から見た蝸牛窓小窩の良好な視野を確保することが極めて重要なポイントとなるが，蝸牛窓小窩の視野が不良もしくは確認困難な症例に遭遇することがある．電極を予定通り埋め込むために外耳道後壁を削除したり一旦骨折させて前方へけん引したりする方法が報告されているが，その対処法を知っておくと冷静な対応が出来る．今回我々は内視鏡を用いて underwater に蝸牛開窓術を行い，電極挿入を行ったが，この方法は手術中の困難を回避できる良い対処法の一つになりうると実感できたので実際の映像を示して報告する．
【手術法】
我々は 2008 年より『蝸牛の構造と機能を出来るだけ温存する』という信念から，奇形や蝸牛骨化のない症例は必要十分な乳突削開術，後鼓室開放術を行い，正円窓法による電極挿入を基本術式としている．特に後鼓室開放術については後方は顔面神経ギリギリに，前方は鼓索神経，頭側はアブミ骨，アブミ骨筋腱が見えるように，尾側は十分なワーキングスペースが確保できるように出来る限り大きく削開するように心掛けている．
しかし，外耳道の形態には個人差が大きく蝸牛窓小窩の視野が不良もしくは確認困難な症例に遭遇する場合がある．そのような場合，まず 1．後鼓室開放部を前後上下方向に出来る限り削る，2．外耳道後壁を出来る限り薄く削る，3．外耳道後壁の一部を低く削る，などの処置を行うようにしている．
今回の症例では蝸牛窓小窩の確認が困難であったため，内視鏡を後鼓室開放部より挿入し，正円窓小窩周辺の解剖を確認した．実際の電極挿入を考え，蝸牛開窓術を選択し，カーブド・バーを用いて慎重に蝸牛開窓術を行い，CI632 電極を挿入した．
【考　察】
人工内耳手術においては術後に最大限の聴取能を得るためにも，十分な電極数を蝸牛内の適切な位置に挿入し，留置することが重要である．そのためには蝸牛窓小窩の良好な視野を得る必要があるが，症例によっては蝸牛窓小窩の視野が得られない症例もある．その際に，外耳道後壁の骨折，挙上などを回避できる内視鏡は非常に便利な手術支援機器となり得ることを実感した．ただし蝸牛開窓など，より慎重で微細な手技が要求されるため，日頃から内視鏡を用いた one hand surgery に習熟しておくことが大切である．

O5-2　当科にて人工内耳手術を行った内耳奇形・内耳道狭窄症例の検討

多月　周哉，太田　有美，佐藤　　崇，鎌倉　武史，大薗　芳之，真貝佳代子，猪原　秀典
大阪大学　耳鼻咽喉科頭頸部外科

< はじめに > 先天性難聴の中には，内耳奇形や内耳道狭窄を伴う症例があり，先天奇形の割合は約 20% ともいわれている．内耳奇形があっても電極が挿入できるスペースがあれば人工内耳手術は可能である．ただし，内耳奇形の程度や内耳道狭窄の有無によって術後の聴取成績は異なる．そこで内耳奇形あるいは内耳道狭窄を有している例について，人工内耳手術後の聴取成績・聴覚活用について検討した．更に，奇形の中でも人工内耳の効果が最も不良と報告されている Common Cavity 症例について，術中聴性脳幹反応（EABR）や ECAPs（Electrically evoked compound action potentials 蝸牛内複合活動電位）の電極ごとの反応と術後使用出来ている電極について評価を行った．< 対象と方法 >2000 年 4 月から 2021 年 3 月までに大阪大学医学部付属病院耳鼻咽喉科・頭頸部外科で人工内耳手術を行った小児例 358 耳のうち，内耳奇形あるいは内耳道狭窄を認めた 33 耳（23 症例）を対象とした．内耳奇形の分類は，Sennaroglu and Saatci の分類を用い，内耳道狭窄については，高詳細 CT による内耳道径により判定した．聴取成績は，人工内耳装用閾値は音場聴力検査あるいは乳幼児聴力検査における 500Hz，1000Hz，2000Hz の 3 分法平均で評価し，聴覚活用度については，術後 2 年間における IT-MAIS，MAIS，MUSS の経時的変化で評価した．Common Cavity 症例については，EABR の反応と術中レントゲン撮影した電極との位置関係を評価した．< 結果 > 内耳奇形が 26 耳，内耳道狭窄を 8 耳に認めた．内耳奇形の内訳は，Common Cavity（CC）：6 耳（4 症例），うち 2 耳（1 症例）に内耳道狭窄，Incomplete partition type I（IP-I）：1 耳，Incomplete partition typeII（IP-II）：11 耳（8 症例），Cochlear hypoplasia（CH）：8 耳（5 症例）であった．合併症を持つ症例が 10 例あり，CHARGE 症候群，ダウン症候群，先天性水頭症，Goldenhar 症候群，先天性風疹症候群，22q11.2 欠損症候群，完全大血管転位，ミトコンドリア症等であった．手術時年齢に関しては，中央値 3 歳 4 か月（1 歳から 16 歳 9 か月）であり，人工内耳装用期間の中央値は 8 年 2 か月であるが，内耳道狭窄の 1 症例と IP-I の 1 例および IP-II の 1 例については人工内耳を抜去あるいは装用していないという状況であった．人工内耳装用閾値は，CC 群 32dB，IP-II 群 35dB，CH 群 33dB，内耳道狭窄群 43dB であり，内耳道狭窄群で閾値が高い傾向が見られた．CC 群，IP-II 群，CH 群，内耳道狭窄群のいずれにおいても IT-MAIS，MAIS，MUSS とも経時的に伸びがみられた．ASD 合併症例（CC），CHARGE 症候群（CH），ダウン症候群（IP-II）では改善がゆっくりである症例も見られた．CC 症例の検討では，EABR の反応が得られたのは，cavity の内側前方の領域が多かった．術中 ECAPs の反応がなくとも EABR では反応がみられるものについては術後刺激電極として使用できていた．< 考察 > 今回当科で検討した結果では，人工内耳の効果が不良と報告されている CC 症例でも術後の人工内耳装用閾値は良好であった．聴性行動，発話行動とも伸びはみられ，人工内耳は活用できていた．EABR で反応が見られた腔の内側前方の領域が蝸牛由来の腔と推測され，その部分の近くに電極を配置できれば，CC 症例でもよりよい聴取成績が得られる可能性がある．

O5-3　人工内耳術中に生じた Gusher への対応を要した内耳奇形 2 症例

小林　万純，吉田　忠雄，杉本　賢文，曾根三千彦
名古屋大学　耳鼻咽喉科

【はじめに】
人工内耳手術の内耳開窓時に脳脊髄液が大量に噴出する，いわゆる CSF gusher（cerebrospinal fluid gusher）は，内耳奇形例では 30 ～ 50% と頻度が高いことが報告されている．また Gusher 症例では人工内耳術後，内耳道への電極の迷入の可能性があることや，髄液漏・髄膜炎をきたす可能性について，術前から説明をする必要がある．今回，人工内耳術中に生じた Gusher への対応を要した 2 症例について報告する．
【症例報告】
症例 1：1 歳 9 か月の男児．4 か月時の ABR では両側反応なし，ASSR は右 90-100dB で反応あり，左無反応であった．補聴器装用下でも 70-90dB と反応不良であり人工内耳手術目的で当院紹介となった．難聴の家族歴はなく，遺伝子検査は希望されなかった．CT では両耳 Incomplete partition（IP）－1 の内耳奇形を認め，右耳は前庭水管拡大を伴っていた．両耳蝸牛軸は確認できなかった．右耳は蝸牛と内耳道間には薄い骨性隔壁を MRI でも確認できたが，左耳では確認できなかった．1 歳 9 か月時に，より形態が成熟している右耳から人工内耳手術を施行したが，Gusher は認められなかった．Slim Straight 電極を挿入し，術中 NRT では計 15 電極に反応を認めた．術後半年経過時にはリトルイヤーズは 14 点，IT-MAIS は 8 点と装用効果がみられ，音声模倣が可能であった．2 歳 7 ヶ月時に左人工内耳手術を施行したが，予測した通り正円窓開窓時に Gusher を認めた．右耳と同様に Slim Straight 電極を挿入し，あらかじめ採取しておいた筋膜を開窓部に充填した．術中 NRT は 2 電極以外で反応閾値高値であった．術後レントゲンで蝸牛内に電極を確認した．術後 1 週間程度入院で経過をみたが，発熱やめまい症状なく退院した．術後 2 か月の時点では左耳でも音への明確な反応が認められている．
症例 2：2 歳の男児．3 ヶ月時の ABR は右無反応，左 80-90dB であった．両耳補聴器装用にて 70-80dB と反応不良であり，人工内耳装用希望にて当院を受診された．初診時には下肢筋力低下でリハビリ中であった．難聴の家族歴はなく，遺伝子検査は希望されなかった．CT では症例 1 より両側蝸牛の発育はよく基底回転の骨性の隔壁をわずかに認めたが，回転数不足と前庭腔拡大があり，IP1 のカテゴリーと判断した．両側蝸牛と内耳道の間の隔壁も見られず，蝸牛神経は低形成であり，MRI 上では左耳はほぼ無形成であった．2 歳 4 ヶ月時に右人工内耳手術を行ったが，正円窓開窓時に Gusher を認めた．Slim Straight 電極を挿入し，あらかじめ採取した筋膜を開窓部に充填した．NRT は計 6 電極に反応を認め，術後の聴覚リハビリにて音への反応も見られた．4 歳 7 ヶ月時に左人工内耳手術をおこない同様な Gusher を認めた．NRT は計 13 電極が閾値高値であり他は反応なかった．レントゲンで両側蝸牛内への電極留置を確認し，約 1 週間の経過観察後，合併症なく退院となった．
【考察】
Gusher の原因として，内耳道底の骨欠損などの内耳道奇形，蝸牛水管・前庭水管の異常などが考えられている．また人工内耳術中の Gusher は，蝸牛軸無形成例，前庭水管拡大症例，蝸牛神経管長が短い症例で生じやすいとされている．蝸牛と内耳道間の骨性隔壁欠損例では Gusher の予測も可能ではあるが，明瞭な境界があっても Gusher を生じた報告もあり，内耳奇形例の人工内耳手術では起こりうる合併症として常に Gusher を念頭におくべきである．当施設では Gusher が予測される場合，正円窓を可能な限り小開窓し，あらかじめ採取した筋膜組織を開窓部に充填後フィブリン糊で固定している．頭位挙上や過換気，マンニトールの投与による脳脊髄圧低下にて髄液漏出を抑制する対応も推奨されているが，髄液圧に耐えうるだけの充填の確認が不十分になることも指摘されている．今回の 2 症例は，脳脊髄圧低下の追加処置は施行せず Gusher に対するコントロールは可能であった．
【まとめ】
内耳奇形例に対する人工内耳手術では，画像から Gusher が生じるリスクを予測し，髄膜炎や電極迷入の術前説明や術中対応を検討しておく必要がある．

O5-4　人工内耳植込術後の遅発性インプラント周囲腫脹例の検討

春日麻里子，吉村　豪兼，工　　穣
信州大学　耳鼻咽喉科頭頸部外科

【はじめに】近年，人工内耳手術は比較的安全な手術と言えるが，マイナーな合併症は少なくない．その中でも遅発性合併症の一つとして，人工内耳インプラント周囲の腫脹があるが，臨床的特徴は不明な点が多い．本研究では，遅発性にインプラント周囲が腫脹した症例を集積し，発生頻度・誘因・対応・転帰などにつき検討したので報告する．【対象と方法】2009 年 5 月から 2022 年 3 月までに信州大学医学部附属病院にて人工内耳植込術を施行した 354 例 516 耳を対象として後方視的に検討を行った．このうち，3 ヶ月以上当院で経過観察を行った 330 例 474 耳（小児 139 例 248 耳，成人 191 例 226 耳）を本研究の対象とした．3 ヶ月以内にインプラント周囲が腫脹した症例は早期合併症として除外した．【結果】インプラント周囲の腫脹例は 24 例 26 耳であり，発症頻度は約 5.5%（26/474 耳）であった．手術時年齢別でみると，小児（0-19 歳）では 9.7%（24/248 耳），成人（20 歳以上）では 0.9%（2/226 耳）であった．複数回腫脹を繰り返す例も 5 例 5 耳で認めた．また，手術からの経過期間としては術後 3.6 年の発症が中央値であり，好発時期はなく数年たってから発症することが多い結果であった．発症誘因は半数以上が原因不明であったが，頭部外傷を契機に腫脹する症例が多く，急性炎症（中耳炎・乳様突起炎）を契機とする症例も 3 例で認められた．初期対応としては抗生剤をベースとした加療が約 7 割を占め，急性炎症が背景に認められた症例では鼓膜切開・切開排膿が行われた．保存的加療で多くの症例が改善したが，インプラントが露出し入れ替えを有した症例を 1 例認めた．急性炎症を契機とした症例は鼓膜切開・切開排膿を行った後に抗生剤加療を行うことで全例軽快した．【考察】遅発性にインプラント周囲が腫脹する頻度は成人と比較して小児で有意に高かったが，頭部外傷，および感染の頻度の差が背景にあると思われた．また手術からの数年経過症例が多いことが明らかとなり，これらは諸外国からの報告と一致した．対応として多くの症例が保存的加療で改善するが，稀に抜去を要する症例もあり，慎重な対応が望ましいと考えられた．【結語】本研究により遅発性合併症として決して稀ではないインプラント周囲の腫脹についての臨床的特徴を明らかにした．本研究結果は人工内耳術後の経過観察を行うにあたり有用な情報と考えられた．

図：手術時年齢別からみた発症頻度

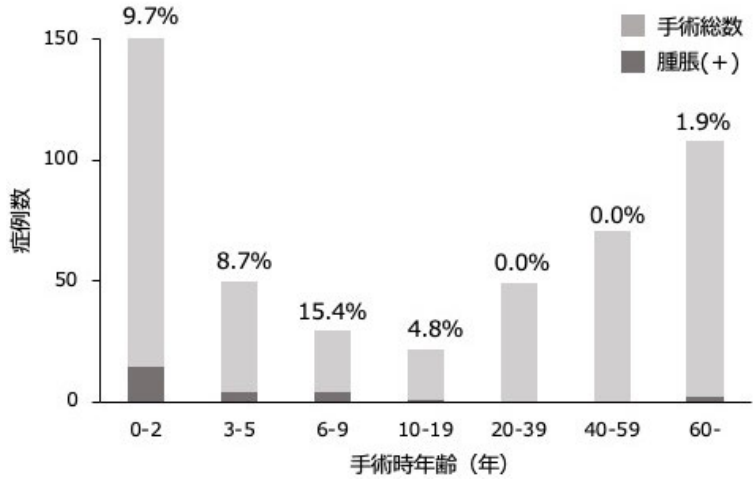

O5-5 人工内耳術後感染に対して手術を要した症例の検討

安本 眞美[1,2]，山崎 博司[1,2]，山本 典生[1]，藤原 敬三[1]，道田 哲彦[1]，濱本 文美[1]，
上田 啓史[1]，中村 優仁[1]，内藤 泰[1]，大森 孝一[2]
[1] 神戸市立医療センター中央市民病院 耳鼻咽喉科・頭頸部外科，
[2] 京都大学大学院医学研究科 耳鼻咽喉科・頭頸部外科

【背景】人工内耳術後の感染は人工内耳摘出や髄膜炎の原因になり得ることから，注意すべき合併症の 1 つである．感染のために人工内耳を摘出する頻度は 1.8% との報告があるが，抗菌薬投与や切開排膿によって人工内耳を温存できることもあり，どのような初期治療を行うか判断に苦慮することも少なくない．本研究では当科で人工内耳術後感染に対して手術を要した 20 例の臨床経過からどのような症例で人工内耳を温存できたかを検討する．
【対象と方法】2004 年 11 月から 2021 年 4 月までに当科で人工内耳植込術を施行した 729 耳 518 例のうち，術後感染のために外科的手術を要した 20 耳 20 例（2.7%，男性 8 例，女性 12 例）を対象とした．これら 20 耳の術後感染の詳細や治療経過を後方視的に検討した．
【結果】術後感染が発症した年齢は 1 歳 1 ヶ月～ 16 歳 3 ヶ月（中央値 3 歳 8 ヶ月）で，18 耳で耳後部の発赤腫脹や疼痛を認めた．術後感染の原因は中耳炎が 7 耳と最多で，創部の慢性的な掻爬（3 耳），手術部位感染（3 耳），外傷（1 耳）と続き，原因不明が 6 耳であった．人工内耳植込術からの期間に注目すると，術後 1 ヶ月以内に発症した 3 耳はいずれも皮膚切開創部の手術部位感染であった．術後 1 ヶ月～ 1 年に発症した 13 耳では中耳炎が原因の半分を占めたが，術後 1 年以降に発症した 4 耳では創部の慢性的な掻爬や外傷などの外的要因が 2 耳，中耳炎が原因と考えられるものが 2 耳であった．20 耳中 14 耳で人工内耳が摘出され，一期的に人工内耳摘出術と切開排膿・デブリードマンを施行した症例が 10 耳，切開排膿・デブリードマンのみでは感染が制御できず，後日人工内耳摘出術が必要であった症例が 4 耳であった．皮膚切開創部の手術部位感染の 3 耳，膿瘍が形成されたが人工内耳の本体（Receiver Stimulator：RS）に到達していなかった 2 耳，膿瘍形成ではなく皮膚壊死を主症状とした 1 耳の計 6 耳で人工内耳が温存できており，人工内耳の RS 周囲に活動性感染を認めなければ人工内耳が温存できる可能性がある．
【考察】当科における術後感染による人工内耳摘出率は 1.9%（729 耳のうち 14 耳）で，過去の報告と同様の結果であった．今回対象となった 20 例はいずれも小児であり，17 例が 6 才未満の未就学児であったことから，小児で特に低年齢ほど人工内耳術後感染のリスクが高いと考えられる．低年齢小児ほど中耳炎罹患の頻度は高く，さらに慢性的な耳後部の掻爬の自制も困難と考えられ，これらが直接的な感染の原因と推定された症例が 10 耳と全体の過半数を占めた．人工内耳植込術後 1 ヶ月以内に皮膚切開創部の腫脹や排膿を伴った 3 耳は手術部位感染と考えられ，人工内耳の RS より前方で浅い層における感染であったため早期の膿瘍開放によって人工内耳本体への炎症波及を防止できたと考えられる．術後 1 ヶ月以降に感染が明らかとなった 17 耳中，初回手術で人工内耳を摘出しなかった症例は 7 耳であったが，最終的に人工内耳を温存できたものは 3 耳のみであった．このうち 1 耳は人工内耳直上の皮膚壊死を主症状としており人工内耳周囲の膿瘍形成を認めなかったことから，比較的表層の感染のために皮膚血流が悪化したことが主たる病態と考えられた．一方，人工内耳の RS に達する深い層で膿瘍形成を認めた 13 耳では 2 耳しか人工内耳が温存できておらず，感染が発症した時期と膿瘍形成の深さが重要と考えられた．人工内耳を摘出した 14 例は，重複障害のためにもともと人工内耳をほとんど使用していなかった 1 例を除き，全例が摘出してから 3 ヶ月以降に再度人工内耳植込術を施行し，人工内耳の装用を継続している．初期治療で切開排膿・デブリードマンのみを選択し，その後人工内耳の摘出が必要となった症例では抗菌薬点滴を含めた入院加療期間が長期となるだけでなく，耳後部皮膚の瘢痕化が重度となる可能性がある．そのため，術前評価や術中所見で人工内耳の RS にまで膿瘍が到達している症例では早期に人工内耳摘出を含めた切開排膿・デブリードマンを選択することが望ましいと考える．

O5-6 人工内耳刺激パラメーターの施設間比較

山崎 博司[1]，山本 典生[2]，十名 洋介[1]，西村 幸司[1]，藤原 敬三[2]，内藤 泰[2]，大森 孝一[1]
[1]京都大学 医学研究科耳鼻咽喉科・頭頸部外科，[2]神戸市立医療センター中央市民病院 難聴研究部

【はじめに】近年，小児人工内耳の平均術時年齢が低下するとともに高齢者の人工内耳症例が増加しており，人工内耳装用者の年齢層の幅が拡大している．小児と比較すると，成人や高齢者は術後のマッピングの際に人工内耳刺激の不快さを訴えことがしばしばあり，人工内耳刺激に対する反応が術時年齢によって異なる印象がある．つまり，年齢層によって目標とする人工内耳刺激や装用閾値が異なる可能性があるが，これらを検討した研究は少ない．また，人工内耳刺激のパラメーターの設定方法は施設ごとに同一ではないため，年齢ごとの人工内耳刺激条件を複数の施設で比較検討することによって，年齢依存的な特徴をより正確に評価することができると考えられる．本研究では，人工内耳の手術件数が 600 件を超える二つの人工内耳施設において，年齢別の人工内耳刺激パラメーターを比較検討したので報告する．【方法】施設 A では術時年齢が 5 才未満（小児群），18 才以上 65 才未満（成人群），65 才以上（高齢者群）に該当するそれぞれ 161 耳，94 耳，61 耳，合計 316 耳を，施設 B では小児群 242 耳，成人群 97 耳，高齢者群 68 耳の合計 407 耳を本研究の対象とした．本研究では過大な電流量を要する内耳・内耳道奇形症例は除外した．各施設ともに術後 10 年以内に作成した 2 万個以上のマップデータを収集し，小児群，成人群，高齢者群の 3 群間でインピーダンス，最大刺激電流量，最小刺激電流量を比較した．刺激電流量の検討の際には，刺激に用いたパルス幅の差を補正した後に比較を行った．【結果】インピーダンスは，小児群がやや高い傾向を示したものの，成人群と高齢者群では有意差を認めなかった．最大刺激電流量と最小刺激電流量は両施設ともに小児群が高齢者群よりも有意に大きい値を示した．一方，低音域から高音域にわたる電極ごとの電流量の設定に注目すると，マップの両端にあたる高音域と低音域においてのみ，施設間の差異を認めた．【考察】地域の人工内耳基幹病院となる 2 施設において，いずれも小児群が高齢者群よりも大きな刺激電流量を用いていることから，術時年齢によって人工内耳刺激に対する感受性と順応性が異なることが示唆された．また，語音弁別に重要と考えられる中音域の刺激電流量に関しては施設間の差を認めなかったものの，低音域と高音域の刺激電流量は施設間で異なる結果となったことから，わずかではあるがマッピングの方法や方針に施設間の差があることが示唆された．

O6-1 聴神経腫瘍摘出と同時同側人工内耳植え込み術のための蝸牛内電気刺激による新規術中持続聴覚モニタリング法

細谷　誠，若林　毅，島貫茉莉江，上野　真史，西山崇拝経，小澤　宏之，大石　直樹
慶應義塾大学　耳鼻咽喉科

【はじめに】

両側高度重度難聴を伴う聴神経腫瘍症例においては，聴神経腫瘍摘出術と同時の同側人工内耳植え込み術が適応となりうる．しかしながら，同時同側人工内耳植え込み術を行うためには聴神経腫瘍摘出の際の確実な内耳神経温存が求められ，人工内耳の同時植え込み術の障壁となっていた．特に，術側に重度難聴を伴う例では通常の術側クリック音刺激による ABR の反応が消失していることが多く，確実な内耳神経機能の温存が求められる一方で，術中の内耳神経モニタリングそのものの難易度が高い．

今回我々は当科における従来の術中 ABR に加え，蝸牛神経背側核近傍に電極を留置し，活動電位を持続評価しする蝸牛神経背側核活動電位（DNAP）モニタリングを行う方法を基に工夫を加え，音刺激ではなく蝸牛内に挿入した電極により蝸牛内電気刺激を行う ANTS（auditory nerve testing system，メドエル社）システムを用いた EABR と E-DNAP（electric evoked DNAP）の術中持続モニタリングを行う手法を試みた．今回，本モニタリング下に経迷路法による聴神経腫瘍摘出術と同時同側人工内耳植え込み術を行い術後良好な人工内耳装用効果を得た症例を経験したので，そのモニタリング手法の詳細を報告する

【手法】

本症例においては，まず，経迷路法の視野で乳突蜂巣を削開した後，後鼓室開放を行い正円窓窩を確認した．この際，後鼓室開放は電極挿入が容易にできる視野ができるまで確保している．通常の経迷路法による聴神経腫瘍摘出術と同様に迷路削開を行い内耳道硬膜および後頭蓋窩硬膜を確認したのちに開放し，腫瘍を確認．その後，DNAP 電極と顔面神経持続モニタリングのための顔面神経根刺誘発筋活動電位（FREMAP）電極を留置した．続いて，正円窓を開放し ANTS 電極を挿入し，電気刺激を行い安定した E-DNAP が得られることを確認した．今回の症例では 2 秒に 1 回の間隔で E-DNAP の測定は可能であり，FREMAP との同時測定も可能であった．持続刺激による E-DNAP と FREMAP の波形を確認し定量的に評価しながら，腫瘍摘出を行った．腫瘍摘出後も E-DNAP が維持されていることを確認した後に，人工内耳電極を開封し，ANTS 電極を慎重に抜去した．人工内耳を挿入し人工内耳を介した EABR を確認したのちに手術を終えている．

【考察】

今回 ANTS 電極を用いて内耳機能を 2 秒に 1 回という高頻度で持続モニタリングしながらの聴神経腫瘍摘出術が可能であった．本手法では，FREMAP を用いた持続顔面神経モニタリングとの同時測定が可能であり有用性が極めて高いと考えられる．また，蝸牛内電気刺激を用いることで少ない加算回数と短いインターバルで安定した波形が得られ従来の音刺激による持続モニタリングよりもさらに高精度なモニタリングが可能であった．人工内耳植え込み術と聴神経腫瘍摘出を同側同時に行う場合に今回のモニタリング方法を用いることで，従来の音刺激によるモニタリング方法より，より確実な内耳神経モニタリングが可能であり，今後の聴神経腫瘍摘出術と同時の人工内耳植え込み術の可能性の幅を広げるものと考えられた．本手法により高度難聴を伴う症例に対する聴神経腫瘍手術において，内耳神経の高精度での温存が可能となれば同時同側人工内耳植え込み術の可能性の拡大とそれに合わせたアプローチ法の変更が可能となると考えられた．

【まとめ】

ANTS システムによる電気刺激を用いた術中持続聴覚モニタリング法は，聴神経腫瘍摘出術と同時同側人工内耳植え込み術を行う際に有用なモニタリング手法と考えられる．

O6-2 多施設共同研究による聴神経腫瘍が原因の重度難聴に対する人工聴覚器を用いた聴覚再建の有効性調査

今泉　光雅[1]，菊地　大介[1]，尾股　千里[1]，室野　重之[1]，大石　直樹[2]，武田　英彦[3]，
南　修司郎[4]，山内　大輔[5]
[1]福島県立医科大学　耳鼻咽喉科，[2]慶應義塾大学　耳鼻咽喉科・頭頸部外科，[3]虎の門病院　耳鼻咽喉科，
[4]国立病院機構東京医療センター　耳鼻咽喉科，[5]東北大学　耳鼻咽喉科・頭頸部外科

神経線維腫症第 2 型（neurofibromatosis type 2：NF2）は両側の聴神経腫瘍を生じる代表的疾患である．手術を中心とした治療後の聴力保存率は決して良好とはいえず，失聴に至る症例を経験する．中等度から高度難聴に対しては，補聴器が導入されることも多いが，重度難聴に至った際は効果が乏しいため，脳幹の蝸牛神経核に電気刺激を加え，聴覚を獲得させることを目的とする聴性脳幹インプラント（auditory brainstem implant:ABI）がよい適応と考えられている．しかしながら，ABI の効果は環境音の聴取や読唇併用での語音聴取の補助となる程度であることも多く，人工内耳（cochlear implant：CI）と比較すると聴取成績が大きく落ちる．更に日本において ABI は，保険診療や先進医療の認定はされておらず自由診療となっているため，使用機材を国外より個人輸入する必要がある．その結果，総費用は 400 万円程度となり，保険診療かつ各種医療制度が適用となる人工内耳とは，経済的負担に大きな隔たりが生じている．以上より，日本における ABI の報告は 10 症例程度に留まっており，実際の手術や適応，術後の装用効果について，広く認識されていない現状がある 1,2)．近年，聴神経腫瘍に対する CI の有効性が報告されている．ABI の代替として CI で効果が得られれば，より多くの対象者の聴覚再獲得につながる．しかしながら，本来 CI は内耳性難聴が適応であり，聴神経や脳幹が障害されると考えられている聴神経腫瘍には，効果がないとされてきた．対応に難渋する聴神経腫瘍が原因の重度難聴に対する人工聴覚器を用いた聴覚再建に対する診療指針を作成するため，日本で CI 手術を実施している全 102 施設に対して，聴神経腫瘍例に対する聴覚確保に関するアンケート調査を実施した．更に我々は耳鼻咽喉科医と脳神経外科で構成された，NF2 の聴覚維持・再建に関する治療指針作成のための研究ワーキンググループを立ち上げた．これまでに ABI7 例，CI14 例の詳細なデータが集積されており，ほぼ全例で聴覚が得られていることが確認され有効性が示された．聴神経腫瘍に対する治療として，腫瘍の切除術が実施され，引き続いての CI 手術が実施された症例が多かった．腫瘍が残存している状態での CI 手術も実施されており，聴覚再獲得に有効であることが確認できた．しかしながら，人工聴覚器手術後，比較的短期間で装用閾値が徐々に低下する等の，一般的な内耳性難聴に対する CI 手術後の経過とは異なる知見も得られている．今後更に，患者背景や治療，聴覚再建の効果および経時的変化を集積し，関連する因子，手術に伴う有害事象，聴神経腫瘍の人工聴覚器に関するプロファイルを解析し，聴覚再建に対する治療指針を作成していきたい．1）森田 明夫，中冨 浩文，熊川 孝三，他：【電気信号を用いた神経機能再建】聴性脳幹インプラント：有用性と課題 脳 21 18:76-83,2015.　2）熊川 孝三：人工聴覚機器の進歩 聴性脳幹インプラント（Auditory brainstem implant:ABI）．日本耳鼻咽喉科学会会報 118:6 809-815,2015.

O6-3 当科で経験した聴神経腫瘍 72 例 ―腫瘍の局在と聴力像についての検討―

三浦康士郎[1]，石井　賢治[1]，比野平恭之[1]，原　　稔[1]，松本　恭子[1]，門田　哲弥[1]，
相原　康孝[2]，加我　君孝[1]，神尾　友信[1]
[1] 神尾記念病院　耳鼻咽喉科，[2] 耳鼻咽喉科クリニカ神田

MRI，特に heavy T2 強調画像の普及により聴神経腫瘍は造影剤を使用せずとも簡便に検査でき，小腫瘍でも早期発見できるようになり，鮮明に腫瘍の進展範囲も確認できるようになった．今回 2018 年 1 月から 2022 年 12 月までの 5 年間に当院外来にて診察を行った聴神経腫瘍の患者のうち，当院に MRI 画像のある 72 例に対して，最初に MRI を撮影した際の腫瘍の局在と聴力像について相関があるかどうか検討した．

腫瘍の局在は迷路，内耳道，後頭蓋窩の 3 カ所に分け，内耳道に腫瘍がある場合は内耳道底に進展があるか，内耳道壁と腫瘍の間に間隙が残されているかどうかについても分類した．聴力像は加齢性変化の影響を極力排除するために，高橋らの分類に準じて対側に加齢性難聴以外の難聴疾患がない場合は患側から健側をひいた差分の聴力像から，ある場合は患側の聴力像から，正常型，水平型，高音障害型，山型，谷型，低音障害型，dip 型，聾型，不定型の 9 つに分類した．

腫瘍が迷路限局のものが 4 例，迷路と内耳道にまたがるものが 2 例，内耳道限局のものが 39 例，内耳道と後頭蓋窩にまたがるものが 26 例，後頭蓋窩限局のものが 1 例であった．全体の聴力像で最も多かったのは高音障害型 24 例（33%）で，低音障害型 13 例（18%），谷型 9 例（13%），水平型 8 例（12%）と続いた．迷路限局の中では低音障害型（50%），内耳道限局の中では高音障害型（41%），内耳道と後頭蓋窩にまたがるものの中では高音障害型（31%）が最も多かった．内耳道底に進展があった 24 例のうち，最も多かったのは高音障害型 8 例（33%）で，ついで低音障害型 5 例（21%）であった．内耳道に腫瘍があり，内耳道壁と腫瘍の間に間隙が残されていた 12 例のうち，最も多かったのは高音障害型 4 例（33%）で，ついで正常型と低音障害型が 3 例（25%）ずつであった．内耳道に腫瘍があるものの中で，聴力型が正常型では内耳道壁と腫瘍の間に間隙が残されていることが他の聴力型よりも多かったが，どの聴力型においても約 1/3 は内耳道底に進展していた．上記の詳細および文献的考察について発表する．

O6-4　当院における PANQOL を用いた聴神経腫瘍の QOL の検討

山田　啓之，西原江里子，岡田　昌浩，寺岡　正人，狩野　拓也，麻生　沙和，羽藤　直人
愛媛大学　耳鼻咽喉科・頭頸部外科

近年，様々な疾患において治療成績だけでなく患者の QOL も評価すべきであると言われるようになってきた．疾患や治療が生活にどのように影響するかを表す評価として健康関連 QOL（Health Related QOL）がある．これは大きく分けて疾患を問わず健常人にも適用できる包括的評価（SF-36 などがこれに含まれる）と適用できる疾患を限定した疾患特異的評価がある．特に疾患特異的評価は疾患固有の症状を網羅できるため包括的評価より感度に優れていることが長所として挙げられる．また QOL は主観であるため客観的にデータとして扱うためには評価法の信頼性と妥当性が十分検討されている必要がある．一方，聴神経腫瘍の健康関連 QOL に関しては 2010 年に Shaffer らが疾患特異的評価法として Penn Acoustic Neuroma Quality-of-Life（PANQOL）を作成している．PANQOL は 26 項目の質問からなり，Hearing loss，Balance，Facial dysfunction，Anxiety，Energy，Pain，General health の 7 つのドメインに分けられている．スコアは 0 から 100 点で表され，点数が高いほど QOL が保たれていることになる．この PANQOL は多くの国で翻訳されているが，本邦では 2020 年に西山らが日本語版の PANQOL の作成し，その妥当性を報告している．しかし，未だこの PANQOL を用いた本邦での検討は少なく，本邦における聴神経腫瘍症例の QOL については不明点が多い．そこで今回，我々はこの PANQOL を用いて当科における聴神経腫瘍症例の QOL を検討し報告する．対象は 2021 年から 2023 年の間に当院を受診し PANQOL を施行できた聴神経腫瘍 46 症例とした．平均年齢は 59.7 歳（21 ～ 86 歳）で男性 16 例，女性 30 例であった．放射線治療後の症例は 3 例で，耳鼻咽喉科または脳神経外科にて手術を行った症例は 16 例であった．Total score の平均は 66.5 点であり，各ドメインの平均は Hearing loss は 62.1 点，Balance は 68.8 点，Facial dysfunction は 76.3 点，Anxiety は 66.2 点，Energy は 64.1 点，Pain は 79.3 点，General health は 49.9 点であった．

O6-5 聴神経腫瘍術後の中耳貯留液に対する鼓膜切開後に髄膜炎を発症した 1 例

吉田健太郎[1]，深美　悟[1]，小泉　瞬[1]，永島　祐美[1]，金谷　洋明[1]，春名　眞一[1]，
穐吉　亮平[2]，栃木　康佑[2]，田中　康広[2]
[1] 獨協医科大学　耳鼻咽喉・頭頸部外科，[2] 獨協医科大学埼玉医療センター　耳鼻咽喉・頭頸部外科

< はじめに > 中耳貯留液の原因には，急性中耳炎，滲出性中耳炎やコレステリン肉芽腫によるものが挙げられるが，頭部外傷や開頭手術後では髄液漏の可能性もある．今回，聴神経腫瘍術後の頭部外傷を契機に中耳貯留液が生じ，鼓膜切開後に髄膜炎を発症した 1 例を経験したので，若干の文献的考察を加えて報告する．< 症例 >71 歳の女性で，X-6 年，右耳鳴を主訴に当院を紹介受診となった．鼓膜は正常であったが，純音聴力検査で右中音域を中心とした感音難聴を認めた．脳 MRI を撮像したところ右内耳道から頭蓋内に進展する最大径 20mm の右聴神経腫瘍を認めた．当院脳神経外科を受診し，右三叉神経の圧迫を示唆する右 V_2V_3 領域の神経痛を認めたため手術の方針となり，後頭開頭法による腫瘍摘出術が施行された．術後年 1 回毎に脳 MRI を撮像して経過観察を行っていたが，腫瘍の再発は認めなかった．X 年 6 月 27 日，植木の水やりをした際に転倒して右側頭部を強打し，翌日より漿液性の鼻漏が出現した．当初は少量の鼻漏だったが，9 月初旬より多量の鼻漏が出現した．9 月 13 日に撮像した脳 MRI で右乳突蜂巣に液体貯留を認め，9 月 27 日に当院耳鼻科紹介となった．右耳鏡検査で中耳貯留液を認め，鼓膜切開術を施行した．耳性髄液漏の可能性も考えられたため，1mm 程度の極小切開に留めたが，漿液性耳漏の持続を認めた．テステープによるブドウ糖検出反応が陽性となり，耳性髄液漏の診断となった．外来での経過観察で髄液の排出が減弱したことを確認した．同日，脳神経外科も受診させ，メニレットゼリー®が処方され経過観察の方針となったが，帰宅後も耳漏が継続していた．9 月 29 日，発熱，頭痛，右耳違和感を主訴に脳神経外科を受診した．腰椎髄液検査で好中球優位の細胞数上昇を認め，細菌性髄膜炎の診断となった．同日，入院加療とし，ヘッドアップを含む安静の上，抗菌薬の点滴静注加療を開始した．入院後は髄液漏が減弱し，4 日後に解熱を認めた．6 日後に髄液漏閉鎖術を行った．術後は髄液漏の再発を認めず，6 ヶ月を経過したが経過良好である．< 考察 > 耳性髄液漏の診断は，髄液中の糖濃度を測定することで疑われる．本症例では髄液の確認のために，鼓膜切開を施行して検体の採取を行った．しかし，鼓膜切開直後より 2 日間続く髄液耳漏を認め，その後に髄膜炎を発症した．過去に中耳術後の耳性髄液漏に対して鼓膜切開を行った際に，本症例と同様に耳漏が停止せずに髄膜炎を発症した例が報告されている．耳性髄液漏の診断のためには検体採取が重要となるが，無菌的かつ耳漏停止が見込める体制の上に鼓膜切開を行うべきであった．

O6-6 聾型の急性感音難聴と顔面神経完全麻痺を生じた内耳道内聴神経腫瘍に対する手術加療を行った一症例

羽富　彩映
慶應義塾大学病院　耳鼻咽喉科・頭頸部外科

【はじめに】聴神経腫瘍の治療方針は経過観察・手術・放射線治療があり，腫瘍の大きさや年齢，症状等を考慮し治療方針を選択する．内耳道内に限局した腫瘍では，原則としてまずは経過観察を第一選択とすべきであるとのコンセンサスが国内外を問わず得られているが，重度の神経障害を呈した場合に，保存的加療のみで良好な機能予後が達成できるのかどうか，に関しては未だ明確とはなっていない．今回，聾型の急性感音難聴と顔面神経完全麻痺を発症した内耳道内に限局した聴神経腫瘍を経験した．保存的加療後，発症 4 か月の時点で完全麻痺が残存した症例に対して，後迷路法による腫瘍摘出術を施行し，聴力温存と顔面神経麻痺の改善を得た症例を経験したため報告する．【症例】50 歳代女性．X 年 1 月に突然の左難聴，回転性めまい，左顔面神経麻痺が出現し，前医を受診した．前医初診時，純音聴力検査で左 105dBHL（4 分法），最高語音明瞭度は左 0%（100dB）であった．柳原法 0 点の左顔面神経麻痺を認め，ステロイドによる加療開始後の誘発筋電図検査（ENoG）は 0% であった．造影 MRI にて左内耳道内に腫瘤性病変を認め，精査加療目的に X 年 3 月に当科を紹介受診した．当科初診時，左 71.3dBHL（4 分法），左最高語音明瞭度 15%（100dB）と，聴力は改善傾向が認められたが，ABR は左で 1~5 波が消失し，DPOAE は左解発不良であった．顔面機能は，柳原法で 8 点と完全麻痺の状態は持続していた一方で，ENoG では眼輪筋 7.4%，口輪筋 28.7% と改善傾向が認められた．前庭機能検査で，左半規管麻痺も認めた．治療方針として，内耳道内に限局した腫瘍であり，定期的な画像検査による経過観察も選択肢であると説明した．しかし，発症ほぼ 3 カ月の時点で完全麻痺が残存しており，保存的経過では一定程度の麻痺が残存する可能性が高く，腫瘍摘出に対する患者側の希望が強いことも踏まえ，摘出術を行う方針とした．聴力の改善傾向も見られていたため，X 年 5 月に聴力温存を企図する後迷路法による腫瘍摘出術を施行することとした．【術中所見，術後経過】後半規管後方より，小脳橋角部および内耳道へアプローチした．腫瘍は蝸牛神経と顔面神経の間に位置しており，両神経を圧排している所見であった．顕微鏡および 30 度硬性内視鏡を併用し，顔面神経持続モニタリング（顔面神経根刺激誘発筋電図，FREMAP）および ABR による聴覚モニタリング下に腫瘍の摘出を進め，内耳道底側の被膜下にわずかな腫瘍を残してほぼ全摘した．加刀時 ABR は 5 波のみがわずかに観察される程度だったが，終刀時には 1 波も観察可能となった．FREMAP 値は終刀時に眼輪筋 70%，口輪筋 80% 程度保たれ，手術を通じて良好な顔面神経反応を維持し得た．術後の病理診断は神経鞘腫であった．術後 1 日目よりプレドニゾロン 60mg/ 日を 1 週間かけて漸減投与した．顔面神経麻痺は術後 3 日目に柳原法 14 点と改善を認め，自覚的にも術前と比べ改善が得られた．術後 9 日目の純音聴力検査にて骨導閾値が概ね術前と変わりないことを確認した．術後合併症なく経過良好であり，術後 13 日目に退院し，以後外来にて経過観察を継続予定である．【考察】腫瘍摘出により聴力温存と顔面神経麻痺の改善を得た内耳道内腫瘍を経験した．内耳道内腫瘍による顔面神経麻痺は比較的稀であり機序は明らかとなっていないが，手術所見に基づくと，本症例では腫瘍による神経の直接伸展が麻痺の原因と考えられた．本症例では，発症 4 か月の時点でも腫瘍を摘出し神経圧排を解除できたことで，術後早期に顔面神経機能の改善が得られた可能性がある．一方，より早期の手術が望ましかったかどうかについては，柳原法 0 点かつ ENoG 0% の状態では術中顔面神経モニタリングが不可能であった可能性があり，発症数週間での手術施行が有効であったかどうかは議論の余地がある．内耳道内腫瘍に対する治療方針はあくまで経過観察が第一選択であることは変わらないものの，高度に神経機能が低下した症例においては，手術的加療の余地があると考えられた．

O7-1　鼓室形成術後に発症した浅側頭動脈仮性動脈瘤の一例

安齋　崇，高田　雄介，原　聡，園田　健二，中山　拓己，岡田　弘子，松本　文彦
順天堂大学　耳鼻咽喉科

【緒言】仮性動脈瘤は 1. 脈壁の損傷により，血液が露出して血腫が形成さる．2. 経過とともに動脈管腔と交通を保ったまま血腫周囲に線維性被膜が形成さる 3. 再度血流が再開するという経過によって完成する．組織学的には，仮性動脈瘤は真性の動脈瘤と異なり血管内膜を欠くため破裂の危険性が高い．浅側頭動脈に発症する仮性動脈瘤は多くは外傷による．医原性としては脳神経外科手術による開頭手術の際に行う頭部固定後に発症した報告は散見されるが，耳科手術に関連した報告は少ない．今回我々は左側の弛緩部型真珠腫に対する鼓室形成・後壁削除型乳突削開後に発症した浅側頭動脈仮性動脈瘤を経験したので報告する．

【症例】：70 代女性．左難聴を主訴に来院．左弛緩部型真珠腫（Stage II）と診断された．既往に非心原性小脳梗塞の既往があり，バイアスピリン内服継続しながら，顕微鏡下に鼓室形成術および外耳道後壁削除型乳突削開（S1A2M2cExO1AxT2Osm）を行った．術中出血は 5mL，手術時間は 3 時間 58 分であった．

術後の経過は良好で，術後 2 日目に退院した．帰宅後も疼痛なく過ごしていたが，退院 10 日後の入浴中に右耳前部よりアクティブな出血が始まり救急外来に来院．来院時には圧迫により出血は収まっていたが，500mL 程度の出血が推定された．その後，出血は見られず血腫による皮下腫瘤を認めていたが，術後 3 週間を過ぎたところでわずかに拡大し拍動するようになった．造影 CT では浅側頭動脈に瘤を形成しており，浅側頭動脈の仮性動脈瘤の診断となり，全身麻酔下に顕微鏡下で摘出術を行った．

手術直前の診察時には拍動は消失，超音波ドップラーでも血流は認めなかった．瘤の直上に切開をしたところ暗褐色の拍動のない腫瘤を認めた．周囲の組織から愛護的に剥離し流入血管と流出血管を同定した．両端を絹糸で結紮して腫瘤を摘出した．病理結果も仮性動脈瘤の診断であった．

【考察】浅側頭動脈は耳前部を走行している外頸動脈の枝である．耳科手術では耳前部切開もしくは耳後部切開でフラップを大きく挙上しようとして耳前部に切開を延長して挙上すると浅側頭動脈損傷のリスクが高まる．今回，初回手術でアクティブな出血は見られなかったこと，2 回目の手術では動脈の流入・流出血管を認めたことから，動脈は初回手術の際に切断されておらず，術中に加わった血管壁への熱損傷により術後から 10 日間で血管壁が破綻したものと推測した．なお初回の術中出血は 5mL でありバイアスピリンを内服していため出血がコントロールできなかったという印象はなかった．血管壁に損傷が加わった理由としては，フラップ形成時に比較的血流のある側頭筋を切開する際に，電気メスの高電圧断続波の凝固モードを使用して切開を行ったため，周囲に存在する浅側頭動脈へ組織効果が加わったものと考えらえる．今回の経験から耳前部方向の切開には浅側頭動脈が存在するため，低電圧連続波であるカットモードでの切開，止血にはバイポーラを使用し切開周囲への影響に注意する必要がある．今回の症例では手術時には血流は低下しており仮性動脈瘤は比較的容易に摘出できたが，血流が豊富な場合にはより慎重な操作が要求される．

【結語】耳科手術において浅側頭動脈の存在に改めて留意する必要があり，周囲の切開では熱損傷のリスクを考慮しながらエナジーデバイスを使用する必要がある．血管瘤形成が疑われた場合には手術による摘出が必要である．

O7-2 鼓室形成術後に発症した浅側頭動脈瘤例

梶野　晃雅[1]，溝口　由丸[1]，伊藤　　卓[2]
[1]土浦協同病院　耳鼻咽喉科・頭頸部外科，[2]東京医科歯科大学　耳鼻咽喉科

【はじめに】浅側頭動脈瘤は比較的まれな疾患である．多くが外傷による血管壁の損傷によって起こる仮性動脈瘤とされており，耳科手術後に生じた例はこれまでのところ報告がない．今回我々は慢性中耳炎に対して鼓室形成術 I 型，外耳道形成術後に発症し，緩徐に増大した浅側頭動脈瘤に対して，局所麻酔下での切除術を行った例を経験したため臨床経過とともに文献的考察を加えて報告する．【症例】20 歳，男性．左慢性中耳炎に対して X 年 12 月に左鼓室形成術 I 型を施行．術後再穿孔にて X+1 年 3 月左鼓室形成術 I 型を施行した．再建材料として側頭筋膜を用いた．術後創部のケロイド傾向が強かったため，ステロイド局所注射，外科的切除に加えて電子線照射を行った．X+8 年 8 月，左耳漏で受診し鼓膜の再々穿孔を認めたため，X+9 年 2 月，TEES による左鼓室形成術型および外耳道形成術を施行した． 外耳道皮弁を挙上し，視野確保のため外耳道前壁を削開．再々穿孔例のため穿孔部位は阻血に強い薄切した耳介軟骨を用いて underlay 法で閉鎖した．外耳道骨露出部は側頭筋膜をしいて固定した．術後鼓膜穿孔は閉鎖したが，8 日目に左耳前部の拍動性腫瘤を自覚した．感染徴候は見られなかったが，その後も緩徐に増大傾向にあったため造影 CT を撮影すると，左耳前部に浅側頭動脈に連なる動脈瘤をみとめた．更なる増大をきたせば破裂する可能性も考えられたため，術後 15 日目に局所麻酔下に動脈瘤の摘出を行った．動脈瘤は周囲と癒着が見られ，2 本の流入血管を認めたが，結紮して一塊に摘出することができた．【考察】これまでに報告された浅側頭動脈瘤例はほとんどが外傷後に生じた仮性動脈瘤であり，治療適応は個々の症例で判断されている．仮性動脈瘤は動脈壁を損傷して出血を起こしている状態であるが，急性の経過で増大がなければ保存的に見ることも可能とする報告もある．今回のように増大傾向にある場合は，破裂時の圧迫指導を行いつつ外科的摘出もしくは血管内治療による塞栓が推奨されている．今回の症例では術中に術野へ露出せず，動脈性出血も認めなかったが，手術時の剥離操作によるものと考えられた．再々手術症例であり癒着も強く，創部に電子線照射も行っており血管壁が脆弱であったことも要因となった可能性がある．耳科手術においても極めてまれではあるが，側頭動脈動脈瘤を生じる場合があることを認識しておくことが肝要だと思われた．

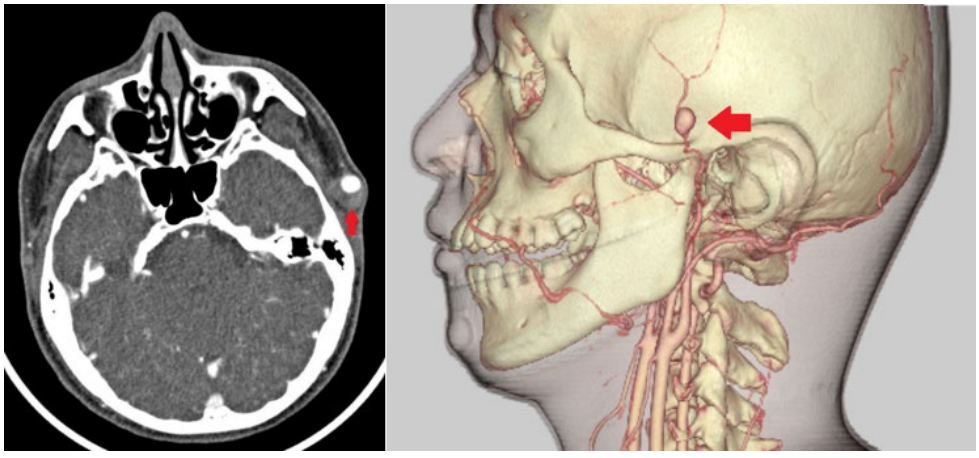

O7-3　キヌタ・アブミ骨関節の連動異常のあった 2 症例の検討

河野　浩万
河野耳鼻咽喉科 Ear Surgi Clinic

【はじめに】
鼓膜正常例で伝音難聴を有する症例のうち，キヌタ・アブミ骨関節（ISJ）の連動異常により伝音難聴をきたしたと思われる症例をこれまでに 2 例経験した．これらの症例の術前・術中の所見，さらには行った術式について報告する．

【症例 1】50 歳代，男性
10 年前から右難聴を自覚するようになり, 次第に増悪してきたため, 当院を受診した．両鼓膜所見は正常であったが, 右聴力は 26.7dB の気骨導差を有する混合性難聴を認め，アブミ骨筋反射は右耳で陰性であった．CT 検査では，通常よりキヌタ骨長脚が短い印象を受けたが，左右差はなかった．アブミ骨には形態的異常は認めず，またその周囲骨にも異常所見は認められなかったが，右耳硬化症疑いにて鼓室試開を行った．
鼓室を開放すると，予想に反しアブミ骨の可動性は良好であった．ツチ・キヌタ骨を可動させるもアブミ骨は可動せず，ISJ の連動に異常があると判断した．ISJ を離断し，離断した両耳小骨間に薄切軟骨を挿入した．ツチ・キヌタ骨とアブミ骨が連動することを確認し，手術を終了した．術後，聴力は改善し，ほぼ気骨導差は消失した．術前に陰性であった右アブミ骨筋反射では，術後明瞭な下向き波形が記録された．

【症例 2】20 歳代，男性
職場の健診で右難聴を指摘され，当院を受診．学生の頃に健診で難聴を指摘されたことはなかった．両鼓膜は正常であったが，右聴力は 31.3dB の気骨導差を有する伝音難聴を認め，アブミ骨筋反射は右耳で陰性であった．CT 検査では, 両側ともアブミ骨後脚と思われる構造物は通常より後方に位置しており，アブミ骨底板との連続性は認められず，アブミ骨前脚のみがアブミ骨底板と連結していた．アブミ骨の可動性障害あるいは前庭窓閉鎖を疑い，鼓室試開を行った．
鼓室を開放すると, CT 検査どおりにアブミ骨後脚の形態異常を認めた. アブミ骨底板は小さく円形状を呈していたが, 固着していなかった. ツチ骨･キヌタ骨の可動性の異常も認めなかった. ISJ を離断するため探針を関節間に挿入すると, 抵抗なく探針を挿入することができ, 容易に ISJ を離断することができた．以上から, ISJ 間に間隙があったものと考え, 離断したキヌタ骨とアブミ骨間に小骨片を挿入した．術後，41.7dB の聴力改善を認めた．

【考察】
症例 1 は確定的ではないが，両症例とも耳小骨奇形を有していた症例である．しかしながら，病歴を見る限り，両症例とも難聴の発症は後天的なものと考えられる．その発症機序は不明であるが，症例 1 においては，ISJ の可動領域を見る限り，豆状突起茎部が離断したためと思われた．
両症例とも術前の画像診断からは，本病態を診断することは困難であった．術中の入念な耳小骨の可動性のチェックによって初めて診断が可能な病態と言えよう．耳小骨連鎖の連続性，可動性に異常を認めない伝音難聴例では，本病態によるものも少なからず存在することを考慮する必要があると考える．

O7-4 キヌタ・アブミ関節固着の 5 症例

藤川　太郎，川島　慶之，伊藤　　卓，倉田奈都子，竹田　貴策，堤　　剛
東京医科歯科大学　耳鼻咽喉科

耳硬化症は迷路骨包の骨代謝異常によってアブミ骨底板の固着を生じ，進行性の伝音難聴の原因となる．発生部位としては前庭窓前方が最も多く，約半数の症例で正円窓や内耳道など他の部位にも生じうるが，アブミ骨以外の耳小骨に生じるのは非常にまれである．今回我々は術前に耳硬化症が疑われるも，術中にキヌタ・アブミ関節の固着のみを認めた 5 症例を経験したので報告する．

症例 1）69 歳男性．1 年前から急に左難聴を自覚．既往歴は特になし．低音域に 30 dB の気骨導差がある stiffness curve を認め，耳小骨筋反射（AR）は reverse だった．CT で骨脱灰像なし．キヌタ骨長脚をレーザーで蒸散後，キヌタ骨を摘出し，IIIi-M で伝音再建を行った．術後，聴力の改善が得られなかった．

症例 2）68 歳女性．左難聴が徐々に進行した．幼少時に中耳炎の反復あり．また 4 年前に左顔面神経麻痺あり．低音域に 40 dB の気骨導差がある stiffness curve を認め, AR は reverse だった. CT で骨脱灰像なし．アブミ骨頭をレーザーで蒸散後，アブミ骨上部構造を摘出し，IVc で伝音再建を行った．術後，聴力の改善を認めた．

症例 3）65 歳女性．数年前から右難聴を自覚．幼少時に中耳炎の反復あり．低音域に 30 dB の気骨導差がある stiffness curve を認め，AR は無反応だった．CT で骨脱灰像なし．辛うじてキヌタ・アブミ関節が離断できたため薄切軟骨を挟み，連鎖が良好であることを確認した．術後，聴力の改善を認めた．

症例 4）38 歳女性．左難聴が徐々に進行した．中耳炎の既往なし．低音域に 30 dB の気骨導差がある stiffness curve を認め，AR は reverse だった．CT で骨脱灰像なし．キヌタ・アブミ関節の離断が困難であり，round window reflex も確認できたため可動術に止めた．術後，気骨導差が消失した．

症例 5）79 歳女性．左難聴が徐々に進行した．既往歴にリウマチと両側の突発性難聴あり．中耳炎の既往なし．低音域に 30 dB の気骨導差がある stiffness curve を認め, AR は reverse だった．CT で骨脱灰像なし．キヌタ骨長脚をレーザーで蒸散後，キヌタ骨を摘出し，IIIi-M で伝音再建を行った．

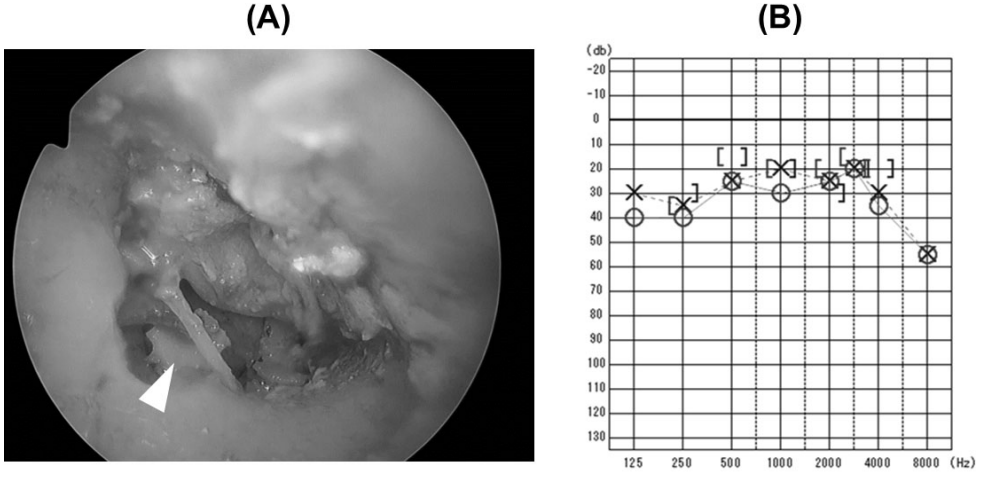

症例 3（A）固着したキヌタ・アブミ関節を離断した後、薄切軟骨（矢尻）を挟んだ。（B） 術後、気骨導差は消失した。

O7-5 陳旧性外傷性耳小骨離断の手術 3 症例

高田　雄介，安齋　　崇，中山　拓己，園田　健二，岡田　弘子，松本　文彦
順天堂大学　耳鼻咽喉科

【はじめに】

伝音性難聴や混合性難聴の原因の 1 つとして，外傷による耳小骨離断が挙げられる．耳かき外傷などで外リンパ瘻を疑う場合は早急な手術加療が必要とされるが，緊急性がない場合には受傷後しばらく経過を観察のうえ，鼓膜所見の改善を確認後に手術を検討することも少なくない．また，耳小骨離断による伝音難聴であっても経過中に聴力が改善する場合や対側聴力に問題がなく手術を希望しない場合などでは，手術に至らないこともある．

今回，2019 年 4 月以降に陳旧性の外傷性耳小骨離断にて手術を施行した 3 症例を経験した．いずれも受傷後 20 年以上経過していた．各症例の所見を図に示す．

【症例 1】20 代　女性

6 歳，耳かき受傷を認めた．9 歳，他院にて耳科手術を施行された．その後も難聴が続いており，聴力改善希望目的に当科受診した．術中所見にて前回のキヌタ骨コルメラの離断を確認のうえ，人工耳小骨による鼓室形成術（IIIc）を施行した．

【症例 2】40 代　男性

18 歳，バイクによる転倒事故にて入院歴あり．受傷直後からの意識消失は半日ほど続き，受傷直後から認めた顔面神経麻痺は 1 か月ほどで自然軽快されたとのことであった．受傷後難聴の自覚はなかったが，数年前から患側の難聴増悪の自覚あり，近医耳鼻科を経て当科紹介初診となった．術中所見にてツチキヌタ関節の離断を認めたがキヌタ骨の偏位はわずかであり，軟骨を用いた鼓室形成術（IIIi-I）を施行した．

【症例 3】50 代　女性

12 歳，自転車にて下り坂を走行中に転倒し，数日間の入院加療歴あり．受傷直後は意識消失があったとのことであった．その後から難聴を自覚していたが，手術の希望なく経過観察していた．コロナ禍のマスク生活にて難聴を意識するようになり，近医耳鼻科を経て当科紹介初診となった．術中所見にてツチキヌタ関節の離断を確認し，キヌタ骨を用いた鼓室形成術（IIIi-M）を施行した．

【考察】

いずれも受傷後 20 年以上経過した陳旧性外傷性耳小骨離断の手術 3 症例を経験した．耳かき外傷 1 例，交通外傷 2 例であった．耳かき外傷例は再手術症例であった．外傷性耳小骨離断の診断に至っても手術に至らないことは少なくないが，長期間の経過を経て手術を希望される場合には聴力改善が前提となるため，手術適応と判断した術者に求められる重圧は決して少なくない．各症例を手術動画とともに呈示し，再建方法や適応につき検証する．

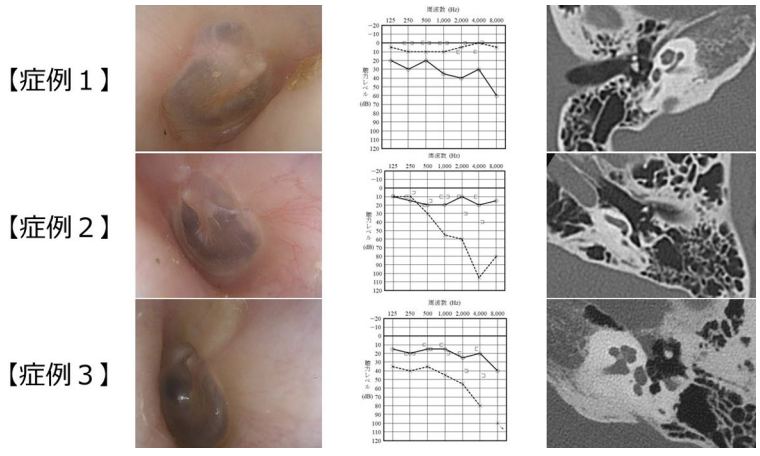

O7-6 当科におけるツチ骨単独骨折の臨床像の検討

島貫茉莉江[1]，上野　真史[1]，都築　伸佳[2]，細谷　　誠[1]，西山　崇経[1]，野口　　勝[3]，
粕谷　健人[4]，小澤　宏之[1]，大石　直樹[1]
[1]慶應義塾大学　耳鼻咽喉科，[2]独立行政法人国立病院機構東京医療センター　耳鼻咽喉科，
[3]平塚市民病院　耳鼻咽喉科，[4]医療法人健友会　けんゆうクリニック　耳鼻咽喉科

【はじめに】耳小骨連鎖損傷は，耳かき外傷や頭部外傷などによる直接的要因と圧外傷などの介達的要因が原因として報告されており，損傷部位は各耳小骨の骨折や耳小骨関節の離断，それらの合併などが報告されている．そのうちツチ骨単独骨折は 2.5-9% と稀であり，耳に指を入れて引き抜くという軽微な行為によっても生じることが報告されている．診断は受傷機転・鼓膜所見・聴力検査所見・CT 検査所見などを総合的に評価して行うが診断に苦慮することも多い．そこで今回当科で経験したツチ骨単独骨折の症例について，その臨床像および治療法について検討する．
【対象・方法】対象は，2012 年 4 月～ 2023 年 3 月までに伝音難聴・耳小骨離断の疑いで耳科手術を行った症例のうちツチ骨単独骨折を認めた 5 例．男性 4 例，女性 1 例で，平均年齢は 50 ± 9 歳であった．診療録を後方視的に検討し，患者背景，発症日，受診日，受傷機転，自覚症状，鼓膜所見，検査所見として術前後の純音聴力検査，ティンパノグラム，耳小骨筋反射検査，CT 所見，術中所見について収集した．
【結果】発症から当科受診までの期間は中央値 12 か月（3 ～ 111 か月）で，受傷機転は耳かき外傷 1 例，耳から指を引き抜いての受傷 2 例，鼻かみ 1 例，受傷機転不明 1 例であった．自覚症状は難聴 5 例，耳閉感 5 例，耳鳴 3 例，鼓膜の浮動感 1 例であった．鼓膜所見では鼓膜膨隆を 3 例，鼓膜臍（umbo）の不明瞭化を 2 例，ツチ骨柄の偏位を 1 例で認めたが，1 例は鼓膜所見で明らかな異常を認めなかった．純音聴力検査は気導 32.3 ± 12.2dB HL（4 分法），聴力型は谷型が 3 例，水平型が 1 例，不定型が 1 例であった．気骨導差は 17.3 ± 4.8dB HL（4 分法）で，1kHz 以上の高音域で気骨導差が大きい例が 3 例，全音域に同程度の気骨導差を認める例が 2 例であった．ティンパノグラムは As 型 1 例，Ad 型 4 例で，Ad 型のピーク値は 2.0 ～ 7.5mL と高値であった．耳小骨筋反射は 1 例で施行され消失していた．CT の水平断では 5 例とも異常を指摘できなかった．冠状断ではツチ骨の離断を指摘できたものが 2 例で，ほか 2 例ではツチ骨柄先端（鼓膜臍）の偏移を疑う所見を認めたが骨折の指摘は困難であった．また 1 例は明らかな異常を指摘できなかった．手術は 5 例とも内視鏡下耳科手術（TEES）が施行された．キヌタ骨を摘出し IIIi としたものが 1 例，軟骨を鼓膜とツチ骨の間に置いたものが 1 例，ツチ骨・鼓膜とキヌタ骨長脚の間に軟骨をおいたものが 1 例，ツチ骨骨折を認めるものの偏位を伴わず周囲の癒着解除のみを行ったものが 1 例，鼓膜の緊張を解除してツチ骨の偏位を戻し固定したものが 1 例であった．術後の純音聴力検査では，気導聴力平均 27.5 ± 7.8dB HL（4 分法），聴力改善の程度は平均 4.75 ± 4.8dB HL（4 分法）であった．自覚症状は耳閉感改善が 2 例，耳鳴軽減 2 例，鼓膜浮動感の消失が 1 例で認められた．
【考察】ツチ骨単独骨折では鼓膜の膨隆やツチ骨柄の偏位を認めると報告されており本検討でも同様の所見を認めた．さらに鼓膜臍の不明瞭化も 2 例で認められ有用な所見と考えられた．ティンパノグラムは過去の報告と同様に Ad 型の症例が多く，特にピーク値が著明高値であることが特徴的と考えられた．聴力型は高音域に気骨導差が大きい症例が 3 例みられたが，Niklasson らはツチ骨柄末梢側での骨折では高音域の聴力低下が中心となることを報告しており，ツチ骨骨折を疑う特徴になりうると考えられる．CT の水平断でのツチ骨骨折の特定は困難であり冠状断での評価が必要である．しかし冠状断でも明らかな骨折を指摘できたものは 40% に留まった．CT で異常を指摘できなくても発症機序・鼓膜所見・聴力検査所見などからツチ骨単独骨折を疑う必要がある．確定診断としては試験的鼓室開放術・鼓室形成術である．本検討で聴力改善は軽度であったが，これは術前から軽度であった影響が考えられた．しかしながら耳閉感や鼓膜変動感の改善などの自覚症状の改善を認めており，特徴的な経過・所見の場合には確定診断および症状改善のために試験的鼓室開放術を勧める価値があると考える．

O8-1 末梢性顔面神経麻痺に対する顔面神経減荷術の術後経過

中澤　宝[1,2]，山本　裕[1]，平林　源希[1]，栗原　渉[1]，高橋　昌寛[1]，山本　和央[1]，
櫻井　結華[1]，小島　博己[1]
[1] 東京慈恵会医科大学　耳鼻咽喉・頭頸部外科，[2] 太田総合病院　耳鼻咽喉・頭頸部外科

【方法】

2018 年 1 月 1 日から 2023 年 12 月 31 日までに当科で顔面神経減荷術（経乳突法）を施行した末梢性顔面神経麻痺（Bell 麻痺，Hunt 症候群）は 36 耳であった．そのうち，手術後 1 年以降まで経過観察あるいはそれまでに柳原法で治癒（36 点）に達した顔面神経減荷術の症例は 29 耳を対象として術後成績を検討し，予後に係る因子を分析した．具体的には，顔面神経麻痺の原因，発症から ENoG 検査日までの期間，手術日までの期間，耳小骨再建法，最終診察時の柳原法，聴力成績について各々を分析した．基本的な手術適応としては，柳原法 8 点以下かつ ENoG 検査で 10% 未満の末梢性顔面神経麻痺に対して顔面神経減荷術（経乳突法）を施行した．観察期間に関しては，発症日を観察期間の開始日とした．

【結果】

麻痺の原因は，Bell 麻痺 20 耳，Hunt 症候群 9 耳であった．発症から手術に至るまでの期間は平均 30 日であり，顔面神経減荷術の際の耳小骨再建法は IIIr 27 例，IIIc 2 例であった．最終診察時の柳原法は 30 点以上に至った例 86.2%，36 点以上まで改善した割合は 55.2% であった．Bell 麻痺では，柳原法 30 点以上に至った割合が 95.0%，36 点以上が 70.0% であった．Hunt 症候群においては，柳原法 30 点以上の割合は 66.7%，36 点以上が 22.2% であった．

【考察】

重症の末梢性顔面神経麻痺に対する治療として，抗ウイルス薬とステロイドの併用投与，そして追加治療として顔面神経減荷術が挙げられる．Lee らの無作為化対照試験では House-Brackmann scale 5 以上の重症 Bell 麻痺例において，抗ウイルス薬・ステロイドの併用投与を行うことで House-Brackmann scale 1＋2 に至った割合は 82.8%，House-Brackmann scale 1 は 31.3% であったと報告されている[1)]．顔面神経減荷術に関しては，柳原らが重症の Bell 麻痺 58 例に対して顔面神経減荷術を施行し，1 年以上診察を行った最終診察時の柳原法が平均 34.6 点，柳原法 32 点以上が 70.7%，柳原法 38 点以上は 44.8% の割合であったことを報告している[2)]．当院の Bell 麻痺における術後成績では柳原法 30 点以上に至った割合が 95.0%，36 点以上が 70.0% であり，既報と比較して劣らない成績であった．一方，Hunt 症候群 11 例においては長期観察した 9 例でも柳原法 30 点以上の割合は 66.7%，36 点以上が 22.2% と Bell 麻痺と比較して予後が不良であった．また，手術までの期間に関しては，稲垣らは重症の Bell 麻痺 90 例に対して発症 18 日以内に手術した症例の 70% は House-Brackmann grade 1 に至り，特に ENoG 5% 以下の症例ではステロイド単独治療群よりも有意に House-Brackmann grade 1 へ至ったことを報告している（73% vs 30%，P = 0.018）[3)]．これに対して当院では発症から平均 30 日で手術に至っているが，麻痺の評価方法が異なるものの一定の術後成績は得られることが確認された．

【引用文献】

1）Lee，Ho Yun，et al: The American journal of medicine，126（4）: 336-341，2013.
2）Yanagihara，N et al: Otolaryngology-Head and Neck Surgery，124（3）: 282-286，2001.
3）Inagaki，A et al: Clinical Otolaryngology，46（2）:325-331，2021.

O8-2 両側外傷性顔面神経麻痺に対して，両側同時顔面神経減荷術を行った 1 例

妻鳥敬一郎[1]，三橋　泰仁[2]，西平　弥子[3]，田浦　政彦[1]，山野　貴史[3]，坂田　俊文[1]
[1] 福岡大学　耳鼻咽喉科，[2] 福岡大学筑紫病院　耳鼻いんこう科，
[3] 福岡歯科大学医科歯科総合病院　耳鼻咽喉科

症例は 8 歳女児．自転車運転中に軽自動車にはねられ，頭部外傷を受傷した．高エネルギー外傷により，ドクターヘリで搬送され，当院救命救急センターへ緊急入院となった．両側外耳道から出血があり，クモ膜下出血，気脳症，両側側頭骨縦骨折，下顎骨骨折に対して保存的加療が行われた．受傷後 9 日で覚醒し，抜管された．覚醒後も表情に乏しく，受傷後 12 日まで発語が見られなかった．受傷によるショックから表情が乏しく，意欲の減退や，感情失禁ありと評価されていたが，受傷後 19 日目に両側顔面麻痺が疑われ，受傷後 23 日に当科紹介初診となる．CT 検査で両側顔面神経管の骨折，および両側耳小骨離断が確認された．麻痺スコア（柳原法）は左右とも 0 点と完全麻痺であった．鼓膜所見は右ツチ骨のレリーフが確認できず，平面であることから，ツチ骨と鼓膜が完全に分離していることが推察された．左はキヌタ骨長脚の先端が鼓膜に直接付着している状況が透見でき，耳小骨の離断が示唆された．純音聴力検査では 4 分法で右 25.0dB，左 43.8dB であった．頭部 MRI 検査を実施し，中枢性の顔面麻痺は否定的と判断され，外傷性側頭骨骨折による両側末梢性顔面神経麻痺と診断した．受傷後 24 日に歯科口腔外科により下顎骨整復術を実施された．受傷後 25 日に，PSL1.4mg/kg/day の漸減投与を開始し，受傷後 26 日に当科へ転科となった．受傷後 30 日に行った electroneurography（ENoG）では両側の電位がとれず判定不能であった．受傷後 32 日に両側同時顔面神経減荷術を行った．左の減荷術から開始．膝部の神経管が圧潰しておりその部位の，骨片を除去して，膝部～垂直部（鼓索神経分岐部よりやや尾側）まで開放した．耳小骨はキヌタ骨が完全に離断しており，一旦摘出した．またツチ骨が回転し，復位させるときに，ツチ骨頸部を切断し，頭を摘出する必要があった．キヌタ骨から形成したコルメラで 3c 伝音再建を行った．続いて右耳の減荷術へ移行した．膝部が損傷しており，遊離骨片を除去した．骨の剥片が膝部と水平部の間に刺入しており，神経が軸に沿って 2 分されている箇所があった．膝部から鼓索神経分岐部まで開放した．離断したキヌタ骨は摘出した．ツチ骨は偏倚し，臍部とアブミ骨頭が癒合している所見があり一旦切離した．軟骨コルメラをツチ骨柄とアブミ骨頭の間に挿入し，3i-M 伝音再建とした．術後経過は問題なく，受傷後 55 日で自宅退院となった．外来で顔面リハビリを継続した．術後聴力は，4 分法で右 21.3dB，左 32.5dB と聴力の改善を認めた．顔面麻痺は，術後 1 年 5 ヶ月経過し，麻痺スコアは右 36 点，左 38 点まで回復した．

O8-3　顔面神経麻痺・難聴・複視を契機に子宮体癌髄膜転移と診断された 1 例

有馬　涼太，熊井　琢美，岸部　　幹，高原　　幹，林　　達哉，片田　彰博
旭川医科大学　耳鼻咽喉科・頭頸部外科

【はじめに】悪性腫瘍の髄膜転移は比較的稀で予後不良な病態であり，多彩な神経症状を呈し得る．今回我々は，顔面神経麻痺を初発症状として，次第に難聴，複視が出現し，精査の結果，子宮体癌の髄膜転移と診断された 1 例を経験したので報告する．

【症例】67 歳女性．X 年 8 月に左顔面神経麻痺を主訴に近医耳鼻咽喉科を受診．柳原法で 20 点の左顔面神経麻痺があり，眼振は認めず，聴力検査では左右差を認めなかった．ベル麻痺としてステロイド投与で加療されていたが，発症から約 2 週間後に右難聴，約 3 週間後に複視が出現し前医を再診し，精査加療目的に当科紹介となった．既往に子宮体癌（類内膜癌 Grade2，Stage IIIC2）があり，X-1 年 9 月に他院婦人科で手術と術後化学療法が施行されていた．X 年 4 月の治療終了時の CT（胸部～骨盤腔）では，明らかな再発や転移は認められていなかった．

当科初診時，左顔面神経麻痺は柳原法で 4 点であり，アブミ骨筋反射検査では左で反応を認めなかった．純音聴力検査では右でスケールアウトであり，頭振り眼振検査では左向き誘発眼振を認め，温度刺激検査では右の完全半規管麻痺を認めた．

また，右眼の内転・上転・下転の運動制限があり，右動眼神経麻痺を認めた．頭部造影 MRI 検査を施行したところ，左顔面神経，右動眼神経，右内耳道，右小脳テント下に造影効果を伴う結節性病変を認めた（図 1）．当院神経内科に依頼し髄液検査を施行したところ，髄液細胞数・蛋白の上昇を認め，髄液細胞診では核異型の著明な細胞を認めた．PET 検査などの画像検査にて既往の子宮体癌以外に明らかな原発巣を認めず，子宮体癌髄膜転移の診断となった．今後，かかりつけである他院婦人科にて加療の方針となった．

【まとめ】本症例は顔面神経麻痺，難聴，複視を契機に診断された子宮体癌の髄膜転移であった．悪性腫瘍の既往がある患者で，多発する脳神経麻痺を見た際には，悪性腫瘍の髄膜転移も念頭に置く必要があると考えられた．

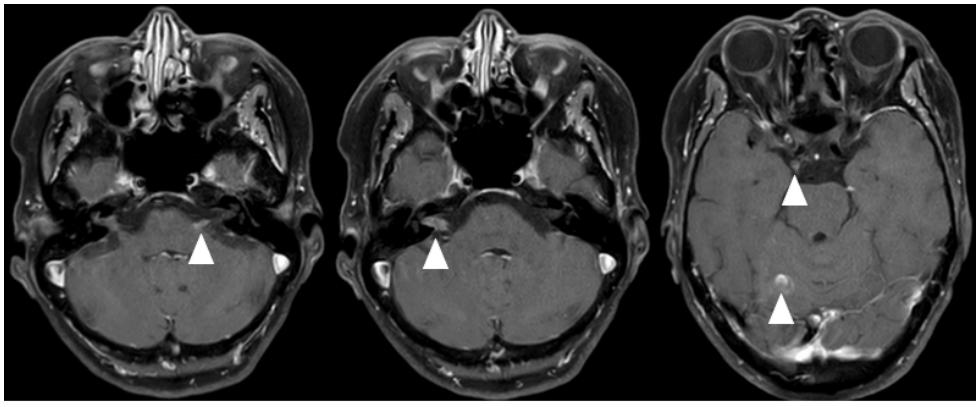

図 1 . 頭部造影MRI検査

O8-4　顔面神経麻痺と感音難聴を生じた若年発症の頭蓋底骨髄炎の治療経験

若林　毅[1,2]，北間　翼[2]，細谷　誠[2]，西山　崇経[2]，島貫茉莉江[2]，上野　真史[2]，
小澤　宏之[2]，大石　直樹[2]
[1] さいたま赤十字病院　耳鼻咽喉科，[2] 慶應義塾大学　耳鼻咽喉科頭頸部外科

【はじめに】

頭蓋底骨髄炎は，悪性外耳道炎を契機に炎症が頭蓋底へ波及した疾患であり，高度な耳痛や頭痛を主症状とし，進行することで難聴や顔面神経，迷走神経，舌咽神経などの脳神経麻痺が生じる．主に糖尿病の高齢者に多く見られ，起因菌としては緑膿菌が最も多い．明確な診断基準はなく，特徴的な所見や背景から本疾患を疑い，そのうえで他の鑑別疾患（ANCA 関連血管炎性中耳炎，真珠腫性中耳炎，コレステリン肉芽腫，線維性骨異形成症，聴器がんなど）を除外することで診断にいたる．

今回我々は，特に既往歴のない若年に発症し，顔面神経麻痺と感音難聴を生じた頭蓋底骨髄炎の症例を経験したので報告する．

【症例】17 歳女性　主訴：右側頭部痛，発熱，右難聴

現病歴：当科受診 10 ヶ月前より右側の耳垢易塞栓および難治性外耳道炎に対して前医通院していたが増悪寛解を繰り返していた（耳内肉芽形成あり，組織診：炎症反応性肉芽）．受診 2 ヶ月前に高度顔面神経麻痺，次いで高度難聴が出現し，ステロイド点滴治療を行った（顔面神経麻痺は回復）．画像検索では錐体部を中心に進行性の骨破壊像を認めていたが，耳漏細菌検査（3 回陰性）や血液検査（ANCA や結核菌特異的 IFN-γ，β-D グルカンなど）でも診断に至らず，精査加療目的で当科紹介受診となった．初診より 1 週間後に右側頭部痛と発熱，全身倦怠感が出現したため，緊急入院となり，抗菌薬点滴で炎症コントロールを図りながら診断および病変除去目的に手術治療の方針となった．

既往歴：なし

手術前身体所見：右耳垢栓塞，軽度鼓膜陥凹　柳原法（右）38/40 点　純音聴力検査 [4 分法]:（右）105.0dB（左）11.3dB CT: 右錐体尖部を中心に蝸牛周囲，頸動脈および頸静脈弓近傍に進展する骨破壊像を伴う占拠性病変　MRI: 右錐体尖部に T1 低信号，T2 等信号，DWI 信号増強なし，強い造影効果あり．内耳道に進展あり．

術式選択：術前の診断が困難であり保存的な経過で進行性であったことから，診断を兼ねて病変全範囲アプローチを要すと判断し，経迷路法に準じた病変摘出および外耳道閉鎖の方針とした．

術中所見：乳突削開を行うと，乳突蜂巣および鼓室内は軟部組織（術中迅速：炎症細胞浸潤を伴った線維性組織）が認められ，鼓室内側壁は肥厚していた．後半規管を削開し内耳道を露出すると，周囲は病変の中心と思われる肉芽様軟部組織が広範囲に波及していた（術中迅速：炎症性線維性組織で悪性所見はなし）．内耳道下方まで進展する錐体部病変を摘出し，さらに外耳道，鼓膜，耳小骨を摘出したうえで蝸牛削開を行い錐体尖方向の病変を可及的に摘出した．最後に中耳腔に脂肪を充填し外耳道を閉鎖した．

診断：最終病理結果でも炎症性線維化組織であった（線維性骨異形成症や巨細胞腫，肉芽腫，その他悪性所見も認めず，骨髄炎疑い）．さらに細菌・抗酸菌培養や Gram 染色，PAS 染色，Ziehl-Neelsen 染色，EVG 染色でも陰性であり，各種臨床検査（ANCA 関連や結核性など）でも陰性であったことも踏まえて，頭蓋底骨髄炎の診断となった．

術後経過：ICT の指導のもと抗菌薬（VCM+AZM）点滴を行いながら発熱や炎症反応，疼痛は改善傾向となり，顔面神経麻痺やめまい症状もなく，術後第 11 病日に自宅退院となった．退院後は抗菌薬を LVFX 内服に切り替えて，定期的に MRI を行いながら経過観察を行った．術後 1 年目の時点で MRI で錐体部の炎症所見が消退したことを確認し，抗菌薬を終了としているが，その後約 1 年で症状再燃することなく経過している．

【まとめ】

本症例の臨床像は，頭蓋底骨髄炎としては比較的稀な既往歴のない若年であり，発症に至った経路としては，閉塞性角化症を契機に難治性外耳道炎さらに頭蓋底骨髄炎に発展した経過と考えられた．頭蓋底骨髄炎に対する手術治療について，その是非に一定の議論の余地はあるものの，本症例においては抗菌薬の長期投与に加えて，手術治療により病変全範囲にアプローチすることにより，炎症および病勢をコントロールすることができた．今回のように頭蓋底骨髄炎として非典型的な臨床像であっても，症状や臨床検査，画像検索などから他疾患との鑑別を進めながら迅速な診断と適切な治療介入を行うことが肝要である．

O8-5 ラムゼイハント症候群における VZV-IgG 抗体価測定の意義

浜崎 泰佑[1]，竹内 美緒[1]，洲崎 勲夫[1]，平野康次郎[1]，小林 一女[1,2]
[1] 昭和大学 耳鼻咽喉科頭頸部外科，[2] 昭和大学 大学院保険医療学研究科リハビリテーション分野

【はじめに】

水痘帯状疱疹ウイルス抗体価（VZV 抗体価）が顔面神経麻痺の重症度，予後の早期診断に有用か検討したので報告する．

【対象と方法】

対象は 2019 年 1 月 1 日から 2021 年 12 月 31 日に当科を受診した 15 歳以上で，耳介に皮疹を認めた顔面神経麻痺 25 例である．性別は男性 12 例，女性 13 例，平均年齢は 46.2±17.7 歳である．半年以上経過を追えた，または完全治癒と判断した症例を対象とした．治療は全例に副腎皮質ステロイドホルモン，抗ウイルス薬の投与を行った．麻痺スコア（柳原法），Electroneyrography（ENoG）値，VZV 抗体価と重症度，予後との関連について診療録より後方視的に検討した．麻痺スコアは初診時，発症から約 2 週間後，約 6 か月後，約 1 年後，最終診察日に評価した．単純ヘルペス（以下 HSV）抗体, VZV 抗体は発症から 1 週間以内に測定した．ENoG 値測定は当院のペインクリニックで初診時，発症から約 2 週間後，約 4 週間後，約 8 週間後に行われた．

【結果】

対象の検査結果を表に示した．初診時，又は発症 2 週間後に麻痺スコアが 8 点以下の重症例は 8 例（32%）認められた．ENoG 値が 10% 以下となり予後不良と診断された症例は 9 例（36%）であった．VZV-IgG 抗体価が 128 以上（scale out）の症例は 13 例（52%）認められた．麻痺スコア 8 点以下でかつ ENoG 値 10% 以下の症例は 7 例（28%）認められた．発症約 6 か月後に完治（麻痺スコア 38 点以上）と診断した症例は 16 例（64%），発症約 1 年後は 17 例（68%），最終診察日は 19 例（76%）であった．それぞれの項目に関してχ二乗検定で検討した．VZV-IgG 抗体価が 128 以上（scale out）の症例は，ENoG 値が 10% 以下になる症例が有意に少なく（$p<0.05$），発症約 6 か月後と最終診察日における完治例が有意に多い結果であった（$p<0.05$）．

【考察】

顔面神経麻痺の重症度は麻痺スコアで，予後については ENoG 値で診断される．今回 VZV-IgG 抗体価が高値の症例は，ENoG 値が 10% 以下になる症例が少なく，発症約 6 か月後と最終診察日に完治例が多く，予後良好であった．VZV-IgG 抗体がウイルス活性の中和を促進し，神経変性の重症化を抑制し予後良好例が多かったと推察した．

症例番号	性別	年齢	HSV IgM陽性	HSV-IgG scale out	VZV IgM陽性	VZV-IgG scale out	初診時 ENoG	発症2W ENoG	発症4W ENoG	発症8W ENoG	麻痺スコア 初診時	麻痺スコア 2W後	麻痺スコア 6M後	麻痺スコア 1年後	麻痺スコア 最終
1	男	73	—	なし	—	あり	76.7	52	64.5	72.5	8	16	40	40	40
2	男	25	—	なし	—	あり	96.8	50		62.8	18	24	40	40	40
3	女	39	—	なし	—	あり	111	76.2			20	20	40	40	40
4	女	61	陽性	なし	陽性	あり	15.7	0	6.1	9.1	8	8	22	22	26
5	女	61	—	なし	—	あり		49.6	14.7	21.9	40	26	40	40	40
6	女	50	—	なし	—	あり	63.3	87.7	87.3		10	24	40	40	40
7	女	26	—	なし	—	あり	99.5	54.8		58.5	20	40	40	40	40
8	男	43	—	なし	—	あり	60.5	34.7	39.4		12	32	40	40	40
9	男	26	—	なし	—	あり	49.8	53.6	80	106	20	18	40	40	40
10	女	23	—	なし	—	あり		51.4	50.9	43.6	20	18	40	40	40
11	女	15	—	なし	—	あり	60.3	17.4	32.3	61.2	20	26	40	40	40
12	女	75	—	なし	陽性	あり	12.4	20.2			20	10	40	40	40
13	女	75	—	なし	陽性	あり	6.1	3.2	0	1	24	6	30	32	38
14	女	37	—	なし	—	なし	54.9	3.6	5.1	17.3	16	8	32	34	40
15	女	53	—	あり	—	なし	46.6		3.2	28.5	10	12	36	測定無	36
16	男	52	—	あり	—	なし	19		38.8		16	20	38	38	38
17	男	48	—	なし	—	なし	58.2		4.3	27.8	20	20	36	40	40
18	女	63	—	なし	—	なし	50.5	29.2	50.7	56.1	36	24	40	40	40
19	女	37	—	なし	—	なし	71.6	18.3	0.5	0.1	4	12	26	26	34
20	男	46	—	なし	—	なし	42.4	1.1	1.3	1.7	18	8	22	24	24
21	男	71	—	なし	—	なし	44.3	52.5	21.9	39.5	14	36	40	40	40
22	男	60	—	なし	—	なし	38.9	3.9	11.2	3	10	8	14	20	20
23	男	22	—	なし	—	なし	83				16	22	40	40	40
24	男	31	—	なし	陽性	なし	109	109			28	28	40	40	40
25	男	42	—	なし	—	なし	12.8	3.8	2.8		12	8	20	26	28

検査結果

O8-6 病的共同運動に対するボツリヌス毒素療法とボツリヌス毒素・ミラーバイオフィードバック併用療法の長期成績

東　貴弘，高橋　美香，近藤　英司，神村盛一郎，佐藤　豪，武田　憲昭，北村　嘉章
徳島大学　耳鼻咽喉科頭頸部外科

末梢性顔面神経麻痺は比較的予後良好であるが，神経障害が高度な症例では後遺症を発症する．後遺症でのなかでも病的共同運動は頻度が高く，口運動時の不随意な閉瞼が最も不快と言われている．病的共同運動は再生神経の迷入によってもともと支配していた表情筋と異なる表情筋を過誤支配することによっておこる表情筋の不随意な収縮である．過誤支配が病態であるため，後遺症は一旦発症すると治療が困難といわれてきたが，近年ボツリヌス毒素療法を中心とした治療の有効性が報告されている．ボツリヌス毒素はボツリヌス菌が産生する細菌外毒素で，神経筋接合部でアセチルコリンの遊離を抑制し化学的な脱神経を引き起こす．そのため，病的共同運動を起こしている表情筋にボツリヌス毒素を注射すると不随意な収縮が抑制されるために病的共同運動が改善する．しかし，その効果は一時的で反復投与する必要がある．一方，病的共同運動に対するミラ―バイオフィードバック療法は病的共同運動の予防や軽症の症例には有効であるが，高度な病的共同運動が発症した症例では効果が得られない．そこでボツリヌス毒素療法を併用して治療する必要がある．今回，病的共同運動に対するボツリヌス毒素の反復治療の効果とボツリヌス毒素・ミラーバイオフィードバック併用療法の長期的な治療効果を検討したので報告する．ボツリヌス毒素の反復治療の効果の対象は顔面神経麻痺発症 1 年以上経過し，病的共同運動が出現した 6 例である．6 例ともリハビリテーションは実施していない．ボツリヌス毒素の投与前と投与後 1 か月に瞼裂比を測定し，病的共同運動の程度を評価した．ボツリヌス毒素の投与は 3 から 4 回で投与間隔は平均 7.6 か月であった．ボツリヌス毒素を投与すると瞼裂比は上昇し病的共同運動は改善していた．しかし，数か月で瞼裂比は低下し病的共同運動が再発していた．再発した病的共同運動に対してボツリヌス毒素を投与すると瞼裂比は再び上昇し病的共同運動が改善した．長期的な効果を検討するために，治療開始時，再発時の瞼裂比を検討すると有意差はなく変化はみられなかった．次にボツリヌス毒素・ミラーバイオフィードバック療法の治療効果を検討した．対象は顔面神経麻痺発症後 1 年以上経過し，高度な病的共同運動が発症した 13 例である．ボツリヌス毒素を患側の眼輪筋に投与し，10 か月間ミラ―バイオフィードバック療法を実施した．治療開始時，10 か月後の病的共同運動の程度を瞼裂比で評価し比較した．治療後 10 か月の瞼裂比は有意に上昇し，病的共同運動の改善がみられた．13 例中 3 年間経過をおえた 7 例で長期成績を検討した．ミラーバイオフィードバック療法を継続していなかった症例は，病的共同運動が再発していたが，継続していた症例は病的共同運動の改善を維持していた．

O9-1 当院における外耳炎の起因菌と薬剤感受性：本邦独自の細菌学知見の蓄積と抗菌薬の適正使用を目指して

澤田　政史，松田　　帆，池園　哲郎
埼玉医科大学病院　耳鼻咽喉科

はじめに：外耳炎は，耳鼻咽喉科でよく遭遇する頻度の高い疾患である．米国（AAO-HNS 2014）やドイツ（Deutsches Ärzteblatt International 2019）では外耳炎診療ガイドラインが発行されているが，日本ではあまり正面から取り上げられていない．UpToDate（2023 年 5 月 1 日検索）では外耳炎の起因菌として最も多い病原体は，*Pseudomonas aeruginosa*（38%），*Staphylococcus aureus*（8%）に加え真菌は外耳炎患者の 2 ～ 10% を占めとされているが，多くは海外からの報告で日本の報告は少ない．外耳炎は耳掃除癖が増悪因子として認知されており，また真菌症の中でも特にカンジダ感染は，補聴器を使用している患者さんでより一般的に起こると報告されている．本邦は，耳掃除癖の頻度や補聴器装用率が海外と異なるため，起因菌が異なる可能性があり，本邦独自の細菌学的知見の蓄積が必要と考える．対象・方法：今回，埼玉医科大学病院で 2016 年 1 月 1 日から 2021 年 12 月 31 日までの期間に耳分泌物として，細菌学的検査に提出された 1158 検体を対象として，外耳炎の起因菌について調査した．後方視的にカルテレビューを行い，原因疾患が外耳炎であるものを抽出し，起因菌と薬剤感受性について調査した．結果：外耳炎は 1158 検体中 176 検体で，起因菌は，*Pseudomonas aeruginosa* が 38 件（21.6%），*Staphylococcus aureus* が 56 件（31.8%），真菌が 47 件（26.7%）であった．真菌を除く一般細菌に対する薬剤感受性は，耳鼻咽喉科外来で用いる一般的な抗菌薬（アモキシシリン，セフカペンピボキシル，ホスミシン，レボフロキサシン）でそれぞれ 4.2%，60.0%，14.3%，79.1% であった．考察：上記結果を報告すると共に，今後の外耳炎に対する抗菌薬選択について文献的考察を加えて発表する．本研究が，本邦における起因菌や薬剤感受性に関する最新のデータを提供することで，耳鼻咽喉科医や一般内科医がより適切な治療選択を行えるようになることが期待する．



O9-2　　オマリズマブによる，難治性重症外耳道湿疹の治療の経験

小崎　寛子[1,2,3]，阪野　孝充[4,5]，柳沼　征人[6]
[1]心身障害児総合療育医療センター　耳鼻咽喉科，[2]慶友銀座クリニック　耳鼻咽喉科，
[3]敬仁病院　耳鼻咽喉科，[4]順天堂大学医学部付属練馬病院　呼吸器外科，[5]敬仁病院　呼吸器科，
[6]敬仁病院　外科

かゆみが強い外耳道湿疹に悩まされるケースは耳鼻咽喉科の外来診療では多い．抗ヒスタミン剤の投与により，症状の軽快を得ることが難しい症例も，中には散見される．今回は，そう言った内服や外用薬により，症状の軽快を見ない，難治性の重症の外耳道湿疹の治療について，オブリズマブを用いて良好な結果が得られたので報告する．　症例は 20 年来，両側の外耳道湿疹を反復し，かゆみに悩まされて来ていた．近年はしばしばかゆみのあまり掻き崩してしまい，耳漏を見ることもしばしばであった．かゆみの激しさからの不眠も見られていた．これらに対し，数種の抗ヒスタミン剤が投与されていたが，症状の軽快には程遠い状態であった．これに対し，オブズマブ　300mg の皮下注射を行なったところ，注射後 5 日目からかゆみなどの症状が軽快した．今後も，オブリズマブと抗ヒスタミン薬を中心とした治療で加療予定である．

O9-3 耳痛を伴った外耳道アミロイドーシスの一例

貝谷　　光，武田真紀子，伊藤　和行
松江赤十字病院　耳鼻咽喉・頭頚部外科

< はじめに > アミロイドーシスは, 様々なタンパク質からなる線維が細胞外に沈着することを指す一般的な用語である．アミロイドの沈着は，その種類，部位，量によって様々な臨床症状を引き起こす可能性があり，アミロイドの形成部位で生成されるもの（限局性アミロイドーシス）と，血液中を循環して様々な組織や臓器に沈着するもの（全身性アミロイドーシス）に大別される．アミロイド線維の前駆体として，少なくとも 38 種類のヒトタンパク質が知られている．< 症例 >58 歳，女性 < 主訴 > 右耳痛 < 既往歴 > 特記事項なし < 現病歴 > 約 3 週間前より右耳痛，耳閉感，右側頸部痛が出現し，症状が改善しないため近医耳鼻科を受診．右外耳道皮膚のびらん，痂皮を認め，タリビット点耳液処方．皮膚はきれいになったが皮下腫瘤を認めたため，当科を紹介受診．< 初診時所見 > 右外耳道前壁に不整隆起あり．左外耳道や鼓膜には異常なく，咽喉頭にも異常は認めなかった．血液検査では SCC を含め特記所見なし．聴力検査では異常なく，左右差も認めなかった．側頭骨単純 CT では右外耳道前壁にわずかな軟部陰影あり．外耳道腫瘍の疑いで，生検を施行した．生検の結果，上皮には異型は乏しく，上皮下組織には線維化が強くみられた．良性腫瘍で，trichoepithelioma（毛包上皮種），epidermal cyst（表皮嚢腫）などが鑑別として挙がった．< 経過 > 鎮痛薬で経過観察とし，痛みは一時改善したが，鎮痛薬を中止すると痛みが再度出現した．また，右外耳道前壁の不整隆起は改善なかったため，診断および治療目的に全身麻酔下に右外耳道腫瘍摘出術を施行した．右外耳道に多発する隆起性病変を認め，すべてを含むように皮膚を切開，剥離摘出した．耳後部より結合織を採取し，摘出部位の露出した骨面を覆った．外耳道にスポンゼルをパッキングし, 手術を終了した．切除した標本の組織診にて表皮直下に硝子性組織が結節状にみられ，アミロイド沈着と考えられた．ダイレクトファーストスカーレット（DFS）染色にて陽性，免疫染色にてアミロイド A 陰性であり，AL や AA アミロイドーシスより限局性アミロイドーシスが考えられた．アミロイドーシスについて全身検索し，心エコーや血液検査からは心アミロイドーシスは否定的，上部消化管内視鏡検査，生検では食道・胃・十二指腸にはアミロイド沈着は認めなかった．現在は外来にて経過観察中．< 考察 > アミロイドーシスは，アミロイドの形成部位で生成されるもの（限局性アミロイドーシス）と，血液中を循環して様々な組織や臓器に沈着するもの（全身性アミロイドーシス）に大別される．アミロイドの皮膚への沈着は，皮膚限局性の疾患（原発性限局性皮膚アミロイドーシスおよび続発性限局性皮膚アミロイドーシス）として起こることがあり, 患部の掻痒や掻破の既往歴があることが多い．診断は，皮膚生検でアミロイドが検出されることで確定する．本症例で耳かきや慢性炎症など患部への慢性的な刺激があったかは不明だが，関与した可能性もある．

O10-1 術後耳に対する鼓膜再生療法の検討

柚木　稜平，金丸　眞一，金井　理絵，山口　智也，北　真一郎，熊澤　明子，
吉田　季来，前谷　俊樹
田附興風会　医学研究所北野病院　耳鼻咽喉科・頭頸部外科

【はじめに】鼓膜再生療法は 1. 穿孔縁の新鮮創化による細胞の誘導，2. ゼラチンスポンジによる再生の足場，3. 組織調節因子（トラフェルミン）の再生の 3 要素を整え，フィブリン糊で被覆することで良好な再生環境の確保を行う，再生医療を基盤とした新規治療法である．このうち 2.3. については 2019 年より薬事承認されたリティンパがその役をになっている．一方で 1. については適切に新鮮創化を行うことが重要であるが，その際に細胞供給源となる前駆細胞が存在する鼓膜輪やツチ骨柄・臍の中間層を温存する事が必須である．しかし術後耳については鼓膜を全層挙上するなどして既に鼓膜輪に対して手術操作が加わっている場合も少なくない．当科では明らかに鼓膜輪が欠損している症例については鼓膜再生療法の手術適応外と判断しているが，鼓膜輪が温存されている術後耳については慎重な判断の上で鼓膜再生療法を行う症例もある．今回我々は術後耳に対して鼓膜再生を行った症例の手術成績の検討を行なったので，これを報告する．【対象と方法】当院で 2020 年 1 月から 2022 年 3 月の約 2 年間に鼓膜再生療法を施行した症例のうちドロップアウト症例や経過観察途中の症例を除いた 228 例 245 耳を対象とした．さらにそのうち，鼓膜に対して何らかの手術操作が加えられた症例 52 耳を術後耳と定義し，その手術内容，患者背景，鼓膜所見，手術成績などを調べ非術後耳との比較検討を行なった．統計解析にあたり EZR（Easy R）を使用した．【結果】術後耳症例における手術内容の内訳は，鼓膜処置（鼓膜切開，鼓膜穿刺，ベスキチンパッチ）13 例，鼓膜換気チューブ留置術 11 例，鼓膜形成術 16 例，鼓室形成術 5 例，鼓膜再生術（他院）1 例，詳細不明 6 例であった．鼓膜閉鎖率は 96%（50/52 耳）で，手術未施行例と比較して統計学的に有意差なく良好な治療成績であった．【考察】鼓膜閉鎖できなかった 2 例についてはそれぞれ過去に鼓膜形成術と鼓膜換気チューブ留置術を施行された症例であった．前者については前医で 7 回もの鼓膜形成術を施行されており，その過程で既に鼓膜輪が損傷されていたため再生しなかったと考えられる．後者については鼓膜輪に接するように T チューブが挿入されており，こちらも前者同様に鼓膜輪が損傷されたため再生しなかったと考えられる．【結論】術後耳であっても鼓膜輪などの温存ができている症例であれば鼓膜再生療法の適応になりうる．

O10-2 高齢者における鼓膜再生療法の検討

金井　理絵，金丸　眞一，山口　智也，北　真一郎，柚木　稜平，熊澤　明子，
吉田　季来，前谷　俊樹
医学研究所 北野病院　耳鼻咽喉科・頭頸部外科

【はじめに】鼓膜再生療法は鼓膜穿孔縁の新鮮創化，トラフェルミン含浸ゼラチンスポンジの留置，フィブリン糊の滴下という手技によって鼓膜が再生しうる低侵襲な穿孔閉鎖治療である．鼓膜再生療法とその治療薬であるリティンパ®が保険収載されて以降，当院では 200 例以上の症例に対して本療法を施行してきた．そのうち約 60% が 65 歳以上，約 30% が 75 歳以上であり，高齢者の割合が大きかった．高齢者が身体への負担が少ない低侵襲な治療を希望し，本治療を選択した可能性が考えられる. 一方で, 高齢であることが再生治療の結果や術後の聴力に影響するのではないか？と心配する高齢患者も少なくない．今回は高齢者における鼓膜再生療法の現状を調べ，本治療を高齢者にとってより有効なものにするための課題について検討する．【対象と方法】対象は 2020 年 1 月から 2022 年 3 月末までに当院で初回の鼓膜再生療法をうけた患者例 228 例 245 耳である（平均年齢 61.5 歳（22 ～ 93 歳），男性 : 女性 =106:122）．初回手術時年齢によって A 群：65 歳未満（平均年齢 37.3 歳　90 耳），B 群：65 歳～ 74 歳（平均年齢 70.4 歳　80 耳），C 群：75 歳以上（平均年齢 80.9 歳　75 耳）の 3 群に分類した．穿孔閉鎖率，閉鎖までに要した治療回数，術前術後の聴力変化，補聴器使用状況などを調べた．なお，1 回の治療で閉鎖しなかった場合は合計 4 回まで本治療を反復した．気導聴力は低音域（125Hz,250Hz,500Hz），中音域（500Hz,1KHz,2kHz），高音域（2kHz,4kHz,8kHz）に分け，平均値を算出した．【結果】4 回以内の総穿孔閉鎖率は 97.1%（238/245 耳），A 群：98.1%（89/90 耳），B 群：96.2%（77/80 耳），C 群：96.0%（72/75 耳）であった．穿孔閉鎖までに要した治療回数は A 群：1 回 71.1%（64/90 耳），2 回 23.3%（21/90 耳），3 回 4.4%（4/90 耳），4 回 0%（0/90 耳），閉鎖せず 1.1%（1/90 耳），B 群：1 回 62.5%（50/80 耳），2 回 28.8%（23/80），3 回 2.5%（2/80 耳），4 回 2.5%（2/80 耳），閉鎖せず 3.8%（3/80 耳），C 群：1 回 73.3%（55/75 耳），2 回 17.3%（13/75 耳），3 回 5.3%（4/75 耳），4 回 0%（0/75 耳），閉鎖せず 4.0%（3/75 耳）であった．年齢群と閉鎖までの治療回数に相関はなかった（Fischer's exact test p=0.369 ）．術前の気導聴力は低音域：A 群 46.5dB，B 群 59.0dB，C 群 69.2dB，中音域：A 群 34.1dB，B 群 51.8dB，C 群 64.5dB，高音域：A 群 37.0dB，B 群 64.4dB，C 群 76.2dB であった．術後は低音域：A 群 26.6dB，B 群 38.5dB，C 群 52.7dB，中音域：A 群 22.0dB，B 群 39.9dB，C 群 52.6dB，高音域：A 群 27.5dB，B 群 56.1dB，C 群 69.1dB であった．3 群ともいずれの音域においても術後に有意な改善をみとめたが（paired t-test p<0.001）低音域の改善が大きく，高齢になるほど高音域の改善が小さい傾向がみられた．また，術後に補聴器を使用していた症例は A 群 1.1%（1/90），B 群 11.2%（9/80），C 群 32.0%（24/75）であった．75 歳以上では術後に補聴器を要する症例の割合が高い傾向がみられた .【考察】高齢であることは穿孔閉鎖率や治療回数に影響せず，本治療は低侵襲で長期入院も不要であることから，高齢者に適していると考えられる．ただし，高齢者では非高齢者と比べて高音域の聴力改善幅が小さい傾向がみられた．長期慢性中耳炎による耳小骨の固着，内耳障害や，加齢性難聴の影響が考えられた．高齢者においては鼓膜再生療法によって特に低音域の聴力が改善し，補聴器使用時のキャンセル効果の解消にもつながると考えられる．さらに，高音域など本治療のみでは改善不十分な音域は補聴器で補うことによって，よりよい聞き取りが得られる可能性がある．そのため，術後の補聴器使用について術前から患者に説明しておくことが重要であると考えられる．【まとめ】高齢者において穿孔閉鎖率は良好であったが，高音域の聴力改善が小さく，補聴器併用を見据えた治療計画が必要であると考えられる．

O10-3 小児における鼓膜再生療法に関する検討

北　真一郎，金丸　眞一，金井　理絵，山口　智也，吉田　季来，熊澤　明子，
柚木　稜平，前谷　俊樹
公益財団法人　田附興風会　医学研究所　北野病院　耳鼻咽喉科頭頸部外科

はじめに鼓膜再生療法とは，鼓膜穿孔に対し経外耳道的に鼓膜の新鮮層化を行い，鼓室内にトラフェルミン含浸ゼラチンスポンジを鼓膜穿孔と接するように留置しフィブリン糊で被覆することで，ゼラチンスポンジ内に三層構造を保った生理的な形態に近い鼓膜の再生が期待できる治療である．当院ではこの方法を 2019 年 9 月にリティンパが薬事承認されてから，多くの症例に施行してきた．本治療は自家組織を使用しないため低侵襲であり，より良い聴力の改善が期待できる．特に小児においては聴力障害が，その後の人生に大きな影響を及ぼす可能性があるため，本治療は小児鼓膜穿孔例に対し良い適応であると考える．今回我々は 2020 年 8 月から 2022 年 3 月までの間に施行された小児鼓膜再生療法の成績と術後聴力について検討を行ったので報告する． 対象と方法一般に，小児では耳管，乳突蜂巣などは発育期にあり，中耳ガス交換能が未熟であるため，鼓膜穿孔閉鎖後に滲出性中耳炎や高度の鼓膜陥凹が出現する可能性がある．そのため当院では乳突蜂巣の発育が不良な小児症例に対しては，乳突蜂巣の発育が終了するとされている 10 歳以降に手術を行うこととしている．今回我々は, 当院で 2020 年 8 月から 2022 年 3 月までに施行した 21 例 22 耳（手術施行時の年齢 1 から 15 歳（中央値 11 歳）男性：14 例 /14 耳 女性：7 例 /8 耳）を対象とし，Retrospective chart review を行い，穿孔原因，穿孔閉鎖率，乳突蜂巣の発育状況，術後鼓膜所見，アレルギー性鼻炎の有無について検討を行った．結果鼓膜穿孔の原因は，慢性中耳炎が 12 耳（54%），鼓膜チューブ留置後の鼓膜穿孔が 5 耳（23%），外傷が 5 耳（23%）であった．膜再生療法を施行した全例において，鼓膜は再生した．そのうち 77%（17 例）は 1 回の治療で鼓膜穿孔が閉鎖し，18%（4 例）は 2 回目の治療が必要であり，5%（1 例）は 3 回目の治療が必要あったが 4 回目の治療を要したものはなかった．一度鼓膜穿孔閉鎖した症例の中にピンホールほどの小さな穿孔が，閉鎖後数ヶ月目に発症した例が 4 例（18.2%), 鼓膜が陥凹していた症例が 2 例（9.1%）見られたが, 滲出性中耳炎を発症した例はなかった．乳突蜂巣の発育については，日本耳下学会による乳突蜂巣の発育分類を用いた．発育分類の MC3/MC2 を良好とし MC1 MC0 は発育不良とした．全例で MC2 以上の発育を認めた．アレルギー性鼻炎を持つ症例は 12 例（54.5%）であり，アレルギー性鼻炎を持たない症例は 10 例（45.5%）であった．聴力改善は，術前の平均聴力（3 分法）が 25.3 ± 9.2dB であったのに対し，術後は 13.4 ± 6.2dB となり大きな改善が認められた．考察乳突蜂巣の発育の悪い症例は，10 歳まで再生手術を待機したことで，蜂巣の発育が良好となったが，2 例で術後に鼓膜陥凹し，4 例でピンホール程度の再穿孔を認めた．これは，小児の場合，鼻すすりなど術後の注意点が成人ほどには守れなかった可能性が考えられる．とくにピンホールの鼓膜穿孔が発症した症例では，アレルギー性鼻炎を持つものが多かったこともあり，鼻すすりを無意識に行うことが習慣化していた可能性が考えられる．小児の耳管機能は未熟であるため，鼻すすりなどで中耳に圧力が強くかかり，ゼラチンスポンジがずれやすくなる．ゼラチンスポンジがずれた部分では三層を有する鼓膜が再生されず脆弱な鼓膜となり，鼻すすりなどで再穿孔しやすい状況が生じる可能性がある．一方，アレルギー性鼻炎を持つ症例の中でも，周術期にアレルギー性鼻炎に対し，事前の治療していた症例ではピンホールの穿孔が見られなかった．以上から，成人と比較して小児への適用には一層慎重な取り扱いが必要であるが，十分な事前対応を行うことで，鼓膜再生療法は小児にも有効であると思われる．

O10-4 鼓膜再生療法－鼓室硬化症への応用－

金丸　眞一[1,2]，金井　理絵[1]，山口　智也[1]，北　真一郎[1]，柚木　稜平[1]，岡元　　淳[3]，
熊澤　明子[1]，吉田　季来[1]，三輪　　徹[4]，前谷　俊樹[1]
[1]田附興風会医学研究所北野病院　耳鼻咽喉科・頭頸部外科，
[2]神戸医療産業都市推進機構 医療　医療イノベーション推進センター，
[3]京都大学　耳鼻咽喉科・頭頸部外科，[4]大阪公立大学　耳鼻咽喉科

【はじめに】鼓室硬化症は，鼓膜及び鼓室に及んだ慢性炎症が遷延した結果，線維性組織の増大，硝子化，石灰化さらには骨化した（硬化性）病変が鼓膜・鼓室におよんだ病態で，耳小骨の可動性を障害することで伝音難聴あるいは混合難聴をきたす疾患である．通常，慢性穿孔性中耳炎に認められることが多い．硬化性病変がどの程度の範囲に及ぶかによってその重症度も異なるが，鼓室形成術による硬化性病変の除去が治療の主体となり，重症例では伝音再建が必要となることもある．

一方われわれは，上鼓室深くに硬化性病変がある重症例を除き，経鼓膜的に硬化性病変が除去可能な症例，すなわち鼓室硬化症の Wielinga Kerr 分類では Type 1 に属するもののうち，鼓膜のみに硬化性病変があるいわゆる鼓膜硬化症のみならず，ツチ骨に連なる硬化性病変が鼓室内および耳小骨の可動性を制限している症例に対し，内視鏡を用い鼓膜再生を併用した鼓室形成術を行い良好な聴力改善を得ている．術前診断を正確に行い病変の範囲を明確にすることで，より短時間，低侵襲で良好な聴力改善が得られる本治療法の選択が可能となる．

講演では，本治療のポイントを解説し，手術ビデオを含めて手術手技を紹介する．

【目的】鼓室硬化症に対する鼓膜再生療法の有効性の検討

【対象】鼓膜再生療法により加療した 420 症例のうちの鼓室硬化症は 23 例 26 耳（両耳 3 症例），男女比：11:12，年齢：45 ～ 93 歳（平均 70.2 歳），罹病期間：10 ～ 90 年（平均 55 年）

【結果】鼓膜穿孔閉鎖率：100%，処置回数：1 回（n=21/81%），2 回（n=3/11%），3 回（n=1/4%），4 回（n=1/4%），平均聴力改善：15.7dB（3 分法），術後平均気骨導差：8.4dB（3 分法 /-1.7dB1 ～ 13.3dB），平均手術時間：38 分（20 ～ 75 分），鼓膜陥凹：n=1（鼓膜切開），鼓膜真珠腫：n=1（自然消退）

【結論】1．鼓膜再生を施行した全症例のうち約 5% が鼓室硬化症で，鼓膜再生率は 100% であった．

2．経鼓膜的に硬化性病変が除去可能な軽症の鼓室硬化症は鼓膜再生療法の良い適用となる．

3．鼓膜再生療法は，鼓室硬化症に対しても低侵襲で短時間な手術が可能であり，気骨導差の少ない聴力改善が得られる．

O10-5　リティンパによる鼓膜再生療法 60 症例の検討～従来法と比較して

日高　浩史，朝子　愛菜，嶋村　晃宏，三谷　彰俊，岩井　　大
関西医科大学　耳鼻咽喉科頭頸部外科

【はじめに】 世界初の鼓膜再生治療薬としてのリティンパ耳科用 250μg セット【bFGF（塩基性繊維芽細胞増殖因子）含有ゼラチンスポンジ】は 2019 年 11 月に本邦で健康保険の適応となった．本療法は鼓膜穿孔辺縁分の新鮮創化が重要であるが，自家組織の採取が不要なため，より低侵襲な手術での穿孔閉鎖が期待される．当科でも 2020 年 4 月にこれを用いた鼓膜再生療法を開始し，初期段階での治療成績を昨年の本学会で報告した．

今回我々は，2020 年 4 月から 2022 年 9 月にこの鼓膜再生療法による鼓膜穿孔閉鎖術を施行した 59 症例（61 耳）に対し，穿孔閉鎖率，術後の聴力改善度について評価した．また，当院で 2019 年 5 月から 2020 年 4 月に施行した従来法との比較検討を行った．

【対象と方法】 2020 年 4 月～ 2022 年 9 月にリティンパによる鼓膜再生療法が行われた 59 症例 61 耳（両側同時施行が 2 例）を対象とした．その内，3 耳は良聴耳であった．病因としては慢性中耳炎 55 耳，外傷性 5 耳，鼓膜チュービング後 1 耳であった．男女比は男性 28 耳，女性 32 耳で，年齢は 12 ～ 84 歳であった．麻酔方法は局所麻酔 52 耳（85%），全身麻酔 9 耳であった．麻酔方法の選択に関しては小児例，両側例，静止が難しい場合と本人の希望がある場合に全身麻酔とした．全例耳内視鏡下で，皮膚切開なしに手術を施行した．なお，2 回以上手術した例は 3 耳である．

対象群は，従来法で 2019 年 5 月から 2020 年 4 月に同一術者により施行された 13 例（13 耳）とした．全例が非良聴耳であった．術式は耳小骨温存の耳内視鏡下鼓室形成術 I 型 9 耳，鼓膜形成術 2 耳であった．再建材料として，耳後部からの結合織，あるいは側頭筋膜を採取し，underlay した．病因は 13 耳すべて慢性中耳炎であった．男女比は男性 5 耳，女性 28 耳で年齢は 6 ～ 87 歳であった．麻酔方法は局所麻酔 10 例（77%），全身麻酔 3 例であった．

両群ともに術前後の聴力変化と鼓膜穿孔閉鎖率について後方視的に比較検討した．

【結果】 手術時間に関しては，従来法群の 169 ± 51 分に対し，鼓膜再生療法群は 56 ± 17 分と有意に短時間での遂行が可能であった（p>0.01）．一方，鼓膜穿孔の閉鎖率に関しては，従来法では 69%（9/13）であり，1 例で pin hole 残存，3 例で穿孔が残存した．一方，鼓膜再生療法群は 85%（51/60）であり，3 例で pin hole 残存，6 例で穿孔が残存した．両群で閉鎖率に有意差はみられなかった．3 分法による気導聴力は従来法が 41.9 ± 21.3dB から 33.7dB ± 21.1dB，鼓膜再生療法群では 48.7 ± 19.9dB から 37.6 ± 20.5dB へと両群ともに術前より有意な改善を認めた．また，後者では術前の patch test を越える改善例を認める例が半数以上を占めた．

気導聴力の改善程度を各周波数において比較すると，両群ともに 500Hz 以下の低周波数領域で 10 ～ 20dB の改善が得られた．各周波数において気導聴力の改善度に両群間に有意差は認めなかった．

【考察】 リティンパによる鼓膜再生療法の術後成績について，同一術者による従来法のアウトカムと比較検討した．従来法群と比較し，鼓膜再生療法群は短時間での手術遂行が可能であるにもかかわらず，穿孔閉鎖率と聴力改善度に有意差はなく，遜色ないアウトカムが得られた．

また，鼓膜再生療法低侵襲で術後の聴力低下のリスクもより少なく，良聴耳や両側同時手術など，従来法では手術施行に躊躇していた例であっても，手術適応となり得る有効な方法と考えられる．

O10-6 リティンパ® による鼓膜閉鎖術（鼓膜再生療法）の検討

深美　悟[1]，永島　優美[1]，吉田健太郎[1]，齋藤　翔太[1]，小泉　舜[1]，金谷　洋明[1]，
栃木　康佑[2]，穐吉　亮平[2]，田中　康広[2]，春名　眞一[1]
[1] 獨協医科大学　耳鼻咽喉・頭頸部外科，[2] 獨協医科大学埼玉医療センター　耳鼻咽喉・頭頸部外科

【はじめに】鼓膜再生療法[1)]としてのリティンパ® による鼓膜閉鎖術が保険適応となってから，全国で広く行われるようになった．2021 年から当科でも鼓膜再生療法を行ってきた．今回，われわれは当科で施行したリティンパ® による鼓膜閉鎖術の検討を行ったので報告する．
【対象】鼓膜穿孔を認め，閉鎖術を希望した症例のうち，2021 年 11 月から 2023 年 4 月までの 18 ヶ月の間に当科外来でリティンパ® による鼓膜閉鎖術を施行した症例は 21 例であった．原則，手術は適応基準[1)，2)]に準じて施行したが，5 例は鼓室形成術後であるも患者の強い希望で施行した．
【目的】男女比，年齢，穿孔の原因，穿孔の大きさと部位，穿孔閉鎖率，聴力改善率，術後合併症を検討した．尚，穿孔の大きさは，鼓膜の 1 象限に留まるものを Grade1，2 象限にかかるものを Grade2，3 象限に及ぶものを Grade3 とした[3)]．また，聴力改善率は，金井の論文[4)]を参考に術前後の低音域（125+250+500Hz/3）の平均値と中音域（500+1000+2000Hz/3）の平均値を求め手比較した．
【結果】男女比は 4：3，年齢は 42 歳から 88 歳，平均年齢 70.4 歳であった．穿孔の原因は慢性化膿性中耳炎 13 例，外傷性鼓膜穿孔 3 例，鼓室形成術後 5 例（慢性中耳炎 4 例，真珠腫 1 例）であった．穿孔の大きさは，Grade1 が 11 例，Grade2 が 8 例，Grade3 が 2 例であった．穿孔の部位は前下象限が 15 例，前上象限が 1 例，後下象限が 5 例であった．穿孔閉鎖の成功例は 16 例，失敗例は 5 例で，穿孔閉鎖率は 76.2% であった．鼓室形成術の既往がない症例での成功率は 81%，既往がある症例では 60% であった．閉鎖失敗例は，術前手術未施行群が 3 例（後下象限を中心とした Grade3 の例，穿孔の一部が前方の鼓膜輪に接した前上象限の Grade2 の例，糖尿病を有し，術前に MRSA が検出された後下象限の Grade1 の例），術後例は 2 例（Grade3 の慢性中耳炎術後の形成鼓膜が菲薄化した後下象限の Grade1 の例，外耳道後壁削除・乳突非開放型鼓室形成術を施行した真珠腫の Grade1 の例）であった．聴力改善率は，現在データ収集中のため口演の際に報告したい．閉鎖成功例では，全例頑丈な鼓膜が再生された．術後合併症は殆どの例で認めず，軽度の鼓膜陥凹と鼓膜炎を認めた前下象限の Grade1 の 1 例，広範囲の陥凹と滲出液貯留を認めた Grade2 の 1 例があった．
【まとめ】鼓膜再生療法は，安静の保てない小児を除いて外来手術が可能で，高齢者や心疾患などを有する症例に対しても，穿孔閉鎖を可能とする新たなる有用な治療法と考えられた．

参考文献
1）金丸眞一：鼓膜再生療法．MB-ENT　247：25-33，2020.
2）金丸眞一，金井理恵：鼓膜再生の中耳手術への応用 - 低侵襲中耳手術の開発 -．Otol Jpn 27: 131-134，2017.
3）吉川兼人，瀧本勲，石神寛通，他：外傷性鼓膜穿孔症例の検討．耳鼻臨床 78: 1293-1301，1985.
4）金井理恵：保険収載された鼓膜再生療法の現状報告と今後の展望．日耳鼻 125: 933-939，2022.

O11-1　bFGF 製剤（リティンパ®）を用いて鼓膜再生療法を行った小児 10 例

猪狩　優佳，高橋　優宏，岡　晋一郎，小池　隆史，小山田匠吾，古舘佐起子，岩崎　　聡
国際医療福祉大学三田病院　耳鼻咽喉科

【はじめに】

慢性穿孔性中耳炎などの鼓膜穿孔に対する鼓膜閉鎖手術は従来，自家組織を用いた鼓室形成術や鼓膜形成術が行われていたが，2019 年 11 月，我が国において鼓膜穿孔に対してリティンパ® 耳科用 250μg セットを用いた鼓膜再生療法が保険適応になった．これは，ゼラチンスポンジを足場として bFGF で鼓膜の再生を促すという，従来の再建治療とは異なる再生医学の概念を基盤とした治療法でより自然で正常な鼓膜の再生が可能である．特により長い将来のある小児例では有効な治療法であると考えられるため，積極的に施行している．今回，2021 年から経験した小児 10 例について報告する．

【症例】

症例の内訳は 9 症例 10 耳，男女比 4:6，左右比 3:7，年齢分布：7-15 歳（中央値 13 歳）．原因疾患は鼓膜チューブ留置後が 6 耳，慢性中耳炎 2 耳，鼓膜形成術後 1 耳，不明 1 耳であった．穿孔の大きさは穿孔縁を新鮮創化したのちの大きさで判定した．それによると Grade I（鼓膜全体に対する穿孔部分の割合が 1/3 以下）が 5 例，Grade II（1/3 ～ 2/3）が 2 例，Grade III（2/3 以上）が 3 例であった．

【結果と考察】

全体の閉鎖率は 94.5% で，10 例のうち 7 例は 2 回目以内に 90% 以上となり非常に良好な成績となった．100% 閉鎖した 5 例のうち，1 回の処置で再生したのは 3 例であった．Grade III においては手術回数を重ねることにより閉鎖率が上がることが分かった．またいずれの症例においても手術後重度の有害事象を認めなかった．

【結論】

当院にて小児の鼓膜穿孔にリティンパ® を用いて鼓膜再生療法を行った 10 例を報告した．全体の閉鎖率は 94.5% と良好な成績であり，低侵襲・短時間でかつ鼓膜の閉鎖率の高い鼓膜再生療法は小児において有効な治療法であるといえる．

	年齢性別	穿孔	原因疾患	Grade	手術回数	閉鎖率
1	13F	左	不明	1	2	100%
2	13F	右	チューブ留置後	2	1	100%
3	10M	右	チューブ留置後	1	1	100%
4	7F	右	チューブ留置後	3	4	90%
5	7F	左	チューブ留置後	3	5	75%
6	13M	右	慢性中耳炎	2	1	0%
7	15F	右	チューブ留置後	1	1	100%
8	14M	左	鼓膜形成術	1	1	90%
9	13F	右	慢性中耳炎	3	2	100%
10	11M	右	チューブ留置後	1	1	90%

O11-2 当科におけるリティンパの使用経験

児島　頌子[1]，杉本　寿史[2]
[1]富山市民病院　耳鼻いんこう科・頭頸部外科，[2]金沢大学　耳鼻咽喉科・頭頸部外科

【はじめに】
リティンパは 2019 年に承認された鼓膜再生治療薬である．今回，当院でリティンパを用いて鼓膜再生療法を行った症例の鼓膜閉鎖率および聴力改善率について解析し，その適応，麻酔法，内視鏡下手術で行う意義について考察した．
【対象と方法】
2021 年 11 月から 2023 年 5 月までに当院でリティンパを用いて鼓膜穿孔の治療を行った 14 例 15 耳を対象とし，初回手術後の鼓膜閉鎖率および聴力改善率を解析した．全て全身麻酔・内視鏡下に手術を施行した．2023 年 5 月の時点で術後 12 週以上経過観察できた症例のみを対象とし，術後観察期間は 84 日～ 434 日（中央値 162 日）であった．聴力改善率は日本耳科学会用語委員会報告「伝音再建後の術後聴力成績判定基準（2010）」に準じて判定した．
【結果】
鼓膜閉鎖率は 86.7%，聴力改善率は 92.9% であった．全体として良好な成績であったが，その中で 2 例は鼓膜閉鎖に至らなかった．一方で閉鎖と聴力改善の両方で成功した一例の中には，これまでに他院で鼓膜形成術を複数回施行しても閉鎖に至らなかった症例も存在した．
【考察】
鼓膜閉鎖に至らなかった 1 例目は 10 歳女児で，鼓膜チューブ留置術後の永久穿孔の症例であった．術後感冒罹患時に耳痛や耳漏が出現したことから，中耳炎が原因で閉鎖に至らなかったものと推測される．この症例は手術時の年齢が 10 歳であり，かつ術前に CT で乳突蜂巣の発育と含気が良好であることを確認した上で手術に望んだが閉鎖に至らなかった．小児の耳管機能は 10 歳から 11 歳で成人レベルに達するという報告があるが，この症例は 10 歳であるものの体格は平均以下で 8 歳 6 か月の平均レベルの身長・体重であった．身体の発育状況が遅れている児においては，たとえ乳突蜂巣の含気が良好であっても耳管を含む解剖学的および免疫学的な問題から中耳炎を引き起こす可能性が通常児に比較して高いものと推測される．小児の鼓膜閉鎖術の適応については意見の分かれるところであるが，今後は当科では年齢のみならず身体の発育状況も考慮して手術時期を検討したいと考えている．
鼓膜閉鎖に至らなかった 2 例目は 39 歳女性で，鼓膜穿孔と鼓室内に肉芽状の膨隆を認める症例であった．好酸球性中耳炎を疑い術前に肉芽組織を病理検査に提出したが好酸球浸潤は指摘されなかったため鼓膜再生療法を行った．しかし手術時に摘出した鼓室内肉芽組織を病理検査に提出したところ好酸球の浸潤が指摘され，術後に好酸球性中耳炎が疑われた．好酸球性中耳炎に対する鼓膜穿孔閉鎖は禁忌とはいえないが，閉鎖率は通常の鼓膜穿孔症例に比較して低いことが予想される．鼓室内に肉芽病変がある場合には術前に繰り返し生検を行うなど，より慎重な適応検討が必要と考えられた．
今回検討した症例は全て全身麻酔・内視鏡下に手術を行った．全身麻酔によるリスクや患者への身体的・経済的・時間的負担を伴うというデメリットがある一方で，確実で丁寧な操作が可能となるメリットがある．また内視鏡下手術は顕微鏡では視認しがたい前方の穿孔も視野に入れることが可能であり，操作が確実なものとなる．今回の鼓膜閉鎖率は 1 回の手術で 86.7% と，他の施設と比較しても良好な成績であった．これは全身麻酔・内視鏡下に行ったことが一因であると考えている．複数回の鼓膜形成術で閉鎖に至らなかった症例もリティンパを用いて 1 回の手術で鼓膜閉鎖しており，より確実に鼓膜閉鎖を達成したい症例に対しては良い選択肢になると考えられた．
【まとめ】
全身麻酔下・内視鏡下にリティンパを用いて鼓膜穿孔の治療を行った．穿孔閉鎖率は 86.7% と良好な成績であったが鼓膜閉鎖に至らなかった症例もあった．今後は適応年齢のみならず身体の発育状況も考慮したい．また好酸球性中耳炎が疑われる症例の手術適応の判断には慎重な検討が必要である．一方で，これまでに行った他の手術では閉鎖に至らなかった症例も 1 回で鼓膜閉鎖することができた．リティンパによる鼓膜穿孔治療は基本的には外来手術が適しているものではあるが，より確実に鼓膜閉鎖を達成したい症例に対しては，全身麻酔・内視鏡下に行うことは良い選択肢のひとつになると考える．

O11-3 術後再穿孔に対し再手術を行った症例の検討

後藤　崇成[1]，伊藤　　吏[1]，新川智佳子[1]，天野真太郎[1]，欠畑　誠治[1,2]
[1]山形大学　耳鼻咽喉科，[2]太田総合病院　耳鼻咽喉科・気管食道科

【はじめに】当科では 2011 年から慢性穿孔性中耳炎や鼓膜換気チューブ抜去後の穿孔残存，外傷性鼓膜穿孔などの鼓膜穿孔に対して，経外耳道的内視鏡下耳科手術（TEES）による鼓膜穿孔の閉鎖を行っており，その有用性を報告してきた．しかし，これらの術後に再穿孔をきたす症例もあり，これらの症例に対しては希望に合わせて再手術を行っている．

当科における再穿孔に対する治療方針は原則として，接着法による鼓膜形成術（接着法）術後の再穿孔症例に対しては耳珠軟骨膜を graft とし，鼓室形成術 I 型術後の再穿孔症例に対しては軟骨膜付き薄切軟骨（薄切軟骨）を graft として，それぞれ underlay 法での鼓室形成術 I 型を TEES で行う方針としている．

今回我々は，鼓膜穿孔の閉鎖術後の再穿孔症例に対し手術を行った症例について検討することを目的として本研究を行った．

【対象と方法】対象は，鼓膜穿孔に対する手術後に再穿孔を生じ，2012 年 4 月から 2022 年 3 月までに当科にて再手術を施行し，術後 1 年以上の経過観察を行えた症例 13 例 13 耳で，男性 6 例，女性 7 例，年齢は 14 歳から 74 歳（中央値 17 歳）であった．これらの症例について，原疾患，初回手術法，再手術術前の穿孔サイズ，再手術の方法，graft の種類，穿孔の閉鎖率，再穿孔のサイズ，聴力成績などについて，診療録を用いて後方視的に検討した．

術後聴力成績は日本耳科学会の伝音再建後の術後聴力成績判定基準（2010）（JOS 基準）と米国耳鼻咽喉科頭頸部外科学会ガイドライン（AAO-HNS 基準）を用いた．

【結果】原疾患は慢性穿孔性中耳炎が 5 例，チューブ抜去後穿孔が 7 例，金属溶接時の熱傷による外傷性穿孔が 1 例であった．初回手術の方法は接着法が 9 例，皮下結合組織による鼓室形成術 I 型が 4 例であった．再手術術前の穿孔サイズは 1 象限が 3 例，2 象限が 9 例，4 象限が 1 例であった．再手術の術式は鼓室形成術 I 型が 12 例，接着法が 1 例で行われており，鼓室形成術 I 型の graft は薄切軟骨が 7 例，軟骨膜が 2 例，薄切軟骨と軟骨膜の併用が 1 例，皮下結合組織が 3 例であった．再手術の閉鎖率は全症例で 61.5%（8/13 例）であり，鼓室形成術 I 型における graft 別の閉鎖率は，薄切軟骨の症例で 85.7%（6/7 例），軟骨膜の症例で 0%（0/2 例），薄切軟骨と軟骨膜の併用例で 0%（0/1 例），皮下結合組織の症例で 100%（2/2 例）であった．再々穿孔のサイズは，ピンホールが 2 例，1 象限が 3 例であった．

薄切軟骨を graft とした鼓室形成術 I 型を施行したが穿孔の閉鎖を得られなかった 1 例は，鼓膜熱傷による鼓膜穿孔の症例であった．薄切軟骨と軟骨膜を併用した症例は，軟骨膜付き薄切軟骨のみでは穿孔の閉鎖に不足したため軟骨膜を追加で併用したが，これらの graft の間に穿孔を生じた．

術後 1 年での聴力成績は，JOS 基準では，成功例が全体で 92.3%（12/13 例），AAO-HNS 基準では術後気骨導差 10dB 以下が 46.2%（6/13 例），11 から 20dB が 53.8%（7/13 例）であった．

【考察】当科では鼓膜穿孔に対し TEES で行った鼓膜形成術，鼓室形成術 I 型の 209 耳の穿孔閉鎖率は全体で 90.4% と報告している[1)]．本研究での再穿孔症例全体の閉鎖率は 61.5% であり，術後再穿孔に対する手術では再々穿孔を生じる可能性が高く，術前には十分なインフォームドコンセントが必要あると考えられた．

個々の症例で検討すると，金属溶接の飛散などによる熱傷症例は他の鼓膜穿孔に比し閉鎖率は劣るとの報告があり，我々が経験した同様の症例でも，薄切軟骨による鼓室形成術 I 型を行ったが穿孔閉鎖は得られなかった．また，軟骨膜付き薄切軟骨 1 枚では穿孔閉鎖に不足したため軟骨膜を追加した症例で，graft 間に穿孔を生じており，軟骨膜付き薄切軟骨を用いる際には可及的に 1 枚での穿孔閉鎖を行うことが望ましいと思われた．

1）Furukawa T，Ito T，Kubota T，et al.: The Feasibility and Treatment Results of Transcanal Endoscopic Myringoplasty．Otol Neurotol 43: 650-656，2022.

O11-4 慢性穿孔性中耳炎に対する術後成績の検討

岡本　昌之，木村　幸弘，斎藤　杏子，伊藤　有未，藤枝　重治
福井大学　耳鼻咽喉科・頭頸部外科

[初めに]　慢性穿孔性中耳炎に対する手術治療において我々は，2016 年まで顕微鏡下手術（MES）を行っており，症例に応じて接着法と耳後切開による鼓室形成術 1 型（主に inlay 法）を選択してきた．2016 年頃から内視鏡下（TEES）におこなう接着法あるいは鼓室形成術（underlay 法）を施行しており，TEES 症例の割合は年々増加している．また 2019 年に保険適応となった以降はリティンパを用いた鼓膜穿孔閉鎖術も積極的に行っており，術後再穿孔例などの難治例に対してはバタフラ型軟骨による鼓膜形成術を選択する場合もある．今回当科にて手術加療をおこなった慢性穿孔性中耳炎症例に対して，術式とその術後成績について検討をおこなったので報告する．[対象と方法]2017 年 1 月から 2022 年 12 月までに当院で慢性穿孔性中耳炎の手術的治療を受け，手術後少なくとも 6 か月のフォローを行った 185 耳（患者 179 人）を対象とした．二次性真珠腫となっていた症例は除いた．リティンパを用いた鼓膜穿孔閉鎖術を施行した症例は 34 例，バタフライ型軟骨を用いた鼓膜形成術を施行した症例は 8 例であった．耳小骨の固着や鼓室硬化症の合併があり，鼓室形成術 3 型を施行した症例は 15 例，鼓室形成術 1 型あるいは接着法による手術を施行した症例は 128 例であった．この 128 例においては，内視鏡下に鼓室形成術を施行した症例（TEES 鼓室形成），内視鏡下に接着法を施行した症例（TEES 接着法），顕微鏡下に鼓室形成術を施行した症例（MES 鼓室形成），顕微鏡下に接着法を施行した症例（MES 接着法）の 4 群に分けて，術後の鼓膜穿孔閉鎖率と術後合併症，手術時間，術後聴力成績について検討を行った．術後聴力に関しては日本耳科学会の術後聴力成績判定基準（2010）と術前術後の気骨導差に用いて評価を行った．[結果] 鼓室形成術 1 型あるいは接着法を施行した 128 例のうち，TEES 鼓室形成 26 例，TEES 接着法が 25 例, MES 鼓室形成が 62 例, MES 接着法が 15 例であった．鼓膜穿孔閉鎖率は TEES（鼓室形成）で 100%（26/26），TEES（接着法）で 92.0%（23/25），MES（鼓室形成）で 93.5%（58/62），MES（接着法）で 93.3%（14/15）であった．鼓膜穿孔閉鎖率に有意差は認められなかったが，MES（鼓室形成）においての再穿孔症例が 4 例では全例において視野が得られにくい鼓膜前方に穿孔が残存した．TEES 症例においては接着法を行った 2 例において再穿孔となった．聴力成績は，気骨導差の改善が TEES（鼓室形成）：10.9 ± 7.9dB，TEES（接着法）：9.5 ± 7.4dB，MES（鼓室形成）：9.4 ± 8.4dB，MES（接着法）：8.3 ± 6.9dB と聴力改善に統計的に有意な差はなかった．手術時間の検討では，TEES（接着法）では 55.1 分，MES（接着法）では 49.7 分と接着法において有意差はなかったが，TEES（鼓室形成）では 77.4 分，MES（鼓室形成）では 118.2 分と鼓室形成術を行った症例においては TEES が有意に手術時間が短かいという結果であった．また術後鼓膜 pearl の形成に関しては MES 症例においては 7 例に認められたが TEES 症例においては認められなかった．鼓室形成術 3 型を施行した症例 15 例の術後成績は，全例において鼓膜穿孔は閉鎖したが，聴力改善率は 73.3%（11/15）であった．聴力改善不成功におわった 4 例中，TEES2 例と MES2 例という結果であった．[考察] 内視鏡下手術導入まではわれわれは，inlay 法が最も穿孔閉鎖率が良いと考えて顕微鏡下に鼓室形成術をおこなってきた．TEES では inlay 法による穿孔閉鎖が手技的に困難であり underlay 法となるため MES か TEES かを行うか迷う症例もあった．今回の検討において，TEES が鼓膜穿孔閉鎖率，術後聴力改善率ともに MES と同等の成績であり，手術侵襲も少なく手術時間も短いという結果が得られた．術後鼓膜 pearl は比較的簡単に摘出可能ではあるが，小児症例の場合においては困難な場合もあるためこの点においても TEES が有用であったと考えられた．鼓室形成術 3 型を施行した症例においては症例が少ないため TEES と MES のどちらが聴力改善を得るために良いかは比較できていないが，アブミ骨周囲に硬化病変を認められる鼓室硬化症を合併していた症例では聴力改善率が半数とこれまでの報告と類似した結果となった．

O11-5 鼓膜画像からの深層学習による耳疾患診断，および鼓膜画像生成の試み

溝口　由丸[1]，伊藤　　卓[2]，堤　　剛[2]
[1] 新渡戸記念中野総合病院　耳鼻咽喉科，[2] 東京医科歯科大学　耳鼻咽喉科

急性中耳炎は多くの乳児が一度は経験するありふれた疾患であるが，鼓膜所見から中耳疾患を正確に診断するためには多くの経験を必要とする．欧米では小児科医や家庭が診察することが多く，鼓膜の内視鏡画像を基にして機械学習により鼓膜所見の自動診断を行う試みが報告されている．一方で精度の高い自動診断システムを作成するためには，膨大な数の鼓膜画像の収集を必要とし，長期間にわたる多くの手間を要する．

今回我々は，外来診療によって収集した鼓膜の内視鏡画像に画像生成 AI で生成した合成鼓膜画像を加えて機械学習を行い，中耳疾患の自動診断を行うプログラムを作成した．

対象は 2016 年 4 月～ 2021 年 10 月に単一施設で記録された鼓膜の内視鏡画像データとした．それぞれの鼓膜写真を，正常，急性中耳炎，滲出性中耳炎，慢性穿孔性中耳炎，真珠腫性中耳炎の 5 種類の診断に分類した．さらに，それぞれの鼓膜写真をもとに GAN（敵対的生成ネットワーク）の一種である StyleGAN2 を用いて新たに合成鼓膜画像を生成した．これらの画像に対して医師による鼓膜所見の診断を行い，学習用画像に加えた．学習モデルには VGG-11 および InceptionV3 を採用し，元の鼓膜画像のみで学習した場合と生成した合成鼓膜画像を含めて学習した場合で精度がどの程度向上するのかを検討した．

画像生成 AI を用いた合成鼓膜画像の生成はデータ量を増やし精度を向上させるための有用な方法の一つであると考えられた．

図1. 鼓膜内視鏡画像の例

図2.AIで生成した鼓膜画像の例

O11-6 外傷性鼓膜穿孔症例の検討

佐久間直子，松延　毅，臼倉　典宏，鈴木　宏隆，青木　秀治，大久保公裕
日本医科大学　耳鼻咽喉科・頭頸部外科

外傷性鼓膜穿孔は日常診療で遭遇する頻度が比較的高い疾患である．鼓膜穿孔の自然閉鎖率は高いと報告されているが，穿孔が残存し外科的治療を施行する症例や穿孔が閉鎖しても内耳障害が残存するも認める．その原因は鼓膜に器具が貫通することで起こる直達性と急激な圧変化によっておこる介達性に分けられる．また，穿孔の大きさ，感染の合併，壊死，受傷原因，年齢などが，鼓膜穿孔の閉鎖率や閉鎖までの期間に関わる因子として報告されている．今回，透科で経験した外傷性鼓膜穿孔症例を検討を行った．2012 年 4 月から 2022 年 12 月までに日本医科大学付属病院耳鼻咽喉科・頭頸部外科を受診し外傷性鼓膜穿孔と診断された新鮮例のうち，穿孔が自然閉鎖するまでまたは 6 ヶ月以上通院した 43 例 44 耳を対象とした．年齢は 2 歳から 76 歳，性別は男性が 28 例，女性が 15 例であった．罹患側がは右側が 19 例，左側が 23 例，両側が 1 例であった．穿孔の大きさは，鼓膜面積の 25% 以内が 26 耳，25－50% が 9 耳，50－75% が 6 耳，75% 以上が 1 耳，不明が 2 耳であった．鼓膜穿孔の原因は直達性が 24 例，介達性が 15 例，直達性＋介達性が 3 例，不明が 1 例であった．直達性の内訳は，綿棒などの鈍的器具が 22 例，熱湯・火傷が 2 例であった．介達性の内訳は殴打などの手によるものが 6 例，ボールなどの道具によるものが 7 例，転倒などで壁や床にぶつけたことによるものが 2 例であった．直達性と介達性の重複 3 例は，鼓膜切開または穿刺と高気圧酸素治療を行った症例であった．予後は 44 耳中 37 耳（84%）が保存的加療またはパッチにて穿孔が閉鎖した．穿孔の大きさ別では，25% 以内 26 耳中 24 耳（92%），25－50%9 耳中 7 耳（78%），50－75%3 耳中 3 耳（50%），75% 以上は 1 耳中 1 耳で穿孔が閉鎖した．原因別では，鈍的器具 22 耳中 21 耳（95%），熱湯・火傷 3 耳中 1 耳（33%），手 6 耳中 5 耳（83%），道具 7 耳中 6 耳（86%），転倒 2 例中 2 例（100%），鼓膜切開または穿刺と高気圧酸素治療 3 耳中 1 耳（33%）であった．鼓膜が閉鎖するまでの期間は，受傷から 1 ヶ月以内が 14 耳，1－3 ヶ月以内が 17 耳，4－7 ヶ月以内が 6 耳であった．また，穿孔が閉鎖した 37 耳中 5 耳では耳鳴りや骨導聴力低下などの内耳障害，1 耳で伝音難聴が残存した．本症例では，過去の報告同様に約 80% の症例で保存的加療またはパッチのみで穿孔が閉鎖し，その多くが受傷後 3 か月以内であった．受傷原因や穿孔の大きさが鼓膜穿孔率へ影響していることが疑われた．

O12-1 当科でアブミ骨手術を施行した耳硬化症例の検討

綾仁　悠介，萩森　伸一，菊岡　祐介，尾崎　昭子，櫟原　崇宏，稲中　優子，
乾　　崇樹，河田　　了
大阪医科薬科大学　耳鼻咽喉科・頭頸部外科

【はじめに】
耳硬化症の聴力成績は各施設で比較的良好な報告がなされている．耳硬化症に対して，当科では顕微鏡を用い，一定の術式で手術加療を行い，症例を重ねてきた．今回我々は，当科でアブミ骨手術を行った耳硬化症例について検討を行ったので報告する．
【対象と方法】
2003 年 11 月から 2022 年 7 月までの間に当科でアブミ骨手術を施行し，半年以上の経過を追うことのできた耳硬化症例 62 例（男性 13 例，女性 49 例）76 耳（男性 17 耳，女性 59 耳）を対象とした．年齢の中央値は 50 歳であった．当科では全例，耳前部切開を置き，顕微鏡下にて tympano-meatal flap を作成挙上し，骨部外耳道後壁を拡大の上，アブミ骨手術を行っている．アブミ骨底板に small hole を SKEETER(R) Drill System（ドリル直径 0.8mm，Xomed 社製）で作成し，Schuknecht のテフロンワイヤーピストン（直径 0.6mm，Richards 社製）を留置する，small fenestra stapedotomy を計画するが，その際のアブミ骨底板の損傷程度によっては，partial stapedectomy や total stapedectomy としている．手術術式，使用したピストンの長さ，術後聴力成績について検討した．術後聴力成績は，術後 6 か月から 1 年の期間に標準純音聴力検査を施行し，伝音再建後の術後聴力成績判定基準（2010）を用いて検討した．
【結果】
small fenestra stapedotomy が 64 耳，partial stapedectomy が 9 耳，total stapedectomy が 3 耳であった．使用したピストンの長さは，total stapedectomy を行った女性 3 耳を除いて，4.0mm から 4.75mm であり，それぞれ 4.0mm が 3 耳（男性 0 耳, 女性 3 耳), 4.25mm が 35 耳（男性 1 耳, 女性 34 耳), 4.5mm が 32 耳（男性 13 耳, 女性 19 耳), 4.75mm が 3 耳（男性 3 耳，女性 0 耳）と，男性例でピストンの長さが長くなる傾向にあった．術後聴力成績は，術後気骨導差 15dB 以内が 70 耳 92.1%，聴力改善 15dB 以上が 67 耳 88.2%，聴力レベル 30dB 以内が 43 耳 56.6% で，全体の成功率は 96.1% であった．術後気骨導差は 10dB 以下が 76.3%，11 ～ 20dB が 21.1%，21 ～ 30dB が 1.3%，31dB 以上が 1.3% であった．術式別の成功率は small fenestra stapedotomy が 64 耳中 63 耳で 98.4%，partial stapedectomy が 9 耳中 9 耳で 100%，total stapedectomy が 3 耳中 1 耳で 33.3% であり，total stapedectomy となった例では聴力改善率が低かった．
【考察とまとめ】
使用したピストンは男性で長い傾向があった．症例毎に術中所見から最適の長さを選択しているが，結果的に男性が長かった．解剖学的に男性においてキヌタ骨からアブミ骨底板までの距離が長いことが示唆された．聴力改善率の項目別では，術後気骨導差 15dB 以内および聴力改善 15dB 以上の 2 項目については 92.1%，88.2% と高率であったが，聴力レベル 30dB 以内となった例は 53.6% と満足すべき成績ではなかった．しかし全体の聴力改善率は 96.1% であり，この成績は山本らの報告をはじめ，他家と遜色のない成績であった．total stapedectomy を施行した例では聴力改善率が 33.3% と低値であった．アブミ骨底板の取り扱いには最善の注意を行い，底板を損傷した例でも極力 partial stapedectomy にとどめることが良いと考えられた．
参考文献：山本和央，他 : 耳硬化症初回手術例の臨床的検討．耳鼻咽喉科展望 2010;53:103-111.

O12-2 アブミ骨手術後に再手術を行った症例の検討

鎌倉　武史[1]，太田　有美[1]，佐藤　　崇[1]，大薗　芳之[1]，真貝佳代子[1]，森鼻　哲生[2]，猪原　秀典[1]
[1]大阪大学　耳鼻咽喉科・頭頸部外科，[2]市立東大阪医療センター　耳鼻咽喉科

【はじめに】アブミ骨手術は耳硬化症，先天性アブミ骨固着に対して行われるが，初回手術の術後聴力成績は一般的に良好である．しかしながら，聴力改善が不十分であったり，術後一旦改善していた気導聴力が再度悪化したり，感音難聴を来したりする例がある．今回我々はアブミ骨手術後に再手術を行った例について，その原因および再手術後の聴力成績について検討した．
【対象と方法】2012 年 5 月から 2022 年 10 月までの 10 年 6 ヶ月間に大阪大学医学部附属病院耳鼻咽喉科・頭頸部外科にてアブミ骨再手術を行った 8 例 8 耳（女性 6 例，男性 2 例，再手術時年齢 12 ～ 75 歳，平均 50.8 歳，中央値 52 歳）について，初回手術時の診断，再手術前後の経過，再手術前の CT 所見，再手術時の術中所見を検討した．聴力成績は日本耳科学会による「伝音再建後の術後聴力成績判定基準（2010）」に基づいて評価した．本検討は大阪大学医学部附属病院倫理審査委員会の承認を得て実施した（承認番号 : 16329）．
【結果】初回手術時の診断は 7 耳が耳硬化症，1 耳が先天性アブミ骨固着であった．全例で再手術が 2 回目の手術で，3 回以上手術を行った症例はみられなかった．初回手術から再手術までの期間の中央値は 4 年 3 ヶ月（9 ヶ月～ 26 年）であった．再手術に至った理由は初回手術後改善していた気導聴力が再度悪化した例が 6 耳，初回手術での聴力改善不十分が 2 耳であった．初回手術時に挿入されていたピストンはテフロンワイヤーピストン（TWP）が 5 耳，テフロンピストン（TP）が 2 耳，Malleus attachment piston（MAP）が 1 耳であった．再手術時のピストンは TP が 4 耳，TWP が 2 耳，MAP が 2 耳であった．再手術時に 7 耳はピストンのキヌタ骨からの偏位を認めた．うち 3 耳はキヌタ骨長脚に壊死または細くなるなどの変形を認め，いずれも初回手術時に TWP が用いられていた．また 2 耳は開窓部の一部または全体的な骨性閉鎖を認め，いずれも 0.6×4.0mm と比較的短い TP が用いられていた．1 耳は MAP のワイヤーがツチ骨から外れ，鼓膜外に露出していた．1 耳は残存アブミ骨上部構造がみられ，ピストンの可動性を制限していた．再手術前の CT にてピストンの偏位など気導聴力低下の原因が推定できたのは 4 耳で，2 耳はピストンが前庭窓からの逸脱，1 耳は開窓部の骨化，1 耳はピストンが前庭へ落ち込んでいる状態が疑われ，それぞれ術前 CT 所見と術中所見は一致していた．
　再手術後 1 年以上聴力経過を追跡し得た 5 耳の聴力成績は 4 耳（80.0%）が成功（気骨導差 15dB 以内 4 耳，聴力改善 15dB 以上 3 耳，聴力レベル 30dB 以内 1 耳）であった．AAO-HNS の基準における術後気骨導差は 10dB 以内が 2 耳，11 ～ 20dB が 2 耳，21 ～ 30dB が 0 耳，31dB 以上が 1 耳であった．
【考察】今回の検討では，アブミ骨手術後の再手術時の所見として，キヌタ骨壊死によるピストンの脱落，ピストンの長さなど，ピストンに関わるなんらかの問題があったことから，再手術を防ぐためには，ピストンのキヌタ骨またはツチ骨への適切な締結，ピストンの長さの適切な選択が必要であるといえる．特に TWP を用いる場合，キヌタ骨の壊死が生じる可能性があることを念頭に置いておく必要がある．再手術後の聴力成績は比較的良好であることから，アブミ骨手術後，気導聴力が改善しない場合や再度気導聴力悪化した場合，CT ではその原因を特定できないこともあるが，積極的に再手術を検討すべきである．

O12-3 耳硬化症に高位頸静脈球症を合併した一例

大塚　彩加，星　雄二郎，井上　亜希，西村　信一，奥野　妙子
三井記念病院　耳鼻咽喉科

【はじめに】高位頸静脈球は内頸静脈の走行異常であり，頸静脈球が鼓室内に突出している状態を示す．多くは無症状であるが，耳鳴，伝音難聴，眩暈，感音難聴等を呈した症例も報告されている．今回我々は，術前に聴力変動を伴い，試験的鼓室開放により耳硬化症と高位頸静脈球症の診断に至った症例を経験したので若干の文献的考察を加えて報告する．【症例】34 歳男性．若年から難聴の自覚があったが耳鼻科の受診歴はなし．2 週間前から右難聴，右耳鳴を自覚し近医受診，右伝音難聴を認め，当科紹介受診となった．両側鼓膜の形態に異常所見を認めず，純音聴力検査（3 分法）では右は stiffness curve を伴う 38.3dB の伝音難聴，左は 8.3dB であった．ティンパノグラムは両側 A 型，アブミ骨筋反射は両側陰性であった．側頭骨 CT では右は卵円窓腹側の脱灰像を軽度認めるが蝸牛周囲の脱灰はなく，また，骨欠損を伴う高位頸静脈球を認めた．高位頸静脈球を合併した耳硬化症が疑われアブミ骨手術が検討されたが，経過中に耳珠の圧迫時などで聴力変動の自覚があり，2 ヶ月後の再診察時に右耳の平均聴力が 26.7dB まで改善を認め，右試験的鼓室開放の方針とした．耳内切開で鼓室内に到達すると，鼓室後下方に骨欠損のある頸静脈球の張り出しを認め，頸静脈球は蝸牛窓小窩にはまり込み蝸牛窓を完全に閉鎖していた．周囲には空間がなく剥離することは不可能であった．また，ツチ骨とキヌタ骨の可動性は良好だが，アブミ骨底板の動きは制限あり，耳硬化症と高位頸静脈球症の合併の診断になった．TMflap を戻して手術終了，術後の聴力悪化は見られず，定期的な聴力フォローとなった．【考察】高位頸静脈球症による伝音難聴が疑われた症例は過去にいくつか報告されており，伝音難聴の原因として，突出する頸静脈球が鼓膜や耳小骨連鎖と接触あるいは癒着し可動性を制限することや蝸牛窓を閉塞していることが考えられている．本症例では頸静脈球は鼓膜や耳小骨連鎖には接していなかったが，蝸牛窓小窩を覆い蝸牛窓を完全に閉鎖していたため，伝音難聴や聴力変動に関与していた可能性があると考えられる．手術のアプローチとして着目するだけでなく，難聴の原因の一つとして高位頸静脈球症を想定し鼓膜所見や画像所見を行う必要があると言える．

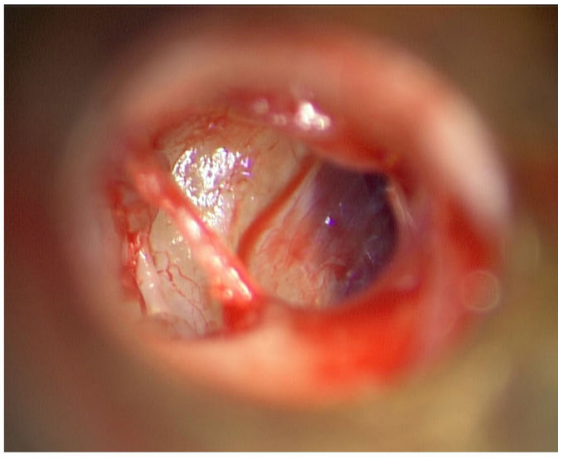

O12-4 高位頸静脈球を合併した真珠腫手術 2 症例の検討

中山　拓己，高田　雄介，安齋　　崇，園田　健二，岡田　弘子，松本　文彦
順天堂大学医学部附属順天堂医院　耳鼻咽喉・頭頸科

【はじめに】高位頸静脈球は S 状静脈洞から内頸静脈に至る側頭部における静脈路の走行異常であり，右側，女性に有意とされる．高位頸静脈球の多くは無症状であり，鼓膜所見で指摘されるほか，CT 撮影の際に偶発的に指摘されることが多い．頸静脈球の頭側端が中鼓室に及んでいる場合には，鼓膜切開や中耳手術で大出血を起こす可能性があり診察上高位頸静脈球を念頭におくことは非常に重要である．当院では 2019 年 4 月から 2023 年 3 月までに真珠腫にて手術を行った 112 例のうち，骨性隔壁を伴わない裂開性の高位頸静脈球を合併した症例は 2 症例認めた．【症例 1】84 歳男性右耳漏で近医耳鼻科を受診したところ真珠腫性中耳炎を疑われ当院紹介となった．鼓膜所見では上鼓室に debris，後下象限に拍動を認めた．聴力検査では 3 分法で右 78.3dB，左 60.0dB の右伝音難聴を認めた．CT 所見は右鼓室内に軟部陰影と高位頸静脈球の所見を認めた．手術術式は外耳道後壁削除・乳突開放型鼓室形成術を選択した．高位頸静脈球は骨壁なく鼓膜裏面に強固に癒着していたが欠損などによる出血は認めなかった．真珠腫を除去しアパセラム人工耳小骨で IIIi-M の再建を行った．乳突腔は骨パテを部分充填し外耳道入口部形成を行った．【症例 2】50 歳女性幼少時より繰り返す中耳炎を認めており，右耳漏を主訴に近医耳鼻科を受診したところ真珠腫を疑う所見を認め当院紹介となった．鼓膜所見は緊張部型真珠腫を認めた．聴力検査では 3 分法で右 65.0dB，左 16.7dB の右伝音難聴を認めた．CT 所見ではキヌタ骨長脚とアブミ骨の同定が困難であり真珠腫による破壊が示唆される所見であった．また，高位頸静脈球の所見を認め，骨性隔壁が菲薄化している所見も認めた．手術術式は外耳道後壁削除・乳突開放型鼓室形成術を選択した．高位頸静脈球は癒着した鼓膜を挙上する際に骨壁欠損を確認したが術中の静脈壁の損傷は認めなかった．真珠腫はアブミ骨底板，顔面神経にまで進展していたが顔面神経・鼓索神経を温存して摘出することができた．再建はアパセラム人工耳小骨で IVc の再建を行った．【考察】今回我々は骨性隔壁を伴わない裂開性高位頸静脈球を合併した 2 症例を経験した．手術症例を動画とともに呈示し，術式や再建材料，再建方法を検討し報告する．

【症例 1】↵

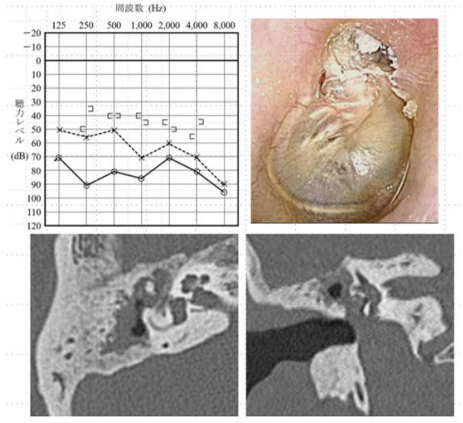

【症例 2】↵

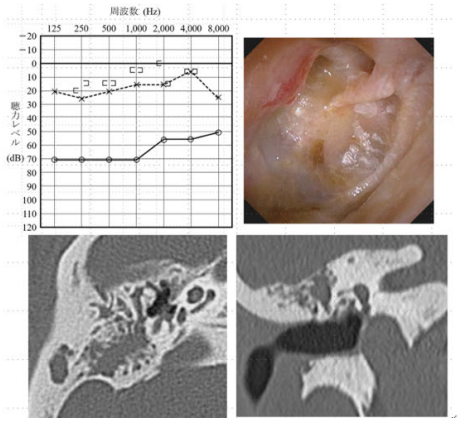

O12-5 脳神経外科と共同して決定する，頭蓋底骨破壊を伴う中耳病変への治療方針

尾股　千里，今泉　光雅，鈴木　聡崇，菊地　大介，室野　重之
福島県立医科大学　耳鼻咽喉科

【はじめに】真珠腫性中耳炎などの中耳疾患は頭蓋底に骨破壊をもたらすことがあり，その治療には脳神経外科との協力が必要となる場合がある．術前の CT 検査において頭蓋底の骨破壊を認めた場合，MRI 検査にて頭蓋内進展の有無等の評価を行った上で，脳神経外科へコンサルテーションすることが重要である．今回，当科で頭蓋底の骨破壊を伴う中耳病変に対し術前に脳神経外科と協議し手術方針を決定した症例の検討を行い，代表例 1 例を提示する．
【対象と方法】2013 年 4 月 1 日から 2023 年 3 月 31 日までの 10 年間に当科で中耳手術を行った症例のうち，術前の画像検査で頭蓋底の骨破壊・骨欠損を認め，脳神経外科との協議を経て手術方針を決定し，脳神経外科のバックアップ体制の下に手術を行った 12 例を対象とした．12 例中，男性 6 例，女性 6 例，年齢は 13 から 77 歳（平均年齢 44 歳）であった．これらの症例について，原因疾患，CT 検査所見，MRI 検査所見，術式，術中の脳神経外科介入の有無について検討を行った．
【結果】原因疾患としては，真珠腫性中耳炎が 7 例，コレステリン肉芽腫が 4 例，特発性髄液耳漏が 1 例であった．いずれの症例も側頭骨 CT 検査にて中頭蓋窩や後頭蓋窩に骨破壊・骨欠損を認めたが，MRI 検査において病変の頭蓋内進展や頭蓋内合併症は認めなかった．術中の頭蓋内合併症発生の可能性が特に高いと想定された 3 例において，手術方針に関する協議を実施後さらに追加で合同カンファレンスを行った．術中，病変と硬膜の剥離操作で髄液漏を生じた症例を 1 例で認めたが，耳鼻咽喉科での処置で髄液漏の停止が可能であり，いずれの症例も術中に脳神経外科の専門的な手術操作は必要としなかった．
【症例提示】代表例を 1 例提示する．症例は 22 歳男性，側頭骨 CT 検査では，鼓室から乳突部にかけての軟部陰影と，頭蓋底の骨破壊を認め，内耳道底との境界も一部で不明瞭であった．MRI 検査では左鼓室内に拡散強調画像で異常高信号を認めたが，病変の頭蓋内への進展や髄膜炎の所見は認めなかった．左真珠腫性中耳炎の診断にて，術前に脳神経外科と協議後，合同カンファレンスを行った．頭蓋底の剥離操作では髄液漏のリスクが高く，また，病変は一部内耳道底に進展しており，中頭蓋アプローチによる根治的な病変摘出も選択肢として提示されたが，聴力温存が困難と判断した．年齢や骨導聴力が温存されている点，髄膜炎等の合併症を認めていない点等を考慮し，遺残させた真珠腫が原因の頭蓋内合併症発症時は根治的なアプローチとしての共同手術を行うという協議の後，頭蓋底骨欠損部の真珠腫は摘出せず可及的な範囲での病変摘出を行う方針とした．手術では髄液漏などの合併症は認めず脳神経外科の介入を要さず終了した．術後の聴力検査では骨導は保たれ，気導聴力も 30dB 程度改善を認めた．術後 2 年経過時点で，耳内は頭蓋底骨欠損部に真珠腫上皮の遺残は認めるものの，デブリの貯留は認めずほぼ処置を必要とせず経過している．
【考察】今回の検討症例においては，術中の剥離操作において停止困難な髄液漏や S 状静脈洞からの出血は発生せず，耳鼻咽喉科での手術操作のみで対応が可能であった．しかし，術前側頭骨 CT にて頭蓋底骨破壊を伴った真珠腫性中耳炎の摘出手術中に停止困難な髄液漏を来し，緊急で脳神経外科にコンサルテーションされスパイナルドレナージ等の対応を必要とした症例の報告もあり（成尾ら ,2020），術前の画像検査にて頭蓋底骨破壊を伴う症例に対しては，術前に脳神経外科と協議し合併症のリスク評価を行った上で手術方針を決定し，必要な症例では脳神経外科のバックアップ体制下に手術を行うことで，手術の安全性を高めることができると考えられた．
【まとめ】今回，当科で頭蓋底骨破壊を伴う中耳病変に対し術前に脳神経外科と協議し手術加療を行った症例に関して報告した．本検討では，脳神経外科的な手術介入は全例必要なく手術を完遂しえたが，術前の合同カンファレンスやバックアップ体制下での手術といった連携が手術の安全性を高めると考えられた．

O12-6　当科にて経外耳道的内視鏡下耳科手術を行った二次性真珠腫の検討

北村　貴裕[1]，道場　隆博[1]，上塚　　学[1,2]，加藤　　裕[1]，西池　季隆[1]
[1]大阪労災病院　耳鼻咽喉科・頭頸部外科，[2]市立吹田市民病院　耳鼻咽喉科

【はじめに】
二次性真珠腫は鼓膜穿孔の辺縁から鼓膜やツチ骨柄裏面に角化上皮が進展することによる真珠腫である．そのため，二次性真珠腫は鼓室内に病変の主座を持つため，経外耳道的内視鏡下耳科手術（TEES）のよい適応と考える．TEES では，顕微鏡で死角となる耳管上陥凹（S1），鼓室洞（S2），いわゆる difficult access site に対する病変に対して，内視鏡を有効活用することにより，病変の除去が可能となる場合が多い．二次性真珠腫は鼓室内に起源を持つので，耳管上陥凹（S1），鼓室洞（S2）への進展をきたすことがあり，同部位への視認性，操作性において TEES は有用な手術方法と考える．今回我々は当科で施行した二次性真珠腫について，詳細に検討を行ったので報告する．
【対象と方法】
対象は 2016 年 1 月から 2022 年 12 月までの 7 年間に大阪労災病院耳鼻咽喉科・頭頸部外科で手術加療を施行した二次性真珠腫症例である．検討項目は，性別，手術時年齢，患側，術前診断，手術方法，真珠腫の進展部位（STAM 分類），Stage，段階的手術の有無，伝音再建方法，聴力成績，穿孔閉鎖率，再発率とした．
【結果】
症例は 17 例，17 耳であった．性別は，男性 7 例，女性 12 例，年齢は，15 歳から 83 歳，平均 67.5 歳，患側は左側 8 耳，右側 9 耳，術前診断は慢性穿孔性中耳炎 8 耳，二次性真珠腫は 9 耳，手術方法は 17 耳，全例 TEES，進展部位は S10 例（S1 5 例，S2 7 例），T 17 例，A 10 例，M 3 例，Stage は，1 6 例，2 11 例，段階手術の有無，段階手術 8 例，一期的手術 9 例，伝音再建，1 型 4 例，3 型 11 例，4 型 2 例，聴力成績，成功率 58.8%（10 例 /17 例，1 型 3/4，3 型 5/11，4 型 2/2），鼓膜穿孔閉鎖率は 94.1%（17 例 /18 例），最終手術後の再発なし（二期手術時に遺残性真珠腫を認めたものが 3 例），であった．
【考察】
二次性真珠腫は鼓膜緊張部の穿孔より上皮が鼓室内に進展する真珠腫である．当科では，本疾患に対して TEES を第一選択として行っている．乳突腔への進展が著しい症例では，耳後部切開での顕微鏡手術（MES）を併用することとしている．17 例，全例で TEES を施行し，MES 併用は 0 例であった．二次性真珠腫は鼓膜緊張部の穿孔より上皮が鼓室（T：tympanic cavity）に進展し，真珠腫となる．そのため，T（tympanic cavity）は真珠腫の起源であるため，TEES のよい適応と考えられ，当科では全例 TEES を施行していた．また，difficult access site として知られている，S への進展例を 10 例に認めたが，TEES では同部位を明視下に観察しながら病変を処理でき，最終手術後には再発を認めなかった．M への進展例が 3 例あったが，いずれも TEES 下に Endoscopic Hydro-Mastoidectomy（EHM）を施行し，真珠腫を明視下に観察，摘出しえた．当科での段階手術の適応は，真珠腫の遺残の risk がある場合や鼓室腔の再含気化を必要とする場合としている．段階手術を 17 例のうち，8 例に施行し，二期手術時に遺残を 3 例に認めたが，最終手術後では，真珠腫の再発を認めなかった．また，講演では，当科で施行している実際の手術動画を供覧する予定である．

O13-1 難治性メニエール病，遅発性内リンパ水腫症例に対する中耳加圧治療の使用経験

小川　恭生[1]，稲垣　太郎[2]
[1] 東京医科大学八王子医療センター　耳鼻咽喉科・頭頸部外科，[2] 東京医科大学　耳鼻咽喉科・頭頸部外科

はじめに：保存的治療に抵抗してめまい発作を繰り返す総合的重症度が Stage 4 のメニエール病確実例および遅発性内リンパ水腫確実例に対し，中耳加圧治療を施行し，治療効果について検討した．対象：保存的治療に抵抗し中耳加圧治療を施行し，1 年以上治療を継続できた 14 例について検討した．治療効果判定：メニエール病の治療効果判定基準（日本平衡神経科学会　1993 年）を用いた．結果：　平均めまい回数は 1 年の経過で，徐々に減少する傾向がみられた．めまいの評価は著明改善 3 例（21%），改善 4 例（29%），軽度改善 3 例（21%），不変 0 例，悪化 4 例（29%）であった．聴覚障害の評価は改善 3 例（21%），不変 10 例（72%），悪化 1 例（7%）であった．考察：侵襲が少なく，内リンパ嚢開放術，選択的前庭機能破壊術の前段階の治療として試みる価値がある．

O13-2 小さな乳突洞削開で行う新しい内リンパ嚢開放術

今井 貴夫[1]，藤田 裕人[1]，北原 糺[2]
[1] ベルランド総合病院 耳鼻咽喉科・頭頸部外科，[2] 奈良県立医科大学 耳鼻咽喉・頭頸部外科

【はじめに】内リンパ嚢開放術において内リンパ嚢を同定するメルクマールとして Donaldson's line が用いられる．これを決定するためには外側半規管を完全に露出させるよう，乳突洞削開を行う必要がある（以下，従来法）．我々は術前 CT から内リンパ嚢の位置を計測することにより，小さな乳突洞削開で内リンパ嚢を同定し，開放する新しい方法（以下，低侵襲法）を開発したので報告する．【対象と方法】対象は，2022 年 4 月から 2023 年 6 月の間に，当科で内リンパ嚢開放術を施行したメニエール病 12 例（従来法 6 例，低侵襲法 6 例）とした．術前に側頭骨ターゲット CT（1mm スライス）を用いて，前庭水管の走行と後頭蓋窩の隆起から内リンパ嚢の位置を推定し，骨部外耳道上壁と後壁から推定位置までを CT 上で測定した．低侵襲法では測定結果から内リンパ嚢の直上と思われる皮質骨の点を中心に半径 8mm ～ 10mm の乳突洞削開のみを行った．【結果と考察】内リンパ嚢と外耳道上壁，後壁との距離はそれぞれ 7.3 ± 2.1mm，0.1 ± 2.1mm と個人差は少なく，全症例で内リンパ嚢の同定，開放が可能であった．低侵襲法では，乳突洞削開の最上部が従来法より低いので，皮切も従来法に比べ低くなり，術直後から眼鏡やマスクの装着が可能である事や，術後の耳介感覚鈍麻が少ないなどの利点があった．しかし，内リンパ嚢までを直線的に削開するので，中頭蓋窩の低い症例や S 状静脈洞が張り出している症例は適応ではないと考える．

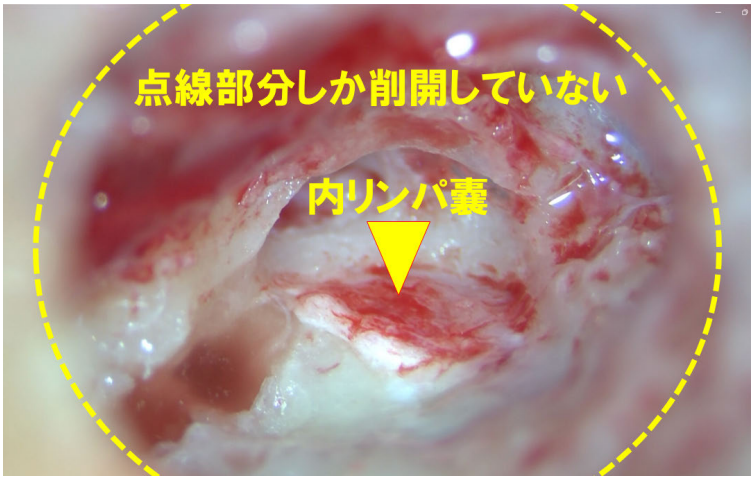

O13-3　良性発作性頭位めまい症に対する半規管遮断術後の眼振の変化

藤田　裕人[1]，今井　貴夫[2]，北原　糺[3]
[1] ベルランド総合病院　耳鼻咽喉・頭頸部外科，[2] ベルランド総合病院　めまい難聴センター，
[3] 奈良県立医科大学附属病院　耳鼻咽喉・頭頸部外科

【はじめに】良性発作性頭位めまい症（BPPV）は，通常，保存的経過観察や頭位治療によりめまい症状は消失し，予後良好な疾患である．しかし，このような治療にも抵抗し，頭位性めまいが軽快しない難治例は，外科治療の適応となる．当科では，1. 耳石置換法および Brandt-Daroff 法を行うも頭位性めまいが半年以上持続する，2. 頭位眼振，もしくは頭位変換眼振が観察され，その眼振の責任半規管が同定できる，3. 画像上，中内耳病変を認めない事を適応基準としている．今回, 後半規管型 BPPV に対して半規管遮断術を施行した症例の術前, 術後の頭位変換眼振の変移を報告する．【症例】77 歳，女性．現病歴：67 歳に頭位変換時の回転性めまいを自覚して以降，嘔気嘔吐を伴うめまいを 2 ～ 3 年に 1 度の頻度で 10 年間繰り返すため，精査加療目的に当科紹介受診となった．当科初診時，右 Dix-Hallpike 法で右回旋性上眼瞼向き眼振を認め，右後半規管型良性発作性頭位めまい症の診断となった．Epley 法で一時的な眼振の消失は認めるが，頭位めまいは持続し，Brandt-Daroff 法を指導するも症状が持続するため，右後半規管遮断術を施行した．術後，体動時のめまいは自覚するが，術後 3 日目に施行した右 Dix-Hallpike 法で右後半規管興奮性眼振は認めなかった．しかし，座位から右下懸垂頭位で左回旋性下眼瞼向きの半規管抑制性眼振，右下懸垂頭位から座位で右回旋性上眼瞼向きの後半規管興奮性眼振を認めた．頭位変換によるめまいの増強は認めなかった．術後 1 か月目の頭位変換眼振検査で眼振を認めず, めまいも消失していた．また, 標準純音聴力検査の術前後で閾値上昇を認めなかった．【考察】今回, 我々は，後半規管遮断術の術前，術後の眼振の変移を経験した．術後急性期は，手術により半規管内の一時的な動特性の変化により，頭位変換眼振の方向が変化したと考えられる．

O13-4 前庭神経炎の prodromal dizziness について

藤本　千里[1]，甲田　研人[1]，一條研太郎[1,2]，鴨頭　　輝[1]，木下　　淳[1]，山岨　達也[1,3]
[1]東京大学　耳鼻咽喉科・頭頸部外科，[2]国立国際医療研究センター病院　耳鼻咽喉科・頭頸部外科，
[3]東京逓信病院　耳鼻咽喉科

【目的】
前庭神経炎患者の中に，発作の数日前に前駆症状として一過性のめまい（prodromal dizziness）を経験する者がいることが過去に報告されている（Silvoniemi P，Acta Otolaryngol Suppl 1988; Lee H et al.，J Neurol Neurosurg Psychiatry，2009）．我々は，prodromal dizziness を有する前庭神経炎の自験例について，臨床的特徴を調査した．
【方法】
2011 年から 2021 年に，当科めまい専門外来を受診し，温度刺激検査で半側管麻痺を呈した一側前庭神経炎患者 88 名のカルテを後ろ向きに調査した．
【結果】一側前庭神経炎患者 88 名中, 17 名（19%）が prodromal dizziness のエピソードを経験していた．平均年齢（SD）は，prodromal dizziness を経験した群は 55.2（14.4）歳，prodromal dizziness を経験しなかった群は 62.3（14.2）歳であった．Prodromal dizziness の性状は，17 名中 12 名（71%）が回転性めまいであった．Prodromal dizziness の発症時期は, 11 名（65%）が前庭神経炎発作の 1 日前に生じ, 2 名（12%）が発作当日に生じた．Prodromal dizziness の頻度は，11 名（65%）が 1 回で，4 名（24%）が 2 回であった．
【考察】
Prodromal dizziness を有する割合については，過去に 8.6%（Silvoniemi P，Acta Otolaryngol Suppl 1988）という報告や，24%（ Lee H et al.，J Neurol Neurosurg Psychiatry，2009）という報告がある．前庭神経炎は，1 日以上続く長い単発性のめまい発作を特徴とするが，発作前の一過性のめまいのエピソードは稀ではない．

O13-5　当科を受診した小児めまい 69 例の検討　～頭痛合併の観点から～

乾　崇樹，菊岡　祐介，綾仁　悠介，尾崎　昭子，稲中　優子，萩森　伸一，河田　了
大阪医科薬科大学　耳鼻咽喉科・頭頸部外科

【背景】小児のめまい・平衡障害を訴える例の特徴として，特に低年齢であるほど患者本人からのめまいの性状や QOL についての聴取が困難であり，また臨床検査の施行も困難であることが多い．疾患構成は成人と異なり，耳性めまいの割合が低い一方，起立性調節障害や小児良性発作性めまいや前庭性片頭痛が多くなる傾向がある．特に小児良性発作性めまい（Benign Paroxysmal Vertigo of Childhood: BPVC）は一定数が将来片頭痛に移行していくという報告から，これが片頭痛の前駆状態であるとされてきた．

18 歳未満の小児のめまい・平衡障害例において，これまで BPVC とされてきた例について，2021 年に Barany Society と International Headache Society による診断基準が発表された．この中で BPVC は小児前庭性片頭痛（Vestibular Migraine of Childhood: VMC），小児前庭性片頭痛疑い（probable VMC），小児反復性めまい（Recurrent Vertigo of Childhood: RVC）の 3 つに分類し直された．VMC は前庭性片頭痛の診断基準を満たすもの，probable VMC は VMC からめまい発作の回数と頭痛の性状についての条件を広げたもの，RVC はめまい発作を繰り返すものの片頭痛の関与が疑われるエピソードがないものとなる．そしてこの基準を解説した論文には，これらの基準が以前 BPVC とされた症例を分類することを目的としており，特に RVC については今後サブタイプや片頭痛との関連についてさらなる調査が必要であると述べられている．

【目的】当科で診療を行った小児めまい例について，頭痛合併の観点から新しい診断基準での検討を行う．

【方法】2015 年 1 月から 2023 年 3 月までの間に当科で診療を行った 18 歳未満のめまい患者について検討を行った．対象は 69 例で，年齢は 2 ～ 17 歳（中央値 12 歳），性別は男：女 =33：36 であり，同期間にめまい・平衡障害を主訴として当科を受診した全患者のうち 4.2% を占めた．これらの最終診断，頭痛の有無，長期経過中の片頭痛の有無について評価した．

【結果】対象例の最終診断（疑い含む）は，VMC 4 例，probable VMC 10 例，RVC 23 例，起立性調節障害 12 例，BPPV 1 例，メニエール病確実例 1 例，心因性めまい 3 例，中枢性めまい 4 例，COVID-19 を含めた感染に関連するものが 4 例，その他めまい症などが 7 例であった．このうち頭痛の自覚があったのは 33 例，無かったのは 13 例で，23 例では頭痛の有無を確認されていなかった．頭痛を認めた例のうち 12 例は片頭痛であり，このうち 4 例が VMC，3 例が probable VMC であった．起立性調節障害では 12 例中 9 例に頭痛を認めたが，このうち片頭痛は 3 例のみであった．頭痛の確認がなされていない例は RVC およびめまい症の診断が多かった．また対象例のうち 33 例は他科も含めて半年から数年にわたる通院があったが，その間に新たに頭痛を生じた例は心因性めまいの 1 例のみで，新規に片頭痛が生じた例は見られなかった．

【考察】今回検討した小児めまい例において，約半数に頭痛の併存が確認されたが，片頭痛はその約 1/3 にとどまり，起立性調節障害でも多くの例に頭痛の合併を認めた．また頭痛の有無を確認されていない例が多く，この中に VMC や probable VMC が含まれていた可能性もある．また今回長期経過を追えた例からは，RVC に片頭痛との関連は示唆されなかった．しかし経過観察中の年齢が片頭痛の好発年齢に達していない例もあり，さらなる検討を要すると考えられた．

【まとめ】小児めまい例の診断において，VMC および probable VMC，起立性調節障害などの鑑別の点から，頭痛の有無のみならずその性状を評価することが重要である．また片頭痛の関与については長期の経過観察を行うことが重要と考えられた．

O13-6 健康成人の不全型 Hunt 症候群 HaymannIV 型で，汎発性帯状疱疹が出現した一例

倉持　篤史，枇杷田美沙，内山美智子，松本　　有
東京警察病院　耳鼻咽喉科

【はじめに】Ramsay-Hunt 症候群（以下 Hunt 症候群）は，膝神経節での水疱・帯状疱疹ウイルス varicella-zoster virus（VZV）の再活性化により，1）帯状疱疹，2）顔面神経麻痺，3）第 8 脳神経症状を 3 徴候とする症候群である．しかし臨床像は多岐にわたり，3 徴候がすべて揃わないものは不全型 Hunt 症候群と呼ばれている．不全型 Hunt 症候群のうち，顔面神経麻痺を伴わない不全型 Hunt 症候群は過去の報告からは珍しいものと考えられる．さらに，Hunt 症候群の水疱は，健康成人では耳周囲のデルマトームに限局することが通常であり，汎発性帯状疱疹を発症することは珍しい．今回我々は，不全型 Hunt 症候群 HaymannIV 型で，汎発性帯状疱疹が出現した一例を経験したので報告する．
【症例】症例：48 歳女性
主訴：回転性めまい，嘔吐，発熱
既往歴：不安神経症，自律神経失調症，子宮筋腫．水痘の既往歴なし
内服薬：ゾルピデム酒石酸塩，ミルタザピン，ロラゼパム
現病歴：第 1 病日の午前 7 時頃に起床した時より回転性めまい，嘔吐，37°C 台の発熱があり，当院に救急搬送された．頭部 MRI・MRA では明らかな中枢病変は認めなかった．同日より救急科入院となり，第 2 病日に当科を紹介受診となった．当科初診時には右向きの水平・回旋混合性の自発眼振を認め，純音聴力検査では，右 18.8dB，左 31.3dB であり，左は高音漸傾型の感音難聴であった．同日当科へ転科となった．第 3 病日の朝に強い頭痛の訴えがあり，ロキソニン内服とスマトリプタン頓用内服により改善した．第 4 病日の夕方に左耳痛，左耳周囲に水疱が出現したとの訴えがあり，不全型 Hunt 症候群の診断となった．同日よりバラシクロビル 1500mg/day の内服を開始した．第 5 病日よりヒドロコルチゾンコハク酸エステルナトリウム 500mg/day 漸減の点滴を 5 日間行った．水疱は左体幹部にも拡大，硬口蓋の粘膜疹も認めた．第 6 病日に皮膚科にコンサルトし，汎発性帯状疱疹，ウイルス血症の診断となった．同日よりアシクロビル 750mg/day（250mg を 1 日 3 回）の点滴を 5 日間行った．また空気感染対策のため陰圧個室への隔離を開始した．めまい症状と頭痛は徐々に改善した．第 9 病日には皮膚科医により水疱は痂疲化が進んでいると判断され，隔離を終了した．第 10 病日に退院となった．
第 5 病日と第 17 病日にペア血清を採取し，EIA 法で VZV-IgM はともに陰性であったが，VZV-IgG は 1 回目では 12.9（基準値 <2.0），2 回目では 126 と約 10 倍の抗体価上昇を示し，水疱・帯状疱疹ウイルスの感染が証明された．第 31 病日には短距離の歩行が可能となった．同日に施行した ENG では右方向の自発眼振が残存し，OKP は両側とも解発不良であった．カロリックテストでは左三半規管麻痺，cVEMP では左 n13-p23 波形の消失が認められ，上下前庭神経の障害が認められた．現在第 100 病日までフォローしているが，顔面神経麻痺症状の出現はなく，回転性めまいと聴力の左右差は消失している．
【考察】不全型 Hunt 症候群の中でも HaymannIV 型は顔面神経麻痺を伴わないため，診断まで平均 5.8 日と日数を要することが多い．本症例では第 4 病日に耳介周囲に水疱が出現したため診断に至った．早期診断には特徴的な水疱，粘膜疹を見逃さないことが重要である．帯状疱疹の汎発化は通常，免疫抑制状態で起こるが，本症例では免疫抑制状態を説明する経過，内服薬等はなかった．過去の報告では，難聴，めまい症状の予後が悪いとされているが，本症例では後遺症を残さずに治癒した．

O14-1 幼若マウスへのシスプラチン全身投与により惹起される蝸牛有毛細胞障害における MET チャネルの関与

丸山 絢子[1]，川島 慶之[1]，福永 陽子[1,2]，西尾 綾子[1]，伊藤 卓[1]，藤川 太郎[1]，堤 剛[1]
[1] 東京医科歯科大学 耳鼻咽喉科，[2] 京都大学 耳鼻咽喉科・頭頸部外科

【はじめに】シスプラチン（CDDP）は DNA の転写・複製を抑制することで高い抗腫瘍効果を発揮する細胞障害性抗癌薬であるが，副作用として腎障害や不可逆的な内耳障害を引き起こす．CDDP による内耳障害の組織学的な標的は多岐に渡るが，最初に明らかとなるのは蝸牛基底回転の外有毛細胞障害である．有毛細胞障害は，細胞内に進入した CDDP により活性酸素の産生が誘導され，アポトーシスが惹起されることにより生じる．CDDP の有毛細胞への進入経路としては，主に腎尿細管上皮細胞への CDDP 取り込みに関わる organic cation transporter 2（OCT2），腫瘍細胞の CDDP 取り込みに寄与する copper transporter 1（CTR1）および，mechanoelectrical transduction channel（MET チャネル）が想定されているが，十分な証拠は得られていない．CDDP の有毛細胞への進入経路の解明は，有毛細胞への CDDP 進入の阻止，ひいては CDDP による内耳障害の阻止につながると期待される．本研究では，OCT2 阻害薬である cimetidine，CTR1 阻害薬である copper sulfate，MET チャネル遮断薬である benzamil と，MET チャネルの小孔を形成する transmembrane channel-like protein 1（TMC1）および TMC2 を欠く *Tmc1* と *Tmc2* のダブルノックアウト（MET 欠損）マウスを用いて，CDDP による有毛細胞障害における OCT2, CTR1, および MET チャネルの関与につき検証した．
【方法】（1）*ex vivo* の実験：3 から 4 日齢（P3-4）の C57BL/6J 野生型マウスおよび MET 欠損マウスから蝸牛感覚上皮を外植した．CDDP（0-250μM）単独あるいは，CDDP と共に benzamil（100μM），cimetidine（10-4000μM），copper sulfate（25-250μM）のいずれかを添加した培養液で感覚上皮を 2 時間培養し，さらに通常の培養液中で 46 時間培養した後に固定した．抗 myosin VI 抗体と蛍光標識 phalloidin で免疫染色を行い，共焦点顕微鏡を用いて頂・中間・基底回転における有毛細胞の生存数を定量評価した．日齢による相違を確認するため，P6-7 マウスから外植した感覚上皮でも同様の実験を行った．（2）*in vivo* の実験：P18 の雌マウスを用いた．野生型には CDDP（8，20mg/kg）単独あるいは CDDP（8mg/kg）と共に cimetidine（300mg/kg）を腹腔内投与した．MET 欠損マウスには CDDP（20mg/kg）単独を腹腔内投与した．対照群には生理食塩水を投与した．いずれも 72 時間後に蝸牛を摘出して有毛細胞の生存数を定量評価した．
【結果】（1）*ex vivo* の実験：P3-4 野生型マウスから外植した蝸牛感覚上皮を CDDP を添加した培養液で培養すると，有毛細胞数は CDDP 濃度依存性に低下した．外有毛細胞は内有毛細胞に比べ障害が高度であり，外有毛細胞，内有毛細胞ともに頂回転から基底回転に向かって細胞障害が強くなった．benzamil あるいは cimetidine を CDDP と共に添加すると，CDDP による有毛細胞の障害が有意に抑制されたが，copper sulfate の添加では細胞障害抑制が見られなかった．MET 欠損マウスから外植した感覚上皮では，CDDP 添加による有毛細胞数減少は野生型に比べて有意に少なかった．高濃度の CDDP 添加では，MET 欠損マウスの感覚上皮においても有毛細胞障害が強くなったが，この有毛細胞障害は cimetidine 添加により有意に抑制された．P3-4 マウスと，P6-7 マウスから外植した感覚上皮の比較では，CDDP による有毛細胞障害の傾向・程度に大きな相違は認めなかった．（2）*in vivo* の実験：CDDP の腹腔内投与 72 時間後，対照群に比較して野生型マウスの有毛細胞数は有意に減少したが，MET 欠損マウスの有毛細胞数には有意な減少を認めなかった．Cimetidine の同時腹腔内投与では，CDDP による有毛細胞障害の抑制は認めなかった．
【考察】MET 欠損マウスを用いて CDDP による蝸牛有毛細胞障害における MET チャネルの関与を明らかにした．渉猟し得た限り，本研究は哺乳類に全身投与した CDDP が MET チャネルを介して有毛細胞障害を引き起こす証拠を示した初の報告である．また *ex vivo* では，cimetidine は MET 欠損マウスの感覚上皮においても CDDP による有毛細胞障害を抑制したことから，少なくとも *ex vivo* では CDDP による有毛細胞障害において，MET チャネルを介する系と OCT2 を介する系とが存在する可能性が示唆された．

O14-2　小型霊長類難聴モデルと超高磁場 MRI で明らかにする難聴が及ぼす脳の変化ー common marmoset の MRS 解析ー

平林　源希[1,2]，栗原　　渉[1]，新村　　一[1,2]，山本　　裕[1]，小島　博己[1]
[1] 東京慈恵会医科大学　耳鼻咽喉科，[2] 東京慈恵会医科大学　再生医学研究部

【はじめに】難聴は認知症との関連が指摘され注目を集めている．難聴が認知機能に影響を及ぼす過程では明らかにされておらず，その経時変化を扱った報告は少ない．我々は小型霊長類コモンマーモセットを用いて“難聴”を多角的に解析することに取り組んでおり，聴覚・行動学と脳機能解析を組み合わせて認知機能との関連を探索してきた．本プロジェクトのように脳の可塑性をテーマとする研究では，難聴のオンセットを揃え縦断的な追跡が可能な動物実験が相応しく，霊長類であるコモンマーモセットは齧歯類と比較し脳機能と構造がヒトと近く有用なモデルと言える．脳の関心領域の代謝物質の量を推定する MR spectroscopy（MRS）は機能 MRI と並ぶ脳機能解析の 1 つであり，一部で臨床応用されている．今回，音響外傷モデルコモンマーモセットで超高磁場 MRI を用いて，側頭葉と海馬の神経伝達物質を中心とした代謝を経時的に MRS で解析したため報告する．【方法】<1> 難聴モデル作成：聴性脳幹反応で正常聴力を確認した young adult（2age）のマーモセット（n=4）に強大音負荷を行った．<2> MRI 解析：9.4T-MRI 装置（Bruker 社）にて音響負荷前，音響負荷後 1，3，6，12 ヶ月後に撮影を行い，聴皮質と海馬領域について神経伝達物質（Glu と NAA）に注目してスペクトルの信号値解析（ソフトによる自動判定）を行った．【結果】聴力域値は急性期に一時的に高度難聴となり，その後中等度難聴が 1 年後まで左右差なく維持された．MRS 解析結果では，聴皮質では Glu と NAA のシグナルは音響負荷後 1 ヶ月後に健聴時のおよそ半分程度まで低下し，1 年後も改善を認めなかった．海馬領域では難聴 6 ヶ月まで徐々に上昇を認め，1 年後には難聴前と同程度以下にまで低下した．まだ，シグナルの左右差について，難聴前には左側優位であったが，難聴後にはその極性は消失する傾向が見られた．【考察】難聴後の聴覚野の代謝変化を追跡した文献は乏しいが，一次聴覚野の興奮性は 1 ヶ月以内に固定し，機能改善が乏しい事が推察された．また，今回の海馬の時間的変化からは，少なくとも 1 年間程度は情報処理の変化に対応している事が推察された．より長期的に解析を行う事で，活動量の低下を認める可能性がある．【謝辞】本研究は東京慈恵医科大学再生医学研究部，岡野 James 洋尚教授，畑 純一講師，吉丸大輔講師との共同研究である．

図：MRspectroscopyについて

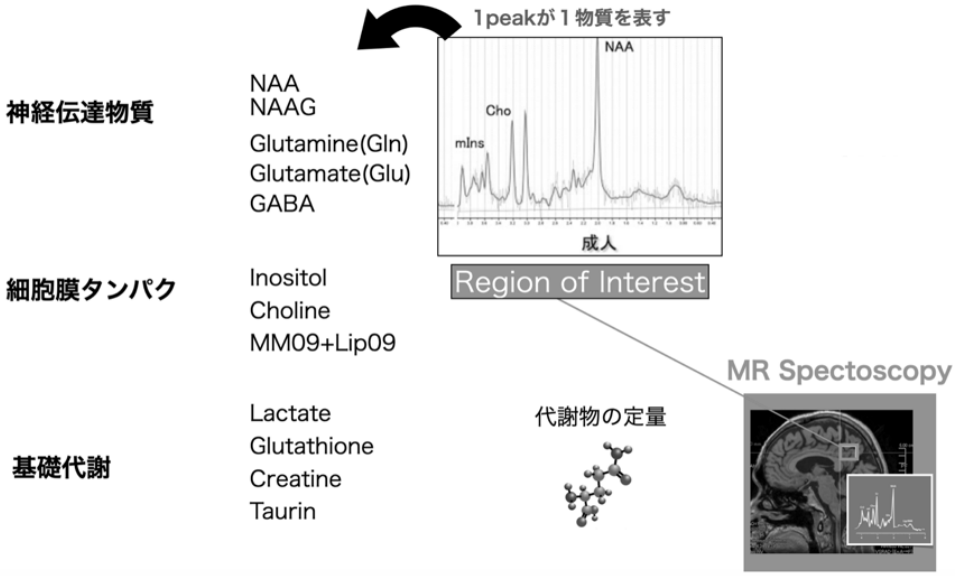

MRIは通常プロトン単位でシグナルを捉えた画像が使用される事が一般的であるが、MRS解析では関心領域の代謝物質の単位でシグナルを検出する。スペクトラムのピーク位置で代謝物質の種を特定でき、その高さは濃度を反映するとされる。

O14-3　鳥類蝸牛における幹細胞集団の探索と有毛細胞再生過程における役割

竹内万理恵，松永　麻美，中川　隆之，大森　孝一
京都大学大学院医学研究科　耳鼻咽喉科・頭頸部外科学

【背景】哺乳類の蝸牛では，有毛細胞は一度傷害を受けると自然には再生しないため，難聴は永続的となる．他方，魚類や鳥類では支持細胞を起源として有毛細胞が再生し，聴力も回復する．近年，魚類の聴覚器に対する単一細胞トランスクリプトーム解析により，支持細胞の亜分類が示され，亜分類の中で幹細胞集団や前駆細胞と推定される細胞集団が同定された．更に有毛細胞再生過程での幹細胞の役割や分子機構の一端が示された．一方，鳥類蝸牛では幹細胞集団は同定されておらず，また有毛細胞再生過程での役割も解明されていない．今回，我々が行った鳥類蝸牛有毛細胞再生過程における単一細胞トランスクリプトーム解析で，鳥類蝸牛において幹細胞集団の探索を行い，当該集団と推定される細胞集団の存在が示唆されたため報告する．【方法と結果】器官培養系での鳥類蝸牛有毛細胞再生モデル（Matsunaga et al.,2020）を用いて，単離した 1054 個の単一細胞に対してトランスクリプトーム解析を行った．このモデルは有毛細胞傷害を惹起するアミノグリコシド系抗生物質の投与により有毛細胞が喪失したのち，残存した支持細胞を起源として新規に有毛細胞が再生するモデルである．得られた遺伝子情報に対し，既知の遺伝子情報に基づくクラスター解析を行い，支持細胞集団と有毛細胞集団を同定した．更に，支持細胞集団のみを抽出し亜分類同定を目的に再度クラスター解析を行ったところ，8 つの細胞集団に分類された．8 つのうち，支持細胞から有毛細胞への分化転換に関与すると推定された細胞集団が 4 つ，定常状態の支持細胞集団が 1 つ同定された．残り 3 つのうち 1 つの細胞集団において，幹細胞マーカー分子としてしられる FGFR1，CD44，PMP22，GNL3 等が特異的に発現していた．よって当該細胞集団が幹細胞集団であると推定された．有毛細胞再生過程の凍結切片を用いて FGFR1 と CD44 の免疫組織染色を行い発現部位の時空間的変化を観察した．結果，FGFR1，CD44 共に鳥類蝸牛感覚上皮の神経側と感覚上皮外の非神経側に限局的に発現していることが分かった．更に，CD44 においては，傷害後は感覚上皮の神経側以外の部位にも発現が観察された．また，その他の特異的分子として，リボソーム生合成に関連する遺伝子やストレス応答遺伝子の発現もみられていることより，当該細胞集団が有毛細胞傷害に反応し活性化状態であることが推定された．その他に，細胞集団毎の特異的細胞情報伝達系シグナル解析（Communicating network analysis）を行ったところ，当該細胞集団においては，他の支持細胞集団と比較して EPHA，EPHB，FGF，EGF 情報伝達系シグナルがより活性化していた．これらのシグナルは他組織の幹細胞 niche において，幹細胞の維持と前駆細胞への分化・増殖を制御するシグナルとして報告されている．よって，鳥類蝸牛にも幹細胞 niche が存在している可能性が示唆された．【まとめ】鳥類蝸牛有毛細胞再生過程における単一細胞トランスクリプトーム解析を行い，支持細胞集団の亜集団として幹細胞集団の存在を示唆する結果が得られた．更に，有毛細胞再生過程において，幹細胞マーカー分子の時空間的発現変化を確認し，幹細胞 niche において活性化する特異的情報伝達シグナルを検出した．以上から，有毛細胞再生過程における支持細胞には幹細胞集団が存在し，再生過程に活性化していることが示唆された．今後は，定常状態及び有毛細胞再生過程において検出された情報伝達系シグナルの関与を時空間的に検証する．また，旺盛な再性能を有する鳥類蝸牛において，特異的幹細胞マーカー分子の探索を進める．

O14-4　C57BL/6 マウスを用いた胸腺移植による加齢性難聴予防の検討

三谷　彰俊，岩井　　大
関西医科大学　耳鼻咽喉科・頭頸部外科

【背景】
本邦は世界一の超高齢社会であり，抗加齢対策は重要な課題である．しかしながら内耳の加齢性疾患である加齢性難聴の予防法はいまだ確立されていない．
我々はこれまでに，早期に胸腺萎縮と加齢性難聴を示す老化促進モデルマウスに同系胎児マウスの胸腺を移植することで難聴の進行が予防できることを明らかにしてきた．胸腺は全身にナイーブ T 細胞を供給し，細胞性免疫機構を構築する役割を持つ臓器であり，これを移植することで細胞性免疫機能が賦活化すると考えられる．また，胸腺を含む免疫システムと中枢機能とはネットワークを持つとされ，実際に胸腺摘出マウスで認知症が生じ，また，実際アルツハイマー病患者での免疫機能異常があることが報告されている．
【目的】
我々は老化促進モデルマウス SAMP1 においてナイーブ T 細胞の供給により難聴進行が予防されることを報告してきた．今回，加齢性難聴機能障害を示すマウスとして頻用される，C57BL/6N（B6）マウスにおいても，ナイーブ T 細胞の供給が，細胞性免疫の賦活化や加齢性難聴予防に結びつくのかを検討した．
【方法】
実験動物として B6 マウスおよび C57BL/6-Tg（enhanced Green Fluorescence Protein: eGFP）マウスを用いた．eGFP マウスは B6 マウスの全身に緑色蛍光タンパク（GFP）が発現しており，リンパ球をはじめとする全身の細胞が緑色蛍光を発する．これらを用いて以下のプロトコールにて実験を行った．B6 マウスは assay 時点で 2 か月齢の群（2mo 群）と 12 か月齢の群を作製した．このうち 12 か月齢の B6 マウスでは，無処置群（B6 群），ネガティブコントロールとしてシャム手術を行う群（Ct 群：Control），胎児 eGFP マウスの胸腺を腎被膜下に移植する群（Th 群：Thymus）の 4 群に分けた．加えて，12 か月齢の無処置の eGFP マウス群（eGFP 群）を作製した．胸腺移植とシャム手術は 4 か月齢, 8 か月齢で行った．これらのマウスが 12 か月齢となった時点で 2 か月齢マウスとともに ABR による聴力検査（click 音，8k 16k 32k 純音）を行った．また，リンパ球幼若化物質を用いた細胞増殖能検査（MTT assay），側頭骨切片作製によるらせん神経節細胞の HE 染色，酸化ストレスの指標として血清の Nitric oxide 測定（NO assay）を行った．
【結果】
ABR では 2mo 群，B6 群において加齢に従い難聴の進行を認め，一方，Th 群では胸腺移植により難聴の進行が予防されていた．HE 染色では，腎組織の切片において，腎被膜下に胎児胸腺組織が生着していた．蝸牛組織の切片においては，らせん神経節での細胞密度は 2mo 群と B6 群との間で加齢により減少傾向であったが，頂回転点以外は有意差を認めなかった．これに対し，Th 群は Ct 群に比してらせん神経節の減少が抑制する傾向が認められ，2mo 群と有意差および減少傾向を認めなかった．また，Th 群において蝸牛内に GFP 蛍光を呈する細胞を認めなかった．
【考察】
今回我々は，胸腺移植による B6 の加齢性聴覚障害進行の予防効果を捉えた．その結果，胸腺移植片によって有意に加齢性聴力低下を抑止することができ，また有意差は認めなかったが，らせん神経節萎縮の進行を抑制する傾向を認めた．この抑止効果機序を検討するため蝸牛を観察したが，ドナーの細胞（eGFP）は蝸牛に到達していない．したがって，胸腺移植片が供給するドナーの T 細胞系免疫担当細胞が蝸牛に直接作用する機序は否定的であった．以上より，何らかの液性因子が加齢性難聴の機序に関与している可能性がある．今後，コルチ器に焦点を当て，更なる検討を行っていく予定である．

O14-5 EDNRB2：支持細胞から有毛細胞への再生過程における前駆細胞マーカー分子としての役割の探索

松永　麻美，竹内万理恵，大森　孝一，中川　隆之
京都大学大学院医学研究科　耳鼻咽喉科・頭頸部外科

はじめに：哺乳類蝸牛の有毛細胞は再生しないが，鳥類蝸牛では，有毛細胞脱落後に支持細胞を起源として，分裂増殖後に有毛細胞に分化する経路と，直接分化転換による経路の 2 経路を通じて有毛細胞再生が自発的に起こる．2 経路のうち，分化転換による有毛細胞再生は，新生仔マウス蝸牛でも観察される現象であるが，マウス蝸牛では人為的操作を必要とする限定的なものであり，蝸牛の成熟とともに再生能を失う．そこで我々は，鳥類蝸牛における分化転換機構解明と哺乳類への応用を目指し，器官培養系での鳥類蝸牛有毛細胞再生モデル（Matsunaga et al. 2020）を用いて単一細胞トランスクリプトーム解析を行った．更に，細胞系譜を可視化する擬似時系列解析を行うことで，支持細胞から有毛細胞への分化転換は段階的に経過し，その中で前駆細胞様細胞段階を経て有毛細胞への分化が進むこと，Endothelin receptor beta 2（EDNRB2）が前駆細胞マーカー分子候補であることを示した（Matsunaga et al. 2023）．今回は，分化転換過程における前駆細胞様細胞段階の意義を生物学的に検証する目的で，EDNRB2 の発生過程における時空間的発現変化を詳細に検討した．方法と結果：生後 1 日目のヒヨコ蝸牛器官培養有毛細胞再生モデルを用いた．有毛細胞傷害前の定常状態から傷害後再生過程にある 6 群の蝸牛感覚上皮から得た単離細胞 1054 個に対しトランスクリプトーム発現解析を行った後，クラスター解析を行い，分化転換過程にある 4 つのクラスターを同定した．更に，分化転換過程にある 4 つのクラスターに属する細胞群の遺伝子発現変化情報に対して擬似時系列解析を行い，時間軸に沿った発現変動のパターン分類を行った．擬似時間軸上の中間時点以降に有意な発現上昇を示すパターンは，発現上昇が継続するパターンと，分化転換後半で発現が低下するパターンの 2 つに分かれる．発現上昇が継続するパターンに属する遺伝子群は，哺乳類でも報告のある有毛細胞分化・成熟を誘導するマーカー分子が検出され，更にヒヨコ蝸牛において幼若有毛細胞の新規マーカー分子として近年報告された CALB2（Janesick et al. 2022）も検出された．他方，分化転換過程の後半で発現低下を示す遺伝子群は，有毛細胞分化のマスター遺伝子としてしられる ATOH1 や他組織において前駆細胞での高発現が示されている HMGB2 等が含まれており，最も特異的な発現を示す分子が EDNRB2 であった．エンドセリン受容体は，高血圧，癌，心疾患の創薬の標的として，また発生過程では神経堤細胞に由来する腸管やメラノサイトの分化誘導因子として知られている．その他，EDNRB は症候性難聴を有するワールデンブルグ症候群の原因遺伝子としても知られているが，蝸牛での機能は不明である．哺乳類では EDNRB のみを発現するが，鳥類では EDNRB と EDNRB2 を発現していることが解っている．EDNRB は幼若マウス蝸牛において，有毛細胞や支持細胞の前駆細胞が存在する Greater epithelial ridge という細胞集団や一部の支持細胞での遺伝子発現が in silico 解析で示されているが，発生過程での報告や感覚上皮での発現検証の報告はない．以上から，分化転換過程では，EDNRB2 を一過性に高発現することで前駆細胞様段階の特性をもち，その後 CALB2 などの幼若有毛細胞マーカー分子の発現が維持されることで分化が進むと考え，胎生期 4 日齢（内耳感覚上皮予定領域が決定する時期），7 日齢（蝸牛の感覚上皮形成開始時期），9 日齢（有毛細胞への分化開始時期），11 日齢（有毛細胞の分化促進時期）の内耳凍結切片を用いて EDNRB2 の時空間的発現変化を in situ hybridization を行い調べた．結果，7 日齢の感覚上皮においてのみ EDNRB2 の発現が確認され，発生段階においても前駆細胞の限られた時期にのみ発現することが示唆された．結語：EDNRB2 が前駆細胞様細胞段階のマーカー分子候補である可能性を示し，発生過程における前駆細胞段階での発現を検証し，7 日齢の蝸牛感覚上皮において EDNRB2 の発現を確認した．今後は，薬物による EDNRB 抑制あるいは刺激が有毛細胞再生に与える影響を検証する予定である．

O14-6 MSM/Ms マウス由来 *ahl10* ゲノム領域の置換は C57BL/6J マウスの加齢性難聴の発症を長期的に抑制する

安田 俊平，関 優太，侯 雪含，吉川 欣亮
東京都医学総合研究所 難聴プロジェクト

【導入】

日本産野生マウス由来の近交系 MSM/Ms（MSM）の遺伝的背景には加齢性難聴抵抗性に関与する遺伝因子が存在することが示唆されている．我々はこれまでに，12 番および 17 番染色体上にそれぞれ加齢性難聴抵抗性に関与する *ahl10* および *ahl3* 遺伝子座の同定に成功した．しかし，これらの遺伝子座のうち，*ahl10* の長期的な加齢性難聴抑制効果は不明である．そこで本研究は，*ahl10* 遺伝子座の老齢個体における加齢性難聴抑制効果を調査した．

【材料と方法】

我々はこれまでに，C57BL/6J（B6）マウスゲノムのうち *ahl10* 遺伝子座のみを MSM 由来のゲノムに置換した B6.MSM- *ahl10* コンジェニックマウスを樹立している．このコンジェニックマウスを B6 マウスと交配し，*ahl10* 領域の組換え個体を遺伝子座内の多型マーカーをもちいてスクリーニングした．また，B6 マウスはカドヘリン 23（*Cdh23*）遺伝子の *ahl* アレル（$Cdh23^{ahl}$）によって早期に加齢性難聴を発症する．そこで，樹立した *ahl10* 組換え個体は我々が過去にゲノム編集により樹立した B6-$Cdh23^{+/+}$ 個体と交配し，$Cdh23^{ahl}$ を野生型に置換した系統を樹立した． 樹立したコンジェニックマウスのうち，$Cdh23^{ahl}$ を持つ系統については，4 ヶ月齢で ABR 閾値および DPOAE レベルを測定した．野生型の $Cdh23^{+}$ を導入したコンジェニックマウスについては，8，12，16，20，24 ヶ月齢で経時的に ABR 閾値および DPOAE レベルを測定した．ABR は 4，8，16，32 kHz 音に対する閾値を，DPOAE レベルは f2 の周波数が 8，11.3，16，22.6，32 kHz での 2f1-f2 を調査した．また，本研究では，オス個体のみを使用した．

【結果と考察】

B6.MSM-*ahl10* コンジェニックマウスと B6 マウスの交配により，*ahl10* 遺伝子座のセントロメア側約 7.8 Mb またはテロメア側約 2.5 Mb が MSM 由来の B6.MSM-*ahl10* /1 および B6.MSM-*ahl10* /2 コンジェニックマウスを樹立した．両コンジェニックマウスでは，MSM 由来ゲノム領域の重複は認められず，それぞれのコンジェニックマウスは既知の 23 および 13 遺伝子がそれぞれ置換された．

4 ヶ月齢での聴力検査の結果，B6.MSM-*ahl10* /1，B6.MSM-*ahl10* /2 コンジェニックマウスともに，32 kHz 音に対する加齢性難聴抵抗性が認められた．B6 マウスとの比較において 32 kHz 音に対する ABR 閾値は B6.MSM-*ahl10* /1 で 24 dB，B6.MSM-*ahl10* /2 で 31 dB 低く，どちらも有意に低下していた．また，32 kHz 音に対する DPOAE レベルは，両コンジェニックマウス共に B6 マウスより 5 以上高かったが，有意差は検出されなかった．次に，本研究では $Cdh23^{+}$ アレルを保有する MSM，B6 および両コンジェニックマウスの聴力を経時比較した ．B6-$Cdh23^{+}$ マウスでは 12 ヶ月齢以降で ABR 閾値の上昇および 16 ヶ月齢以降で DPOAE レベルの低下が観察された．両コンジェニックマウスの ABR 閾値を B6-$Cdh23^{+}$ マウスと比較すると，全周波数で両コンジェニックマウスの ABR 閾値は B6-$Cdh23^{+}$ マウスより低かったが，特に 32 kHz では *ahl10* /2 コンジェニックマウスでは 20 ヶ月齢まで，*ahl10* /1 コンジェニックマウスでは 24 ヶ月齢まで有意に低かった．DPOAE レベルは，両コンジェニックマウスともに 20 ヶ月齢で 11.3 kHz で，24 ヶ月齢では 32 kHz での低下が認められたが，特に 22.6 kHz 以上の高音域においては，24 ヶ月齢まで B6-$Cdh23^{+}$ マウスと比較して有意に高かった．

以上のことから，マウス 12 番染色体セントロメア側約 10 Mb には，長期的な効果を持つ抵抗性遺伝子が最低でも 2 つ存在することが示唆された．

O15-1 真珠腫性中耳炎発症機序に基づいた抗体療法の可能性

福田　智美[1]，穐山直太郎[2]，小島　博己[1]
[1] 東京慈恵会医科大学　耳鼻咽喉科学教室，[2] 東邦大学医療センター大橋病院　耳鼻咽喉科

【はじめに】神経堤細胞由来の中耳上皮細胞は，中耳炎からの修復および上皮の恒常性を制御することが知られている．我々は，第 27 回日本耳科学会総会・学術講演会で KGF の作用による中耳神経堤由来細胞の細胞動態の変化と，真珠腫性中耳炎（真珠腫）形成への関与を示した．今回，真珠腫発症に関与する神経堤由来細胞特異マーカーを同定し，同分子を標的とした抗体療法の可能性を検討した．

【方法と結論】

1．真珠腫構成神経堤由来細胞特異マーカーの同定：神経堤由来細胞を GFP 標識した Wnt1-Cre/EGFP マウスを用い，KGF 誘導性真珠腫群（真珠腫群）と空ベクター導入群（コントロール群）を作製し解析に用いた．各群の真珠腫組織もしくは中耳組織を採取し PCR で検定した．結果，真珠腫群でのみ *p75* の発現を認め，真珠腫構成神経堤由来細胞のマーカーとして p75 タンパクが候補に挙がった．真珠腫群およびコントロール群の組織切片を用い抗 GFP 抗体（神経堤由来細胞マーカー）と抗 p75 抗体もしくは抗 Ki67 抗体（増殖細胞マーカー）を用い免疫組織化学法で検討した．結果，真珠腫群で GFP＋/p75＋細胞を多数認め，Ki67 陽性であった．ヒト真珠腫症例で p75 陽性細胞の有無を免疫組織化学法で検討した．症例は東京慈恵会医科大学附属病院耳鼻咽喉科で手術を施行された後天性真珠腫 35 例，同患者耳後部皮膚 30 例（承認番号：27-344 8229）．結果，真珠腫で p75 陽性細胞を認め，陽性細胞率（LI）は正常皮膚と比較し有意に上昇していた．

2．細胞を用いた p75 添加実験：中耳神経堤由来細胞の p75 発現誘導に対する KGF の作用を解析する目的で Wnt1-Cre/EGFP マウス中耳粘膜初代培養細胞（mMEEC）もしくは p75KO mMEEC を用い，リコンビナント KGF タンパク（rhKGF）添加実験を行った．結果，mMEEC は rhKGF 添加で p75 タンパク発現が増加し，GFP＋/p75＋細胞 LI，GFP＋/Ki67＋細胞 LI の有意な上昇を認めた．p75 発現での中耳神経堤由来細胞の増殖活性誘導を検定する目的で，活性型 p75 プラスミドもしくはコントロールプラスミドを mMEEC に導入し検討した．結果，活性型 p75 プラスミド導入細胞群では p75 が高発現し，GFP＋/Ki67＋細胞 LI の有意な上昇を認めた．

3．真珠腫動物モデルを用いた投与実験：真珠腫構成神経堤由来細胞特異マーカーとして同定された p75 タンパクに対する抗体に細胞死を誘導するサポリンを付加したマウス p75-saporin（mu-p75-SAP）を使用した．KGF 誘導性真珠腫（Wnt1-Cre/EGFP マウス）に経外耳道法で mu-p75-SAP を局所投与し，真珠腫抑制効果は鼓膜所見および側頭骨組織 HE 染色像で評価した．神経堤由来細胞および中耳真珠腫幹 / 前駆細胞（p63＋細胞）数については免疫組織化学法で検討した．結果，鼓膜所見および組織学的検討で真珠腫組織の消失を示した（100%；n=4）．GFP＋/Ki67＋細胞 LI，GFP＋/p63＋細胞 LI はいずれも有意に減少していた．

【まとめ】神経堤は，発生過程において，集団移動から単細胞移動への顕著な移行を示し，間葉系細胞から上皮系細胞へと変化し神経堤由来細胞として存在する．p75 は神経成長因子受容体として配列が同定され，神経堤の発生に関わる遺伝子群のひとつとされているが，成体となり細胞が分化すると消失するとされている．動物実験および細胞実験の結果から，KGF 作用下で細胞増殖活性を持つ p75 陽性中耳神経堤由来細胞が，真珠腫形成の一端を担う可能性が示唆された．mu-p75-SAP は，p75 の選択的免疫毒素であるが，近年マウス脳への投与で p75 陽性細胞の細胞死を誘導し排除することに成功したという報告がある．今回の研究では，mu-p75-SAP をマウス真珠腫に投与し組織変化を観察したところ，p75 陽性神経堤由来細胞の消失に伴い真珠腫組織が減少し，正常鼓膜へと変化していた．本結果より，真珠腫病態において p75 陽性細胞の制御が，真珠腫組織の保存療法となりうると考えられた．

【謝辞】本研究にご協力頂きました東京慈恵会医科大学解剖学講座 岡部正隆教授，辰巳徳史講師に感謝申し上げます．本研究の一部は JSPS 科研費 JP19K09857,JP 22K09753,JP 22K09754 の助成を受け行った．

O15-2　マウス耳胞との共培養により実現する細胞治療ソースの適正評価

栗原　涉，平林　源希，新村　一，山本　裕，小島　博己
東京慈恵会医科大学　耳鼻咽喉科

【背景】
毛細胞や蝸牛神経節細胞は，音響外傷や遺伝性疾患，耳毒性のある薬剤などにより障害され，一度障害されると恒久的な感音難聴となることが知られている．この事は，これらの細胞が一度障害されると再生しないという事象に起因しており，それ故，感音難聴の治療は非常に困難であり，現在のところ根本的な治療法は存在しない．
一方で，近年，急速に発展する再生医療研究分野では各種臓器において細胞移植治療の報告がなされている．今後，難聴に対する細胞移植医療実現の可能性も期待される状況である．難聴に対する細胞移植医療は，現状では基礎実験における proof of concept を得るという段階にあり，各国から基礎研究の報告がなされている．細胞ソースとしては，ES/iPS 細胞や間葉系幹細胞などから分化誘導した内耳 / 神経幹細胞が候補として考えられている（Chen. Nature. 2012，Matsuoka. Stem Cells Transl Med. 2017，Nayagam. Stem Cells Dev. 2013）．我々はこうした移植細胞ソースの機能を横断的に評価できる実験系を構築し，移植細胞の選別あるいは最適化を行うことを目的に実験を行ってきた．今回，マウス耳胞との共培養を用いた評価系を構築したのでその成果を報告する．
【目的】
1. 適切な移植細胞ソースを評価するための実験系を構築する．
2. 我々が作製したヒト iPS 細胞由来内耳スフェロイドの移植ソースとしての可能性を評価する．
【方法】
1. 移植細胞ソースの有する「遊走能」「分化能」を評価可能な実験系が望ましいという考えのもと，ex vivo の内耳組織との共培養系を考案した．E10.5 マウス胎仔の内耳原基である耳胞のみを取り出し 10 日間浮遊培養を行った後に組織解析を行った．続いて，採取したマウス耳胞と移植細胞候補を低接着 U bottom plate に播種し共培養を行った．
2. ヒト iPS 細胞に適切に因子を添加していくことで，内耳前駆細胞を経て，ヒト内耳スフェロイドを作製した（Kurihara. Stem Cells Transl Med. 2022）．スフェロイド構成細胞の幹細胞性を評価するために，培養 20，40 日目において EdU による細胞増殖活性評価を行った．続いて，マウス耳胞との共培養を行った．
【結果】
1. 耳胞を 10 日間培養すると有毛細胞，支持細胞，神経細胞に自律的に分化することが確認された．また，移植細胞ソースとの共培養では，高い再現性を持って組織同士の接着が認められた．
2. EdU アッセイの結果，内耳オルガノイドは培養 20 日ではスフェロイド全体に増殖細胞が分布しているのに対し，培養 40 日では一部のみに増殖細胞が存在することが確認された．そこで培養 20 日以前の内耳スフェロイドが移植ソースとしては適切であると考えられた．実際に，培養 20 日の内耳スフェロイドとマウス耳胞の共培養を行ったところ，組織間の細胞の遊走が確認された．
【考察】
齧歯類耳胞の 3 次元培養の報告はこれまでにも複数あり，細胞外基質とともに培養することで自律的に分化していくことが知られていた（Sakamoto. Neuroreport. 2008，Wang. Neuroreport. 2015）．今回，共培養系に適した形態で培養するために，低接着培養皿にて 3 次元浮遊培養を行ったところ，有毛細胞や神経細胞への自律的分化を観察することに成功した．幼若マウスの蝸牛器官培養を行うという方法も考えられたが，移植細胞やスフェロイドを安定的に任意の位置に留置することは困難であり，横断的な評価には適さないと考えた．一方，今回構築した実験系は，移植ソース候補との安定的な共培養が可能であり，再現性の高い評価系として活用可能である．現在までに実施したヒト iPS 細胞由来内耳スフェロイドとの共培養実験の結果からは，マウス細胞の組織幹細胞の方がヒト細胞由来内耳前駆細胞よりも圧倒的に高い遊走能を有することがわかり，移植細胞ソースとしての最適化が不足しているものと考えられた．移植条件の検討をさらに行っていく予定である．
【謝辞】
本研究は東京慈恵医科大学再生医学研究部，岡野 James 洋尚教授との共同研究である．

O15-3 TFEB, オートファジー・リソソーム経路 , 細胞内 ROS 間のクロストークによる内耳細胞老化制御

林　賢[1,2,3]，五島　史行[4]，野村　泰之[5]，鴨頭　輝[3]，藤本　千里[3]
[1] さくら小江戸クリニック　耳鼻咽喉科，[2] 慶應義塾大学　耳鼻咽喉科，[3] 東京大学　耳鼻咽喉科，
[4] 東海大学　耳鼻咽喉科，[5] 日本大学　耳鼻咽喉科

（背景と目的）加齢性疾患の発症には老化細胞の蓄積と慢性炎症が深く関与することが明らかになってきた．近年，転写因子 TFEB（Transcription Factor EB）は，様々なストレスによりリソソームが損傷された場合に活性化され，オートファジー・リソソーム経路（Autophagy-lysosome pathway : ALP）のマスター・レギュレーターとして，ROS 依存性に機能し，細胞老化を含む様々な病態に関与することが報告されている．しかし，内耳細胞老化における TFEB の機能は明らかではない．本研究では，亜ヒ酸ナトリウム（$NaAsO_2$）曝露による酸化ストレス誘導性内耳細胞老化モデルを用いて，TFEB が ALP と ROS を介して内耳細胞老化表現型に与える影響について検討した．（材料と方法）内耳培養細胞 HEI-OC1 を酸化ストレス誘導剤 $NaAsO_2$ で短時間曝露し実験を行った．細胞老化表現型の評価として，細胞増殖・細胞生存率の解析，γH2AX のフォーカス形成による DNA 損傷の評価，DCFH-DA による細胞内 ROS 測定，細胞老化マーカーである SA-βgal の陽性細胞率，老化随伴分泌現象（SASP）関連サイトカインの mRNA レベルでの発現を解析した．免疫染色による TFEB の細胞内局在と western blot による細胞分画の評価，qPCR による ALP 関連標的遺伝子の発現解析を行った．酸性オルガネラに高い特異性を持つ LysoTracker による蛍光標識とリソソームメンブレンマーカーである LAMP1 の免疫染色，DQ-BSA によるリソソーム活性の評価を行った．透過型電子顕微鏡（TEM）による細胞内超微細構造の観察を行った．TFEB ノックダウン（KD）細胞を作製し，細胞老化表現型の評価，ALP 関連 TFEB 標的遺伝子の発現解析，細胞内 ROS の発現解析を行った．（結果と考察）$NaAsO_2$ 曝露内耳細胞において，細胞増殖率は抑制されるが，死細胞数は増加しない条件（$NaAsO_2$ 0-72h，250-500μM）を内耳細胞老化モデルの処理条件として，核内 γH2AX フォーカス形成の有意な増加，SA-βgal 陽性細胞数の有意な増加，SASP 関連遺伝子の有意な発現上昇，さらには損傷ミトコンドリア由来の細胞内 ROS 産生の有意な増加といった複数の老化表現型を確認し，$NaAsO_2$ 曝露による酸化ストレス誘導性内耳細胞老化モデルを確立した．ALP 評価において，$NaAsO_2$ 曝露 3h 後に TFEB は細胞内 ROS に応答した核内移行を示し，曝露 6h 後に ALP 関連 TFEB 標的遺伝子の発現増加を認めた．しかし，核分画における TFEB の発現は曝露 3h 後をピークに低下し，逆に細胞質分画における TFEB の発現は 6h 以降増加した．ALP 関連 TFEB 標的遺伝子の発現も曝露 12h 後には定常化した．しかし，処理細胞のリソソーム活性を示す DQ-BSA 分解量は低下していることを確認したが，24h 後に LysoTracker と LAMP1 陽性細胞は増加した．この結果は，損傷リソソ - ムが老化細胞内に蓄積し細胞内は酸性化していることを示している．TEM 観察において，曝露 24h 後の細胞内オルガネラを含有した不完全な形態のオートファゴソームとオートリソソームを認めた．これらの結果は，ALP が不完全な状態で止まっている可能性を示している．$NaAsO_2$ 誘導性内耳細胞老化は，TFEB の転写活性低下に伴う ALP 関連標的遺伝子の発現低下と逆相関する形で誘導される可能性が示唆された．TFEB KD 細胞は $NaAsO_2$ 曝露後に，ALP 関連標的遺伝子の発現低下と相関する形で，細胞内 ROS 産生のさらなる増加，及び SA-βgal 陽性細胞数と SASP 関連遺伝子発現の有意な増加も確認され，細胞老化表現型がより顕著に観察された．これらの結果は，TFEB，ALP 関連遺伝子，細胞内 ROS 間のクロストークによって酸化ストレス誘導性内耳細胞老化が制御されていることを示唆している．

O15-4 カベオリン分子種トランスジェニックマウスの開発と蝸牛ギャップ結合を指標とした病態解析

園田　健二，新井　大祐，宇梶　太雄，柴田実可子，松本　文彦，池田　勝久，神谷　和作
順天堂大学付属順天堂医院　耳鼻咽喉・頭頸科

【背景】 加齢性難聴は高齢者における進行性・両側性の高音域を中心とした非可逆性の病態である．当グループはこれまで加齢性難聴の病態解明を進めてきており，その初期の病態変化としてコネキシン 26 の減少と蝸牛ギャップ結合プラークの崩壊が認められることを明らかにした（Tajima et al. Exp Mol Med. 2020）．このような変化は最頻の遺伝性難聴である GJB2 遺伝子変異でも認められており，コネキシン 26 の減少がカベオリン分子種（Cav）である Cav1-beta や Cav2 の発現増加と関連し，カベオラ構造の増加に伴い蝸牛ギャップ結合プラークの崩壊を起こすことも示している（Kamiya et al. J Clin Invest. 2014）．さらに，コネキシン 26 欠損マウスの外有毛細胞に Cav2 が集積し形態変化を示すことも明らかにしている（Anzai et al. PLoS One. 2015）． また，Cav は皮膚・肺・心臓・角膜などで，その過剰発現が細胞老化を促進することが報告されており，老化のプロセスに密接に関わる因子であると予測される．このため，我々は Cav が加齢性難聴の病態進行の原因となる分子であると仮定し，同分子種を過剰発現するトランスジェニックマウスを開発して聴力の加齢性変化を解析した．【目的】 本研究は，Cav を過剰発現するトランスジェニックマウスを開発し，その聴力の加齢性変化を解析することで，Cav の加齢性難聴の病態進行への関与を明らかにすることを目的とした．【方法】 本研究で使用したトランスジェニックマウスは Cav を強制発現する遺伝子断片をマウスの前核期受精卵へマイクロインジェクションすることで作製した（Cav-Tg マウス）．このトランスジェニックマウスの聴覚の推移を確認するため，生後 4 週齢より経時的な ABR 測定を行い聴力のモニタリングをした．比較のためコントロール（non-Tg マウス）群も同様に ABR 測定を行った．【結果と考察】 経時的な聴力モニタリングの結果，生後 4 週時点では開発した Cav-Tg マウスと non-Tg マウスとで聴覚閾値の有意差を認めなかったが，生後 8 週時点で有意差を生じ始め，経時的にその差が拡大することが確認された．生後 24 週齢時点で測定した 3 音域（8kHz，20kHz，40kHz）全てにおいて明確な有意差が確認された．本研究では Cav を過剰発現する Cav-Tg マウスは，Non-Tg マウスと比較してより早い週齢で聴覚閾値の上昇を認め，その差は経時的に拡大した．また，その聴覚閾値の上昇はマウスの加齢性難聴の初期病態変化より早期に生じることも示された．このことから Cav の過剰発現が加齢性難聴の早期発現，さらには病態進行の加速に寄与していると考えられた．Cav の過剰発現による早期難聴が加齢性難聴と関係するかを検討するための方法として，内耳支持細胞における蝸牛ギャップ結合プラークの崩壊やコネキシン 26 の減少などの加齢性難聴の早期病態変化が Cav-Tg マウス群で認められるかを検討した．これまでの研究では，コネキシン 26 の減少が Cav の発現増加と相関しカベオラ構造の増加に伴い蝸牛ギャップ結合プラークの崩壊を起こすことを既に示しており，Cav-Tg マウス群でも同様の変化が示唆された．これまで加齢性難聴は根本的な治療方法が確立されておらず，補聴器の装用などの対応が中心となってきた．また難聴は認知症のリスク因子であると指摘されており加齢性難聴は現在の高齢化社会において増え続ける重要な疾患の 1 つといえる．その病態進行に Cav が関係していれば ,GJB2 変異型難聴と同様に蝸牛ギャップ結合，Cav およびそれらの関連分子を標的とした治療により聴力が回復する可能性が見込まれる．

【参考文献】

Tajima，S. et al. Degradation and modification of cochlear gap junction proteins in the early development of age-related hearing loss. Exp. Mol. Med. 52，166-175（2020）.
Kamiya，K. et al. Assembly of the cochlear gap junction macromolecular complex requires connexin 26. J. Clin. Invest. 124，1598-1607（2014）.
Anzai，T. et al. Deformation of the Outer Hair Cells and the Accumulation of Caveolin-2 in Connexin 26 Deficient Mice. PLoS ONE. 10: e0141258. doi:10.1371/jornal.pone.0141258

一般演題（口演）
抄録

11 月 3 日（金・祝）
第 16 群～第 30 群

O16-1　non-EPI DW MRI による中耳真珠腫術後経過観察について

物部　寛子，中西わか子，川脇　和世，首藤　愛菜
日本赤十字社医療センター　耳鼻咽喉科

はじめに：中耳真珠腫に対し，外耳道後壁保存型鼓室形成術または乳突腔充填術後遺残性再発または再形成性再発に対し，術後 non-EP DW MRI（non-echoplanar diffusion weighted magnetic resonance imaging）にてフォローする方法について，現在決まったコンセンサスは存在しないのが実情である．一方，乳突腔充填後 1 年，さらに 3 年または 3，5 年で non-EPI DW MRI で評価する方法も報告されている（1）．当科でもこの方針に基づき，2012 年より中耳真珠腫術後 1 年，2-3 年，4-5 年で non-EPI DW MRI を撮像する方針としており，その経過について報告する．対象となった症例には小児症例も含まれ，MRI が撮像可能であったか，また，non-EPI DW MRI にて真珠腫再発が疑わしい所見が得られた場合の経過についても検討した．対象と方法：2012 年 9 月から 2021 年 3 月までに当科にて中耳真珠腫に対し外耳道後壁保存型鼓室形成術や乳突腔充填術（乳突腔障害に対する乳突腔充填術を含む）を施行した症例とし，2 年以上経過観察できた症例とし，術後 non EPI DWI MRI でのフォローを行った 2 才から 79 才まで 45 例 47 耳を対象とした．外耳道後壁削除型鼓室形成術施行症例は除外した．結果：術後 1 年で non-EPI DW MRI を撮像できたのは 31/47 耳（66%）であり，4 耳に再発所見を認めた．他 1 耳では再発と考え再手術を行ったが，コレステリン肉芽腫であった．この症例では T1 強調画像が撮像されていなかった．また，1 耳では真珠腫 Debris がなく画像上再発所見を認めないが，鼓膜所見より再発と判断された．術後 2-3 年で non-EPI DW MRI を撮像できたのは 37/47 耳（78.7%）で，うち 3 耳に再発所見を認めた．この 3 耳は術後 1 年での MRI を施行できていなかった．術後 4-5 年で non-EPI DW MRI を撮像できたのは術後 5 年以上経過観察可能であった 22 耳中 13 耳（59%）で，1 耳で再発を疑う所見を認めた．この 1 耳では術後 3 年での MRI で再発を疑う所見があったが，断定できないと判断した症例であった．再発に関しては 5 耳（10.6%）が術後 1 年までに，3 耳（6.4%）が術後 3 年までに，1 耳（2.1%）が 5 年までに再発を認めた．また，1 耳では MRI 画像上真珠腫再発を疑う所見が得られたが，その後のフォロー MRI にて同様の所見を認めなかった．結論：中耳真珠腫術後の non-EPI DW MRI による定期的な経過観察は概ね妥当と思われ，小児症例でも可能な症例が多かった．一方で段階手術とするより術後早期の drop out 症例が見られることや，画像上再発を疑う症例でもその後の経過観察にて画像所見が変化することがあり，注意が必要と思われた．1. van der Toom HFE，van Dinther JJS，Zarowski A，Baazil AHA，De Foer B，Bernaerts A，et al. Radiological Follow-up After the Bony Obliteration Tympanoplasty in Detecting Residual Cholesteatoma: Towards an Optimal Postoperative MR Imaging Protocol. Otol Neurotol. 2022;43（1）:e79-e87.

O16-2　真珠腫性中耳炎に対する IV 型伝音再建の自家組織と人工耳小骨の比較

藤崎綾衣子[1]，樫尾　明憲[1]，小山　　一[1]，浦中　　司[2]，藤本　千里[1]，松本　　有[3]，山岨　達也[4]
[1]東京大学　耳鼻咽喉科，[2]虎の門病院　耳鼻咽喉科，[3]東京警察病院　耳鼻咽喉科，
[4]東京逓信病院　耳鼻咽喉科

【はじめに】
IV 型伝音再建は I 型や III 型に比べて聴力成績が不良であることが多い．当科では軟骨及び骨（以下自家組織）をコルメラ材料としていたが，より良好な聴力改善を期待して 2016 年よりポリエチレン製 Fisch TORP（以下 TORP）を導入した．自家組織と TORP とを比較したこれまでの報告は，TORP が優れるという報告と同等との報告が混在し，評価は定まっていない．特に真珠腫性中耳炎症例では換気機能障害から鼓膜の再陥凹・癒着による TORP の脱出のリスクも考えられる．今回，真珠腫性中耳炎症例で，自家組織と TORP を用いた鼓室形成術 IV 型の術後成績について検討した．
【対象と方法】
2016 年から 2022 年までに当科で真珠腫性中耳炎に対して鼓室形成術 IV 型を施行した 47 耳のうち，術後 4 ヶ月以上経過し術前後の聴力評価が可能であった 36 耳を対象とした．聴力推移に一貫性が無く信頼性に欠ける小児例 1 耳を検討から除外した．進展度は日本耳科学会の中耳真珠腫進展度分類 2015 改定案に基づき評価し，聴力は術後聴力判定基準 2010 年度版に基づき判定した．術後気導閾値，術前後の気導閾値変化（以下改善度），気骨導差，成功率，コルメラ脱出率を検討した．術後評価は術後 1 年時点で行い，観察期間がそれ未満のものは最終評価時点の成績を採用した．聴力改善不良例（改善度 10dB 未満）のうち CT 評価がある症例では，聴力改善不良の要因を検討した．TORP 使用にあたっては鼓膜と TORP との間に薄切軟骨を挿入する術式を用いた．
【結果】
自家組織を使用した群（以下自家組織群）は 16 耳（Stage II 11 耳，Stage III 4 耳，不明 1 耳，副分類のアブミ骨病変の程度では S2 10 耳，S3 5 耳，記載なし 1 耳），TORP を使用した群（以下 TORP 群）は 19 耳（Stage II 13 耳，Stage III 5 耳，不明 1 耳，S1 1 耳，S2 13 耳，S3 4 耳，記載なし 1 耳）であった．手術時年齢は自家組織群 42.4 ± 28.2 歳，TORP 群 47.4 ± 26.2 歳で有意差はなかった．術後気導閾値は自家組織群 52.2 ± 23.5dB，TORP 群 47.0 ± 18.1dB であり，TORP 群に聴力成績が良好な傾向は見られたが有意差はなかった．周波数ごとの比較でも有意差はなかった．改善度は自家組織群 2.0 ± 13.7dB，TORP 群 11.0 ± 14.2dB であり，TORP 群で有意に高かった（p=0.037）．気骨導差は自家組織群 31.5 ± 15.8dB，TORP 群 22.7 ± 13.6dB であり，TORP 群で有意に小さかった（p=0.048）．成功率は自家組織群 31.3%，TORP 群 52.6% で有意差はなかった．術後のコルメラ脱出は TORP 群で 1 耳あり，鼓室換気不良に伴う PSQ の高度陥凹を認めた．術後の CT 評価のある聴力改善不良例は 17 耳であり，自家組織群は 10 耳，TORP 群は 7 耳であった．自家組織群では，6 耳でアブミ骨底板・コルメラ周囲の含気不良，4 耳で周囲の構造物との癒着によると判定した．TORP 群では，2 耳でアブミ骨底板・コルメラ周囲の含気不良，4 耳で周囲の構造物との癒着，1 耳で鼓膜浅在化によると判定した．
【考察】
真珠腫性中耳炎に対し鼓室形成術 IV 型伝音再建を行った症例について，自家組織群と TORP 群の成績を検討した．全体での成功率は 43% であり，術後聴力閾値・成功率で TORP 群が良好な傾向にあり，改善度・気骨導差で TORP 群が有意に良好であった．コルメラ脱出は TORP 群 19 耳中 1 耳（5%）に認めた．過去の報告における鼓室形成術 IV 型の成功率は 45% ～ 70% とされており，今回の結果もその範囲内であった．アブミ骨周囲の含気不良例が自家組織群では多く，術中所見が悪いほど自家組織を用いた選択バイアスの可能性も自家組織群の術後成績不良の原因として考えられた．

O16-3 東京女子医科大学足立医療センターにおける癒着性中耳炎に対する手術戦略とその治療成績

中上　桂吾[1,2]，貞安　　令[1,3]，須納瀬知輝[1,4]，濱之上泰裕[1,5]，門脇　誠一[1,6]，橋本　　研[1,7]，須納瀬　弘[1]
[1]東京女子医科大学足立医療センター　耳鼻咽喉科，[2]戸田笹目耳鼻科　耳鼻咽喉科，
[3]舟石川ひふみみクリニック　耳鼻咽喉科，[4]東北大学病院　耳鼻咽喉科，
[5]杏林大学医学部附属病院　耳鼻咽喉科，[6]東京北医療センター　耳鼻咽喉科，
[7]自治医科大学医学部附属病院　耳鼻咽喉科

癒着性中耳炎は治療成績が悪い疾患の一つである．耳小骨連鎖に病変が達している場合に，一期的な再建か二期的手術にするかどうかも重要な判断となる．東京女子医大足立医療センターで過去に手術を行い 1 年以上のフォローアップが可能であった症例に関して，鼓膜の状態，聴力成績，手術アプローチ方法（耳鏡下法，耳後法），段階的な手術の有無などの点について，考察を行った．若干の文献的な考察をふまえて報告したい．

O16-4 中耳真珠腫に対する後壁保存鼓室形成術 ー長期予後のシミュレーションとしての計画的段階手術ー

比野平恭之，石井　賢治，原　　稔，三浦康士郎，門田　哲弥，松本　恭子，
相原　康孝，加我　君孝，神尾　友信
神尾記念病院　耳鼻咽喉科

中耳真珠腫に対する外耳道後壁保存手術は生理的な外耳道を保存する術式である．外耳道後壁保存手術の中でも真珠腫により浸食された外耳道後壁を可及的に保存する Intact Cana Wall Tympanoplasty（ICWT）が術後陥凹からのポケット形成すなわち再形成再発の予防に適している．しかし外耳道後壁を保存することによって真珠腫の遺残性再発が多いため，Sheehy らにより段階手術が考案されその有用性が報告された．本邦では柳原らにより術式の改善がなされ，第 1 段階手術で保存された外耳道後壁を第 2 段階手術で骨や軟骨で形成することにより，真珠腫の再形成再発を長期的に抑制することが明らかとなった．

演者らは ICWT による計画的段階手術を真珠腫の成因を考慮した術式として工夫，改善を重ねてきた．計画的段階手術とは真珠腫の遺残を想定した単なる点検手術ではなく，真珠腫の成因と考えられている外耳道後壁の骨欠損，中耳の換気不全，炎症のそれぞれを段階的に形成，軽減，制御するものである．第 1 段階手術で 1. 真珠腫の摘出と炎症性病変の清掃，2. 鼓室から乳突腔への含気ルートの確保，3. 外耳道後壁の欠損の修復（骨パテ）を行い，第 2 段階手術では 1. 真珠腫の遺残があれば摘出し，病変があれば清掃を行う，2. 鼓室から乳突腔への含気の確認を行い，含気不良の例では乳突充填を行う，3. 外耳道後壁の形成状態を考慮した上で薄切軟骨を用いた修正を行う．従って，第 1 段階手術は長期予後のシミュレーションとしての，第 2 段階手術はシミュレーションに基づいた再発要因を制御する役割を持つ．

ICWT による計画的段階手術は Stage II 症例が対象となる．第 1 段階手術ではキヌタ骨，ツチ骨頭とともに経外耳道，経乳突洞 combined approach により真珠腫を摘出する．シリコン板を乳突腔から鼓室に挿入して含気ルートの確保を行うとともに，これを支えとして，外耳道側壁の欠損部を骨パテで形成する．耳小骨連鎖の再建は第 1 段階手術では行わない．乳突腔は削開した骨のパテで形成するため乳突発達良好例では皮質骨のみの形成，不良例ではパテが多く採取できるため充填となる．

1 年後の第 2 段階手術では combined approach により留置しておいたシリコン板を抜去して，鼓室と乳突腔の遺残性病変の有無を確認する．第 1 段階手術で形成した外耳道側壁を修正し，薄切した耳介軟骨で補強する．軟骨あるいは人工耳小骨で連鎖再建を行い，第 2 段階手術においても乳突腔の含気化が不良な例では骨パテやハイドロキシアパタイトで乳突腔を再充填する．

口演では弛緩部型中耳真珠腫に対する本術式のコンセプトを解説し，手術手技の詳細を映像で供覧する．

O16-5 迷路瘻孔症例における瘻孔閉鎖術後の骨導閾値変化に関する長期経過の検討

湯浅　有
仙台・中耳サージセンター　耳鼻咽喉科

【はじめに】真珠腫性中耳炎由来の迷路瘻孔部位の処理に関しては，瘻孔の程度や術後の内耳機能への影響を考慮し数種の選択肢が存在する．今回，迷路瘻孔を伴う真珠腫性中耳炎もしくは術後耳に対し施行した瘻孔閉鎖術後の長期的な聴力変動に関して検討したので報告する．【対象】1997 年から 2017 年の 21 年間で当院にて施行された半規管瘻孔に対する中耳手術症例中，5 年以上経過を観察でき，かつ純音聴力検査上のいずれの周波数においても閾値のスケールアウトを認めない 14 例 14 耳に対し，術前後の骨導閾値に関して検討した．性別は男性 7 例女性 7 例，年齢は 11 歳から 82 歳，平均 52 歳であった．
【方法】手術は経外耳道的アプローチで行う．外耳道後壁が残存している場合には後壁を削除し，瘻孔部位を明視下に置き瘻孔を被覆する角化上皮を摘出する．その後皮質骨粉および皮質骨，皮下結合組織にて瘻孔を被覆する．半規管腔の充填は行わない．削除後壁は再建せず乳突腔は外耳道に開放する．また聴力閾値の検討に関しては，0.5 kHz，1 kHz，2 kHz，4kHz 各周波数における術直前，術 1 年後，術 5 年後の閾値を使用した．
【結果】術前，術 1 年後，術 5 年後の各周波数における骨導閾値平均を検討した結果，0.5 kHz，1 kHz，2 kHz では各群間に有意差を認めなかった．一方，4 kHz においては術前群，術後 1 年群間で閾値上昇を認めないものの，術前群，術 5 年後群間および術 1 年後群，術 5 年後群において統計学的な有意差をもって術 5 年後群での閾値上昇を認めた（Wilcoxon の符号順位和検定）．
【考察】真珠腫性中耳炎症例における迷路瘻孔に対する聴力の手術後長期的な聴力検討の報告は少ない．Katsura らは瘻孔閉鎖術 5 年後における骨導閾値が，1kHz，2kHz において統計学的な有意差をもって上昇したと報告しており，迷路瘻孔以外に正円窓経由の蝸牛への炎症の可能性について言及している．我々の検討では，4kHz において術 5 年後の有意な骨導閾値上昇を認めているが，ほとんどの症例では術後視診上鼓膜の炎症所見は認めなかった．このため瘻孔閉鎖以降も同部由来の内耳障害継続の要因が存在する可能性があり，長期継続的な聴力の経過観察が必要と考えられる．

Katsura H，et al．Long-term deterioration of bone-conduction hearing level in patients with labyrinthine fistula. Auris Nasus Larynx 2014;41:6-9

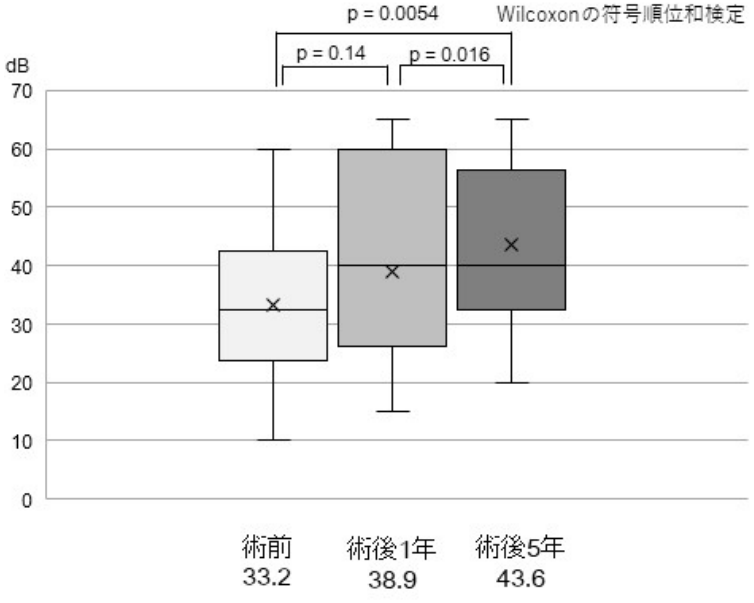

4kHzにおける術前後の骨導閾値の変化

O16-6 後天性真珠腫における迷路瘻孔症例の検討

松井　祐興[1,2]，伊藤　　吏[1]，後藤　崇成[1]，新川智佳子[1]，天野真太郎[1]，欠畑　誠治[1]
[1]山形大学　耳鼻咽喉・頭頸部外科，
[2]独立行政法人 山形県・酒田市病院機構 日本海総合病院　耳鼻咽喉・頭頸部外科

【はじめに】 迷路瘻孔は，後天性真珠腫の 5-10% 程度に合併するとされており，日本耳科学会中耳真珠腫進展度の基本分類において Stage III に分類される．しかし，迷路瘻孔部位や深達度，聴力成績などについての報告は少ない．【目的】 後天性真珠腫（弛緩部型，緊張部型，二次性）において，初回手術症例における迷路瘻孔症例について，瘻孔部位，深達度分類（Dornhoffer の分類），聴力，めまい症状について検討を行う．【方法】 対象は 2011 年 9 月から 2019 年 12 月までに山形大学医学部附属病院耳鼻咽喉・頭頸部外科で初回手術治療を行った後天性真珠腫 306 耳（弛緩部型 219 耳，緊張部型 60 耳，二次性 27 耳）中，Dornhoffer の分類で type I，IIa，IIb，III に分類された 22 耳，および蝸牛瘻孔 1 耳，前庭窓瘻孔 2 耳である．初回手術から最終受診日まで観察期間が 1 年未満の症例を除いた．性別は男性 13 耳，女性 12 耳，年齢は 31-84 歳（平均 63 歳），観察期間は 12-122 か月（平均 59 か月）であった．【結果】1．迷路瘻孔の真珠腫型．弛緩部型が 16 耳，緊張部型が 9 耳であった．2．迷路瘻孔の部位．外側半規管瘻孔のみを認めた症例が 20 耳，外側半規管と上半規管に瘻孔を認めた症例が 1 耳，外側半規管と後半規管に瘻孔を認めた症例が 1 耳であったことから，半規管瘻孔は 22 耳であった．さらに，蝸牛瘻孔が 1 耳，前庭窓瘻孔が 2 耳であった．蝸牛瘻孔，前庭窓瘻孔の症例はいずれも緊張部型であった．3．半規管瘻孔 22 耳における Dornhoffer の分類．Type I が 13 耳，Type IIa が 5 耳，Type IIb が 1 耳，Type III が 3 耳であった．4．半規管瘻孔 22 耳における伝音再建形式．I 型が 1 耳，IIIc 型が 10 耳，IVc 型が 7 耳，Wo 型が 4 耳であった．5．伝音再建を行った半規管瘻孔 18 耳における聴力成績．術後 1 年における日本耳科学会判定基準 JOS2010 における成功例は，Type I が 4/12 耳（33%），Type IIa が 3/4 耳（75%），Type III が 0/2 耳（0%）であった．よって全体では，7/18 耳（39%）であった．また，骨導閾値が 3 分法で 10dB 以上の上昇を 1/18 耳（6%）で認めた．6．半規管瘻孔 22 耳におけるめまい所見．術前のめまいの自覚症状は，12 例で認めた．また，術前の瘻孔症状は，13 例で認めた．術後 3 か月以上続く自覚症状としてのめまいは，21 例で認めなかった．浮動性めまいを 1 例で認めたが，この症例では眼振所見は認めなかった．【考察】 今回の検討において半規管瘻孔の頻度は，弛緩部型は 16/219 耳（7.3%），緊張部型 6/60 耳（10%）であり，二次性において半規管瘻孔症例は認めなかった．また，当科で行った中耳真珠腫の聴力成績について，術後 1 年における日本耳科学会判定基準 JOS2010 における成功例は，弛緩部型は 143/197 耳（73%），緊張部型は 23/53 耳（43%）であった．よって，伝音再建を行った半規管瘻孔症例 18 耳（弛緩部型 13 耳，緊張部型 5 耳）における成功例は 7 耳（39%）であり，半規管瘻孔を伴う中耳真珠腫症例の聴力成績は，中耳真珠腫症例全体に比べて良くはなく，さらなる改善の余地はあると考えられた．また，浮動性めまいの 1 例を除いた 21 耳（95%） において，術後 3 ヶ月以上続くめまいの自覚症状は認めなかったことから，めまい症状の改善に瘻孔閉鎖は有用であると考えられた．【まとめ】・中耳真珠腫初回手術において，半規管瘻孔の頻度は，弛緩部型は 16/219 耳（7.3%），緊張部型は 6/60 耳（10%）であり，部位は外側半規管，Dornhoffer の分類では type I が多かった．・半規管瘻孔症例の聴力成績として，成功例が 7/18 耳（39%）であり，骨導の閾値上昇を認めた症例も認めた．・浮動性めまいの 1 例を除いた 21 例（95%） において，術後 3 ヶ月以上続くめまいの自覚症状は認めなかった．

O17-1　外耳道保存型鼓室形成術における真珠腫再発症例の検討

白馬　伸洋，扇田　秀章，山原　康平，浅井　康徳，樽井　彬人
帝京大学附属溝口病院　医学部・耳鼻咽喉科

【はじめに】我々の施設では外耳道保存型鼓室形成術：CWUT を行う場合，外耳道後壁を出来る限り薄く削開し，真珠腫が侵入する外耳道と上鼓室側壁や後鼓室下壁の境において明視できない部位の真珠腫摘出時には（緊張部型真珠腫では乳突洞側からの後鼓室開放術を大きく行ったうえで posterior route を介して），1×1cm の微小タンポンを用いて真珠腫底部を乳突洞側から外耳道側へ押し出すことで母膜の緊張を緩和させ，非明視部位の母膜の連続性を保ちながら摘出する方法を Bottom Push Up（BPU）法と呼称し，本法を用いることで特に再発率では良好な手術成績を上げている．今回，BPU 法を行った CWUT における真珠腫再発症例について詳細な検討を行ったので報告する．【対象】2015 年 5 月から 2023 年 4 月に当科で施行した鼓室形成術 1670 例中，CWUT を行い，術後 1 年以上経過した弛緩部型真珠腫は 151 例（一期的手術 145 例，計画的再手術 6 例），緊張部型真珠腫は 114 例（一期的手術 104 例，計画的再手術 10 例）であった．非明視下で真珠腫母膜の連続性が保たれなかった症例は計画的再手術とした．なお，日本耳科学会術後聴力成績判定基準（2015）による聴力改善成績での成功率は，弛緩部 83.3%，緊張部 80% であった．【結果】弛緩部型真珠腫では 151 例中，一期的手術が 145 例，計画的再手術 6 例，緊張部型真珠腫では 114 例中，一期的手術が 104 例，計画的再手術が 10 例であった．計画的再手術を行った症例は 265 例中 16 例で全体の 6.0% であった．一期的手術を行った症例の遺残性再発は弛緩部型真珠腫 1 例で，緊張部型真珠腫では認められなかったが，再形成性再発は弛緩部型真珠腫 4 例で，緊張部型真珠腫では 3 例認められた．弛緩部型真珠腫の再生形成再発例は，scutomplasty に用いた軟骨と骨部外耳道の slit から 2 例，挿入したコルメラ周囲の slit より 1 例，外耳道を薄く削開する操作の指導中に生じた外耳道の穿孔部より 1 例真珠腫が再形成されたものであった．また，緊張部型真珠腫の再生形成再発例は，scutomplasty に用いた軟骨と骨部外耳道の slit から 1 例，コルメラ周囲の slit より 1 例，鼓膜上に挿入した軟骨周囲の slit より 1 例真珠腫が再形成されたものであった．また，非明視下で真珠腫母膜の連続性が保たれなかった 16 症例については計画的再手術を選択することにより，計画的再手術を行った弛緩部型真珠腫では 6 例中に遺残が 5 例，再形成が 0 例，緊張部型真珠腫では 10 例中に遺残が 4 例，再形成が 1 例認められたことより，計画的再手術時には遺残が 16 例中 9 例：56.3%，再形成が 16 例中 1 例：6.3% であった．いずれの症例も段階手術後は遺残性・再形成性再発は認められなかった．以上より，真珠腫再発率は弛緩部型 151 例中 5 例：3.3%，緊張部型 114 例中 3 例：2.6%，全体では 265 例中 8 例：3.0% であった．【考察】真珠腫侵入部は母膜の折り返しで緊張しているため，CWUT では真珠部侵入部の明視できない部位における操作では，BPU 法による操作で母膜の緊張を緩和させ，連続性を保ちながら摘出することにより，一期的手術を行った 249 例について遺残性再発は 1 例のみであった．一方，真珠腫の再生形成再発は BPU 法により再建範囲を最小化しても，scutomplasty に用いた軟骨と骨部外耳道の slit から生じた症例が 3 例と最も多く生じた．scutomplasty は弯曲する外耳道に沿って軟骨を挿入するため slit が生じやすい．骨部外耳道と軟骨の slit から侵入する真珠腫の再形成を予防するために，CWUT 時の Scutumplasty に使用する外耳道側に挿入した耳介薄切軟骨の補強材として乳頭洞側よりリン酸カルシウム製剤を用いることを有用と考え，現在，症例を増やしている．

O17-2 弛緩部型真珠腫 StageII 症例での再発因子の検討

清水　蓉子，森田　由香，阿部花奈子，八木　千裕，山岸　達矢，大島　伸介，
泉　　修司，堀井　　新
新潟大学　耳鼻咽喉科

【はじめに】中耳真珠腫進展度分類 2015 の策定以降，中耳真珠腫の治療成績を論じる際には真珠腫の種類と Stage（進展度）を考慮するようになり，施設間での比較が容易になった．進展度は，Stage I（真珠腫が初発区分に限局），Stage II（真珠腫が隣接区分に進展），Stage III（側頭骨内合併症，随伴症状を伴う），Stage IV（頭蓋内合併症を伴う）に分類され，いずれの真珠腫型でも Stage 進行に伴い治療成績が低下するとの報告が多い．しかし，全国調査の報告によると Stage II は全体の約半数を占めるが，進展範囲が多岐にわたるため同じ Stage II でも治療成績が異なる可能性がある．そこで今回，最も頻度の高い弛緩部型真珠腫 Stage II 症例における再発因子の検討を行った．
【対象と方法】2010 年 3 月～ 2020 年 12 月に新潟大学医歯学総合病院で初回手術を行った弛緩部型真珠腫は 341 耳で，Stage I が 52 耳，Stage II が 237 耳，Stage III が 52 耳と，Stage II は 69.5% を占めていた．Stage II 症例 237 耳のうち，術後 12 か月以上経過観察が可能だった 228 耳を対象とし，年齢（15 歳以下：小児例），性別，JOS system による PTAM 進展部位と進展部位数，術式別の再発率を比較した．また，EAONO/JOS system による difficult access sites である耳管上陥凹（S1）と鼓室洞（S2）進展の有無についても検討した．S1 は P（前鼓室）と同義として検討した．術式は，経外耳道的上鼓室開放術（Transcanal atticotomy，TCA），外耳道後壁保存型鼓室形成術（Canal wall up tympanoplasty，CWU），外耳道後壁削除型鼓室形成術（Canal wall down tympanoplasty，CWD）は，乳突腔充填の併用あり（Canal wall down tympanoplasty with mastoid obliteration，CWD＋MO）となし（CWD others）に分類した．再発に関しては，二期手術時に再発を認めたものも含め，再発率はカプランマイヤー法を用いて検討した．
【結果】年齢は 5 歳～ 78 歳で平均 42.4 歳，性別は男性 144 耳，女性 84 耳だった．PTAM 分類による進展部位は前鼓室（P）51 耳，中鼓室（T）119 耳，上鼓室（A）228 耳，乳突腔（M）206 耳であり，進展部位数は，2 部位 107 耳（46.9%），3 部位 86 耳（37.7%），4 部位 35 耳（15.4%）で，鼓室洞（S2）進展は 8 耳（3.5%）にみとめた．当科では成人例の Stage II 以上の乳突蜂巣発育不良例では CWD＋MO を基本術式としているが，TCA が 16 耳（7.0%），CWU が 38 耳（16.7%），CWD が 174 耳（76.3%）で，CWD のうち CWD＋MO が 161 耳（70.6%），CWD others が 13 耳（5.7%）で行われた．二期手術は 11 耳（4.8%）で行われた．平均経過観期間は 54.7±21.4 か月であった．再発は 228 耳中 23 耳（10.1%）で認められ，内訳は遺残 16 耳，再形成 5 耳，遺残＋再形成 2 耳であった．年齢別に検討すると，再発例が 24.1±18.6 歳と，再発なし例の 44.0±18.0 歳と比べ有意に低年齢であり（$p<0.001$），小児では成人に比べ有意に再発率が高かった（43.4%vs 6.3%, $p<0.001$）．男性 15 耳（10.4%），女性 8 耳（9.5%）で再発を認めたが性差はなかった．進展部位数で比較すると，2 部位で 3 耳（2.8%），3 部位で 11 耳（12.8%），4 部位で 9 耳（25.7%）に再発を認め，進展部位が多いほど有意に再発が多かった（$p<0.001$）．術式別では，TCA で 2 耳（12.5%），CWU で 10 耳（26.3%），CWD＋MO で 7 耳（4.2%），CWD others で 4 耳（30.8%）に再発を認め，CWD+MO は CWU と CWD others に比較して有意に再発が少なかった（$p<0.001$）．difficult access sites への進展あり例では 59 耳中 14 耳（23.7%），なし例では 169 耳中 9 耳（5.3%）で再発がみられ，前者では有意に再発が多かった（$p<0.001$）．
【考察】弛緩部型真珠腫 Stage II では，進展部位数は 2 部位が 46.9% と最も多く，次いで 3 部位，4 部位の順であったが，進展部位数が多いほど再発率が高かった．また，difficult access sites への進展がある例は，ない例に比べて再発率が高かった．術式では，CWD＋MO は，CWU，CWD others に比べて再発が少なかった．広範囲に進展があり，特に difficult access sites への進展がある場合には，外耳道後壁削除により死角が減少し，充填により再形成再発を予防できるため，CWD＋MO が有効であると考えられた．

O17-3 緊張部型真珠腫性中耳炎の術後聴力成績に関する検討 - 病態の進展範囲に基づいた内視鏡手術の適応 -

栗岡　隆臣，水足　邦雄，塩谷　彰浩
防衛医科大学校　耳鼻咽喉科

【はじめに】
緊張部型真珠腫性中耳炎（緊張部型真珠腫）は鼓膜緊張部の癒着や陥凹を発端として，鼓膜後上部からキヌタ骨およびアブミ骨へ容易に進展するため，早期から耳小骨が破壊されやすい．また，術後鼓膜の再陥凹や再癒着をきたしやすいため，聴力改善が難しいとされる．
近年，経外耳道的内視鏡下耳科手術（Transcanal Endoscopic Ear Surgery: TEES）の有用性が広く認識されるようになり，安全・確実な耳科手術として多くの施設で導入されている．TEES は従来の顕微鏡下耳科手術（Microscopic Ear Surgery: MES）と比較して良好な視野と整容面に優れる上に低侵襲であるとされるが，緊張部型真珠腫に対する応用や術後成績に関する報告は少ない．そこで今回我々は自験例における緊張部型真珠腫に対する術後聴力成績について検討し，病態の進展範囲に基づいた内視鏡手術の適応について報告する．

【方　法】
2018 年から 2022 年までの間に初回の手術加療が施行された緊張部型真珠腫症例 16 例（男 10 例, 女 6 例）について，年齢，術式，中耳真珠腫進展度分類（日本耳科学会用語委員会 2015 年），再建法，術後聴力成績について検討した．当科の手術では，病変が乳突洞に進展した症例では原則，外耳道後壁保存型鼓室形成術を MES で行い，乳突洞に進展していない症例でかつ鼓膜全癒着や鼓室洞への進展が重度でなければ，TEES の適応としている．

【結　果】
1）症例分析
平均年齢は 45 歳であり，術式は MES が 2 例，TEES が 7 例，併用群が 7 例であった．術前の進展度分類では，ステージ I が 3 例で残りの 13 例はステージ II となり，伝音再建法は I 型が 2 例，III 型が 7 例，IV 型が 7 例であった．

2）術式別の進展範囲と術後聴力成績について術式別に乳突洞と鼓室洞への進展の程度を検討したところ，TEES と比較して併用群では両者への進展度が有意に高い結果であった．また，中耳真珠腫進展度分類では術式別による進展度の差は認めなかった．術後聴力成績の成功率は，TEES で 50%（1/2 症例），MES で 71%（5/7 症例），併用群で 71%（5/7 症例）となり，術式は術後聴力成績に影響しない結果であった．

3）術後聴力成績に影響する因子について
聴力成績の成功例（11 例 :69%）と不成功例（5 例 :31%）に分けて，術後聴力に影響する因子について統計学的に解析を行った．手術成功例では，年齢が有意に若く，鼓室洞への進展が軽度な症例であった（いずれも $p<0.05$）．

【まとめ】今回の検討から，緊張部型真珠腫に対する TEES の適応として，乳突洞への進展がなく，かつ鼓室洞への進展が限局している症例選択は妥当であると考えられた．また, 鼓室洞への進展が限局している症例や年齢が若い症例で，術後聴力成績が良好であったことから，緊張部型真珠腫は早期の手術加療が望ましい．緊張部型真珠腫に対する TEES の適応と，内視鏡併用手術の有用性について病態の進展範囲から考察し，術式選択の工夫と術後聴力成績の改善に向けた今後の展望について紹介する．

O17-4 緊張部型真珠腫 stage II

阿部花奈子，森田　由香，清水　蓉子，八木　千裕，山岸　達矢，大島　伸介，
泉　　修司，堀井　　新
新潟大学　耳鼻咽喉科・頭頸部外科

【はじめに】中耳真珠腫進展度分類 2015 が公表されて以来，中耳真珠腫の治療成績を論じる際には，真珠腫の種類とステージ（進展度）が考慮されるようになり，他施設間での比較検討が容易になった．真珠腫の進展度は，Stage I（真珠腫が初発区分に限局），Stage II（真珠腫が隣接区分に進展），Stage III（側頭骨内合併症，随伴症状を伴う），Stage IV（頭蓋内合併症を伴う）に分類されており，いずれの真珠腫型でもステージの進行に伴って治療成績が低下するとの報告が多い．しかし，全国調査の報告にあるように，Stage II は全体の約半数を占め，Stage II の中でも進展範囲によって治療成績が異なる可能性がある．そこで今回われわれは，緊張部型真珠腫 Stage II 症例において，病変の進展範囲と術式選択と再発率について検討した．【対象と方法】2009 年 3 月から 2020 年 12 月までに新潟大学医歯学総合病院で施行した緊張部型真珠腫初回手術例は 53 耳で，Stage I が 11 耳，Stag II が 24 耳，Stage III が 18 耳であり，Stage II は 45.2% を占めていた．StageII 症例 24 耳のうち，術後 12 か月以上経過観察が可能であった 23 耳を対象とし，年齢（15 歳以下：小児例），性別，JOS system による PTAM 進展部位と進展部位数，術式による再発率を比較した．また，ヨーロッパ耳科学会（EAONO）と日本耳科学会（JOS）の合意案である EAONO/JOS system で difficult access sites とされる鼓室洞（S2）進展の有無についても検討した．術式は，乳突非削開鼓室形成術・経外耳道的上鼓室開放術（Transcanal atticotomy，以下 TCA），外耳道後壁保存型鼓室形成術（Canal wall up tympanoplasty，以下 CWU），外耳道後壁削除型鼓室形成術（Canal wall down tympanoplasty，以下 CWD）については，乳突腔充填術の併用あり（Canal wall down tympanoplasty with mastoid obliteration，以下 CWD＋MO）となし（CWD others）に分類して検討した．また，再発については，二期手術時に再発を認めたものも再発に含め，カプランマイヤー法を用いて検討した．【結果】年齢分布は 4 歳から 71 歳（中央値　49.5 歳），性別は男性 13 耳，女性 10 耳であった．PTAM 分類による進展部位は，前鼓室（P）6 耳，中鼓室（T）23 耳，上鼓室（A）22 耳，乳突腔（M）17 耳であり，進展部位数は，2 部位 7 耳（30.4%），3 部位 10 耳（43.5%），4 部位 6 耳（26.1%）であった．また，鼓室洞（S2）進展は 3 耳（13.0%）にみとめた．術式は，TCA4 耳，CWU6 耳，CWD＋MO13 耳となり，CWD others はなかった．また二期手術は 3 耳（13.0%）で選択していた．平均経過観期間は 62±24.4 か月であった．再発は 23 耳中 6 耳（26.3%）で認められ，内訳は遺残 5 耳，再形成 0 耳，遺残＋再形成 1 耳であった．年齢別に検討すると，再発例は 15.8±19.3 歳で再発なし例の 49.1±17.3 歳より有意に低年齢であり（p=0.0149），小児（15 歳以下）では 6 耳中 5 耳（83.3%）で，成人では 17 耳中 1 耳（5.9%）と小児において有意に再発率が高かった（p<0.001）．進展部位数別に再発率を比較すると，2 部位で 2 耳（28.6%），3 部位で 2 耳（20.0%），4 部位で 2 耳（33.3%）であり有意差はなかった（p=0.8）．術式別では，TCA は 1 耳（25%），CWU は 5 耳（83.3%）で再発を認めたが CWD＋MO では再発を認めず，CWD＋MO は他の術式に比べて有意に再発が少なかった（p<0.001）．S2（鼓室洞）進展の有無別では，S2 ありでは 1 耳（33.3%），S2 なしでは 2 耳（10%）の再発を認めたが，有意差はなかった（p=0.776）．【考察】緊張部型真珠腫 Stage II 症例では，73% で 3 部位以上に進展しており，高度進展例が多かったが，進展部位数や，鼓室洞進展の有無は再発とは関連しなかった．術式では，CWD+MO で再発はなく良好な成績であったが，CWU で不良であり，年齢では小児例で再発が多かった．当科では Stage II 以上，乳突蜂巣の発育不良例では CWD+MO を第一選択としているが，小児例では生理的外耳道の保持，術後処置が困難である点から CWU を選択している．今回，小児例 6 耳中 5 耳で CWU を選択していたが，小児例は再発の可能性が高く，CWD+MO が選択できない場合は，二期手術の選択が望ましいと考えられた．

O17-5　成人弛緩部型真珠腫における術後の鼓室圧を術前から予測する試み

水田　邦博[1]，遠藤　志織[2]，荒井　真木[1]
[1]浜松医療センター　耳鼻いんこう科・中耳手術センター，
[2]静岡済生会総合病院　耳鼻咽喉科 中耳手術・耳管センター

【はじめに】2017 年にひとつの進展度分類が発表された[1]．この area-based staging system に対して Some international otologists wanted to see more prognostic factors being incorporated in the staging system. との意見があったと記述されている．鼻すすり癖[2]のある成人弛緩部型真珠腫例において，我々は以前，鼻すすり癖を止めて術後のティンパノグラムが A 型になる例では，再陥凹しにくく，再含気化も良好であることを報告した[3]．今回の研究では「術前から」ティンパノグラムを用いて術後の鼓室圧を予測し，術式選択の指標に有用かについて検討を行った．
【対象と方法】鼻すすり癖が確認された成人弛緩部型真珠腫新鮮例 26 耳に鼻すすり癖を停止するように指示し，指導後の術前のティンパノグラムを測定し，A 型（A 群），C1 型（C1 群），C2 型および B 型（C2B 群）の 3 つのグループに分類した．それぞれ，術後のティンパノグラムとの一致性，1 年後の鼓膜再陥凹，1 ～ 2 年後の鼓室の再含気化を CT で調べた．手術は再建型の外耳道後壁削除・乳突腔非開放型鼓室形成術が施行された．
【結果】A 群，C1 群，C2B 群はそれぞれ 16 耳，5 耳，5 耳であった．A 群では術後のティンパノグラム A 型が 16 耳，鼓膜再陥凹なし 14 耳，軽度陥凹 2 耳，再含気化は上鼓室まで 1 耳，乳突洞まで 5 耳，乳突蜂巣まで 10 耳であった．C1 群では術後のティンパノグラム A 型が 1 耳，C1 型が 4 耳，鼓膜再陥凹なし 3 耳，軽度陥凹 2 耳，再含気化は上鼓室まで 2 耳，乳突蜂巣まで 3 耳であった．C2B 群では術後のティンパノグラム A 型が 3 耳，C2B 型が 2 耳，鼓膜再陥凹なし 3 耳，軽度陥凹 1 耳，高度陥凹 1 耳，再含気化は中鼓室のみ 1 耳，上鼓室まで 1 耳，乳突洞まで 2 耳，乳突蜂巣まで 1 耳であった．
【考察】術後，C1 群から 1 耳が C2B 群から 3 耳が A 型に転じた．これらの例は鼻すすり癖停止の効果が，真珠腫の影響でティンパノグラム上に現れなかったと考えられた．病変の除去後，指導効果が明らかになり A 型に転じたと考えられた．これに対して，術前から鼻すすり停止指導効果を示した A 群 16 耳は術後も安定して A 型を維持でき，再陥凹しにくく，再含気化も進み，以前の我々の報告[3]と同じ傾向であった．再含気化が良好の場合，遺残があれば発見しやすいと考えられ，A 群には 1 期的に聴力再建を行い，遺残が見つかれば予定外の 2 次手術を行う手術方針が推奨されると考えられた．ティンパノグラム術前 A 型は鼻すすり癖停止効果を予測するための予後因子として有用であると考えられた．鼻すすり癖停止の指導で半数以上が A 型となり，術後も維持できたことは特筆すべきことで，詳細な問診で鼻すすり癖を見逃さないこと，さらに鼻すすり癖停止指導徹底の重要性が再認識された．
　進展度に応じた術式選択は一定のコンセンサスは得られていないという[4]．術式選択のためには真珠腫を例えば鼻すすり癖という病因，今回の研究で示された予後因子などで個別化して，これまでの進展度分類に加味する必要があると考えられた．
【まとめ】成績を病因別や予後因子で分類して検討することは真珠腫の個別化医療への扉を開くことに繋がると思われる．
【文献】
1）Yung M，Tono T，Olszewska E，et al.: EAONO/JOS Joint Consensus Statements on the Definitions, Classification and Staging of Middle Ear. J Int Adv Otol 13: 1-8，2017.
2）Kobayashi T，Yaginuma Y，Takahashi Y，et al.: Incidence of sniff-related cholesteatomas Acta Otolaryngol 116: 74-76，1996.
3）Endo S，Mizuta K，Takahashi G，et al.: Postoperative course of pars flaccida cholesteatoma patients with habitual sniffing. Otol Neurotol 41:e1214-e1218，2020.
4）小島博己：中耳真珠腫の病態解明と粘膜再生による新たな治療戦略 日本耳鼻咽喉科学会宿題報告 pp148-152，2023.

O17-6　中耳真珠腫進展度分類における Stage III 症例の検討

田中　康広[1]，栃木　康佑[1]，穐吉　亮平[1]，冨山　克俊[1]，深美　悟[2]，春名　眞一[2]
[1] 獨協医科大学埼玉医療センター　耳鼻咽喉・頭頸部外科，[2] 獨協医科大学　耳鼻咽喉・頭頸部外科

【はじめに】中耳真珠腫進展度分類は 2008 年に日本耳科学会用語委員会より弛緩部型真珠腫に対する分類として提案され，2010 年には緊張部型真珠腫へと拡大し，後天性真珠腫の大部分をカバーする進展度分類として報告された．さらに 2015 年には先天性真珠腫と二次性真珠腫についても定義付けを行った上で進展度分類に追加され，中耳真珠腫進展度分類 2015 改定案が提唱された．この分類における Stage III 症例はいずれの真珠腫においても側頭骨内合併症・随伴病態を伴うものとされており，病変が高度なものが多く含まれていることが予想される．今回我々はこの Stage III 症例の傾向を分析し，臨床的な特徴を検討したので報告する．
【対象と方法】2011 年 8 月から 2022 年 4 月までに獨協医科大学埼玉医療センター耳鼻咽喉・頭頸部外科にて中耳真珠腫に対して手術を施行した Stage III 症例 57 例 57 耳を対象とした．症例の内訳は男性 38 例，女性 19 例であり，初回手術時の平均年齢は 54.1 歳であった．これらの症例に対して真珠腫の病型，側頭骨内合併症，進展範囲，副分類である乳突部の蜂巣発育程度，アブミ骨病変の程度，術式等について検討を行った．
【結果】Stage III 症例を真珠腫の病型別にみると弛緩部型が 43 例，緊張部型が 6 例，先天性が 5 例であり，二次性は 1 例もみられなかった．側頭骨内合併症（重複あり）では CW（外耳道後壁破壊）が 24 例と最も多く，次いで LF（迷路瘻孔）が 20 例，AO（鼓膜の全面癒着）が 18 例，FP（顔面神経麻痺）が 4 例，LD（高度内耳障害）が 4 例，PB（頭蓋底の広範な破壊）が 3 例の順であった．CW は全て弛緩部型であり，緊張部型 6 例中 5 例は AO を認めた．

区分別による進展範囲は TAM が 30 例と最も多く，PTAM が 18 例，TA が 5 例，PTA と AM が 2 例であった．緊張部型では TA が 4 例と最も多く，PTAM と PTA が 1 例ずつであった．先天性では PTAM が 4 例，PTA が 1 例であり，いずれも 3 区分以上を占めていた．乳突部の蜂巣発育程度は MC0 が 11 例，MC1 が 28 例，MC2 が 15 例，MC3 が 3 例で，含気を認めたものは MC1 の 2 例（MC1a），MC2 の 3 例（MC2a）のみであった．アブミ骨病変の程度は S0 が 6 例，S1 が 24 例，S2 が 23 例，S3 が 3 例，SN が 1 例であった．S0 は全て弛緩部型であり，緊張部型と先天性は緊張部型で S2 が 4 例，先天性は 3 例であり，S3 がともに 1 例と S2 以上が大半を占めた．

術式は外耳道後壁保存型鼓室形成術が 30 例に対して施行され，次いで外耳道後壁削除・乳突開放型鼓室形成術が 23 例，乳突非削開型鼓室形成術が 4 例であった．乳突非削開型鼓室形成術は緊張部型で 3 例，先天性で 1 例施行された．計画的再手術（段階手術）は 9 例で行われており，弛緩部型が 6 例，先天性が 3 例であった．外耳道後壁保存型鼓室形成術を施行した 1 例のみ再形成性再発を認め，再手術を行った．
【考察】今回の検討では Stage III 症例は弛緩部型に多く，全体の 75% 以上を占めていた．側頭骨内合併症は CW が全て弛緩部型であるのに対し緊張部型では AO が 8 割以上を占めていた．この結果より真珠腫の病型によって Stage III となる要因が異なることがわかる．真珠腫の進展範囲を区分別にみると 3 区分以上を占める TAM と PTAM で全体の 85% を占め，なかでも先天性は 5 例中 4 例が PTAM であり，Stage III となる先天性真珠腫は病変の進展範囲が特に広いことが明らかとなった．一方，緊張部型では TA が 5 例中 3 例を占めており，真珠腫も病型により進展度が大きく異なる．

アブミ骨病変の程度をみると S0 は全て弛緩部型であるのに対し，緊張部型と先天性では S2 以上の病変が 8 割以上を占め，これも真珠腫の病型によって進展経路が異なる影響と考えられた．

術式では外耳道後壁保存型鼓室形成術が最も多く行われていたが，CW 症例では 24 例中 16 例で外耳道後壁削除・乳突開放型鼓室形成術が選択されており，病態に応じた適切な術式選択が必要と考える．

O18-1 慢性穿孔性中耳炎に対する鼓室形成術の検討 ～顕微鏡と内視鏡の比較～

西村　理宇，美内　慎也，河野　修二，阪上　雅史，都築　建三
兵庫医科大学　耳鼻咽喉科・頭頸部外科

【はじめに】従来は，慢性穿孔性中耳炎に対する鼓室形成術は，顕微鏡下手術（Microscopic ear surgery：MES）が主流であったが，広角な視野を得ながら，低侵襲な手術が可能なことから，近年では経外耳道的内視鏡下耳内手術（Transcanal endoscopic ear surgery：TEES）が数多くの施設で取り入れられている．当科でも 2015 年 8 月より TEES を導入し，積極的に施行している．当科における慢性穿孔性中耳炎の術後成績について，TEES と MES を比較しつつ検討した．【 対象と方法 】2015 年 8 月から 2023 年 3 月までの期間に，当科で慢性穿孔性中耳炎に対する鼓室形成術を行った 308 例を対象とした．男性 120 例，女性 188 例で，年齢の中央値は 63 歳（6 ～ 85 歳），経過観察期間の中央値は 483 日（25 ～ 2615 日）であった．MES は耳後部切開法で顕微鏡下に外耳道鼓膜皮弁を挙上し，側頭筋膜または耳介軟骨で鼓膜形成を行った．TEES は経外耳道的に外耳道鼓膜皮弁を挙上し，耳後部の皮下組織または，耳珠軟骨を用いて鼓膜形成を行った．術式・術中所見による術後穿孔閉鎖率について検討した．術後成績はカイ二乗検定，Fisher の正確検定を用いて解析を行った．【結果】MES 群は 152 例，TEES 群は 156 例であった．年齢中央値は MES 群で 66 歳，TEES 群で 56 歳であった．MES 群は男性 65 例，女性 87 例で，TEES 群は男性 55 例，女性 101 例であった．　鼓膜穿孔閉鎖率は MES 群で 90.8%（138/152），TEES 群で 84.0%（131/156）であった．MES 群で穿孔閉鎖率が高い傾向を認めたが，有意差は認めなかった（p = 0.11）．術前鼓膜穿孔 grade による鼓膜穿孔閉鎖率は，grade 1 では MES 群：80.0%（4/5），TEES 群：86.4%（19/22），grade 2 では MES 群：93.4%（57/61），TEES 群：83.6%（77/92），grade 3 では MES 群：83.3%（20/24），TEES 群：92.9%（13/14），grade 4 では MES 群 90.2%（55/61），TEES 群：75.0%（21/28）であった．各 grade において両群間の有意差は認められなかった（grade1：p = 0.72，grade2：p = 0.07，grade3：p = 0.40，grade4：p = 0.14）．　乾燥耳の穿孔閉鎖率は MES 群で 92.3%（96/104），TEES 群で 83.7%（94/113）で，術中耳漏ありの場合は MES 群で 85.4%（41/48），TEES 群で 83.2%（36/43）であった．乾燥耳で MES 群が有意に穿孔閉鎖しやすかったが（p =0.04），耳漏ありの場合は有意差を認めなかった（p = 0.82）．　鼓膜形成材料による穿孔閉鎖率の違いでは，MES では側頭筋膜群で 90.3%（121/134），耳介軟骨群で 88.9%（16/18）であり，TEES では皮下組織群で 83.5%（96/115），耳珠軟骨群で 82.9%（34/41）であった．両術式において，鼓膜形成材料による穿孔閉鎖率の有意差は認めなかった（MES：p = 0.81，TEES：p = 0.93）．年毎の穿孔閉鎖率は，MES 群は 2019 年以前が 88.9%（104/117）であったのに対し，2020 年以降は 97.1%（34/35）まで改善し，TEES 群では 2019 年以前が 81.5%（101/124）であったのに対し 2020 年以降は 93.8%（30/32）まで改善した．【 考察 】TEES と MES の穿孔閉鎖率の比較では，TEES 群で 80.2% ～ 90.9%，MES 群で 82.6 ～ 93.1% と報告されており 1），当科においても同様であった．乾燥耳の鼓膜穿孔において MES 群で良好な穿孔閉鎖率を認め，全体でも TEES 群で MES 群より穿孔閉鎖率が低くなる傾向を認めたが，TEES 群においても 2020 年から鼓膜穿孔閉鎖率の改善を認めており，施設レベルでの learning curve による成績向上の可能性が示唆された．MES を習熟した術者が TEES で良好な成績を残すためには 60 耳の手術を要するという報告もあり 2），今後も更なる成績向上のために，継続して TEES を行っていくことが望ましいと考えられた．【まとめ】慢性穿孔性中耳炎に対する TEES の術後成績を MES と比較した．MES に対して TEES では穿孔閉鎖率が低い傾向が認められたが，両者とも近年の成績は改善している．今後も継続して TEES を施行し，低侵襲かつ好成績の手術を目指していきたい．【 参考文献 】1．Tseng CC，et al．Laryngoscope 2017; 127: 1890-6．2．Dogan S，et al．Eur Arch Otorhinolaryngol．2017;274:1853-8.

O18-2 当院における慢性中耳炎に対する Endoscopic inlay butterfly cartilage tympanoplasty（EIBCT）の検討

山崎　有朋[1,2]，石田　克紀[1]，峯川　　明[1]，喜多村　健[1]，家坂　辰弥[3]
[1]茅ヶ崎中央病院　耳鼻咽喉科，[2]東海大学　耳鼻咽喉科頭頸部外科，
[3]東京都健康長寿医療センター　耳鼻咽喉科

【はじめに】蝶型軟骨を用いた鼓膜形成術（Endoscopic inlay butterfly cartilage tympanoplasty：以下 EIBCT）は近年内視鏡下耳科手術の急速な普及により 2016 年以降報告例が増加している手術方法である．今回は当院で施行した EIBCT について検討を行った．【対象・方法】対象は 2021 年 6 月から 2023 年 3 月までに当科で全身麻酔下に EIBCT を施行した慢性中耳炎患者 25 例中，術後 6 ヵ月以上鼓膜所見および聴力検査を観察し得た症例である．方法は診療録を後方視的に調査し，患者背景，術前の病態，鼓膜穿孔の大きさ，鼓膜閉鎖率，術後聴力成績について検討を行った．【結果】結果は男性 5 耳，女性 10 耳，（平均 287.3 日）であった．術前の病態は中耳手術後の再穿孔例 9 耳（1 回実施：5 耳，2 回：3 耳，4 回：1 耳），慢性湿疹 5 耳，鼓膜チューブ留置後の穿孔残存 2 耳，ステロイド鼓室内投与後の穿孔残存例 2 耳，外耳道狭窄 6 耳，耳処置が苦手なものが 6 耳であった．術後経過は穿孔閉鎖率 100%，術後聴力成績は 90% であった．【考察】蝶型軟骨用いた EIBCT は比較的新しい鼓膜形成術で，内視鏡下耳科手術の急速な普及により 2016 年以降報告例が増えてきた術式である．軟骨は従来用いられてきた他の再建材料と比較すると，長期安定性に優れ，また蝶型に加工された軟骨は鼓膜穿孔縁への接着も良好である．我々は手術後の再穿孔，外耳湿疹，高齢者やチュービング後の小児症例を EIBCT の良い手術適応と考えている．今回の検討結果では移植片の陥凹や萎縮，感染による再穿孔にも有効であり，術直後より鼓膜閉鎖，聴力改善が得られ，術後処置も不要なため，とても有用性のある手術と考えた．

O18-3 Pretragal Superficial Musculoaponeurotic System Fascia を用いた内視鏡下 Fat-Plug Myringoplasty

川島　慶之[1]，渡邊　浩基[1,2]，本田　圭司[1]，伊藤　　卓[1]，藤川　太郎[1]，西尾　綾子[1]，
竹田　貴策[1]，丸山　絢子[1]，堤　　剛[1]
[1]東京医科歯科大学　耳鼻咽喉科，[2]東京都健康長寿医療センター　耳鼻咽喉科

近年，経外耳道的内視鏡下耳科手術（TEES）が普及し，鼓膜形成術や鼓室形成術 I 型も TEES で行われることが多くなった．TEES では，片手でも手術操作が容易な術式が好まれ，経外耳道的に低侵襲に採取可能な移植片が利用される傾向にある．また，2019 年にはリティンパ® による鼓膜再生療法（以下，鼓膜再生療法）が保険適応となり，鼓膜形成術の多くは鼓膜再生療法に置き換わった．但し，鼓膜再生療法は活動性の炎症または耳漏を有する症例には有効性が期待できないとされており，鼓膜形成術や鼓室形成術 I 型には以前にも増して炎症を有する耳においても成功率が高いことが期待される．

Fat-plug myringoplasty は 1962 年に Ringenberg により初めて報告された．本邦での報告は少ないが，世界的には 2000 年頃から報告数が増加している．この理由として，近年，世界的に TEES が普及したことや，ヒアルロン酸シートやフィブリン糊の併用により本術式の手術成績が向上したことが挙げられる．本術式で用いる脂肪組織に関して Ringenberg は，耳垂，腹部，臀部から採取した脂肪組織を組織学的に比較検討し，繊維性結合織を多く含む耳垂の脂肪組織が本術式に最も適していると報告しており，現在は耳垂の脂肪組織を利用するのが一般的となっている．我々は耳珠軟骨前方の結合組織― pretragal superficial musculoaponeurotic system fascia ―を移植片として用いている．本組織の特徴として脂肪組織とコラーゲン線維が豊富なことが報告されているが，渉猟し得た限り fat-plug myringoplasty における移植片として用いたという報告はない．

当科では 2016 年以降，全身麻酔下の鼓膜形成術や鼓室形成術 I 型は全例，TEES で施行しており，一部の症例に fat-plug myringoplasty を採用してきた．本術式の手順を図に示した．本術式は，片手でも手術操作が容易で，経外耳道的に低侵襲に移植片を採取可能なことから TEES との親和性は極めて高い．また，脂肪組織はリンパ球やマクロファージを豊富に含み炎症にも強いと考えられており，活動性の炎症または耳漏のために鼓膜再生療法の適応とならない症例における有効性も期待される．本発表では，本術式が特に有用であった症例の手術動画を供覧するとともに，同時期に underlay tympanoplasty，over-under tympanoplasty，または butterfly myringoplasty を実施した症例と患者背景や手術成績を比較し，本術式の有用性，および，本術式の活用が特に期待される状況につき報告する．

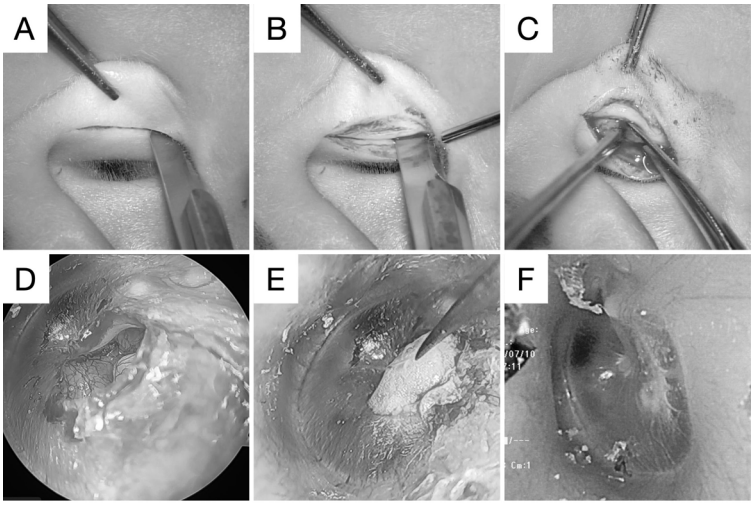

図. Pretragal Surperficial Musculoaponeurotic System Fasciaを用いたFat-Plug Myringoplasty　A：耳珠裏面の皮膚を切開．B：耳珠軟骨を軟骨膜ごと切開．C：耳珠軟骨前方の脂肪組織を採取．D：ツチ骨柄に接する後上象限の鼓膜穿孔．E：ピックを用いて脂肪組織を穿孔に留置し，フィブリン糊で固定．F：術後6カ月．脂肪様のシミ（fat stain）を残して閉鎖した鼓膜．

O18-4　TEES における Scutum plasty の工夫（鋳型を利用した術式）

内田　真哉，森岡　繁文，村上　　怜
京都第 2 赤十字病院　耳鼻咽喉科・気管食道外科

【目的】
中耳手術における外耳道後壁削除後の scutumplasty は習熟必須の手術手技である．TEES においてもその重要性に変わりはないが，onehanded-surgery による scutumplasy では相当の技術を要する．適切な再建が行われないと，感染，後壁陥凹や真珠腫再形成を来す可能性があるため，TEES に適した Scutumplasty の手技が重要である．
当科において特別な材料や機器を用いず簡便に行える，鋳型を用いたアイランド型軟骨による方法を試行したので報告する．
【症例】
65 歳，女性
主訴：両難聴
既往歴：特記事項なし
現病歴:4 年前から難聴を自覚．1 か月前から右耳漏が出現したため，近医を受診し，手術目的にて当科紹介となった．
現症：両側鼓膜に大穿孔を認めており，耳漏は停止していた．
検査所見：純音聴力検査（4 分法）では右耳は 81.3dB，左耳は 80.0dB の高度混合性難聴を認めた．
CT 所見：乳突蜂巣の発育は不良で，上鼓室から乳突洞にかけて軟部陰影を認めている．耳小骨の欠損は認めない．
手術所見：右経外耳道的内視鏡下耳科手術（TEES）を施行した．鼓室内に少量の耳漏を認め，鼓膜と鼓室内，キヌタアブミ関節には癒着を認めた．キヌタ骨先端は一部に欠損を認めた．Scutum を削除し，上鼓室を開放すると肉芽増生を認めたため，キヌタ骨，ツチ骨頭を摘出し，洗浄．膜状の鼓膜張筋ひだを穿破して前方ルートを開放した．ツチ骨頭にて 3iM 再建とし，鼓膜再建は耳珠軟骨膜による under-overlay にて行った．この際，鼓膜再建は採取軟骨の弯曲外面の軟骨膜を使用した．Scutum の欠損部は約 4 〜 5mm 程度の半月状の欠損であった．この Scutum の骨欠損部に直径約 5mm の骨ロウを圧着し，鋳型を作成した．その鋳型を採取軟骨の上においてマーキングを行い，周囲の軟骨を除去し，軟骨膜は残してアイランド型軟骨とした．アイランド型軟骨を scutum 欠損部にはめ込み，周囲の軟骨膜はのりしろとして利用し，外耳道皮弁を戻した．
術後経過：術後の耳内の上皮化は良好で，術後 1 か月後には外耳道後上壁は滑らかに再建されている．
【考察】
上鼓室開放術後の Scutumplasty の重要性は古くから報告されており，骨，軟骨，人工材料など各種の材質が用いられてきた．保険収載された上鼓室・乳突洞開放を伴う経外耳道的内視鏡下鼓室形成術を行う場合にはほぼ全例が，onehanded-surgery で scutumplasty を行う必要がある．通常は軟骨片を用いるが，適切に留置しないと，軟骨のずれや弯曲から間隙が生じて問題を来す．この問題を解消するために scutum 欠損部の鋳型をとる方法を考案した．
本法の利点として，採取材料のサイズがほぼ正確にわかるため，必要最小限の侵襲で材料を採取できること，軟骨が欠損部に正確に適合するため再建軟骨がずれにくく，段差も生じにくい．さらに再建材料がワンピースであるためワンハンドでの再建が容易であることなどがある．これらの利点は術野がコンパクトで低侵襲な TEES の術式に適しているが，顕微鏡や外視鏡手術でも有用であると考えられる．ただし，低侵襲手術として行われる場合，再建に必要な材料が比較的容易に低侵襲に採取できることも適応の条件と考えられる．
今後，軟骨に代わる優れた再建材料が見いだされない限り，自家組織軟骨を有効に利用するための工夫は重要であると考えられ，今後も症例を蓄積し，経過を観察したいと考えている．
【結論】
骨ロウにて scutum 欠損部の鋳型を作成した．次いで，その鋳型を用いてアイランド型軟骨を作成し，慢性中耳炎症例に対する TEES での scutumplasty に利用した．
本法は TEES における Scutumplasty の工夫として有用であると考えた．

O18-5　経外耳道的内視鏡下耳科手術・処置の外耳道病変に対する有用性

宮下　武憲，高橋　幸稔，戸田　光紀，星川　広史
香川大学　耳鼻咽喉科

【はじめに】
外耳道病変は，顕微鏡でも比較的良好な視野が得られることが多いが，内視鏡を用いることで病変の基部をより詳細に観察して手術することが可能である．外耳道の有茎性腫瘤では，内視鏡により詳細に基部を確認して手術することで，皮膚欠損を最小限に抑えることができる．先天性外耳道真珠腫では，顕微鏡で死角になりやすい骨の陥凹部分も，内視鏡では明視下に操作でき，遺残を予防できる．また，術後乳突腔の堆積した耳垢や乳突腔感染，外耳道が弯曲した閉塞性角化症症例[1]などでは，顕微鏡では死角になり十分に処置できない．その場合，内視鏡の広角な視野をいかし，内視鏡下耳科手術手技を用いることで，顕微鏡では死角になりやすい術後乳突腔や上鼓室天蓋なども，明視下に処置することが可能である[2)3)]．一方で，経外耳道的顕微鏡下耳科手術・処置では両手操作ができることが大きなメリットであり，必要に応じて外耳道後壁削除等の骨削開を追加することも可能である．広範囲の骨削開が必要となる症例では，顕微鏡下耳科手術，もしくは underwater 法を用いた内視鏡下耳科手術が有用であると考えられる．
内視鏡下耳科手術が有用であった外耳道病変症例（先天性外耳道真珠腫，外耳道良性腫瘍，外耳道骨腫，乳突腔に debris が充満した真珠腫性中耳炎および乳突腔障害）をもとに，外耳道病変に対する内視鏡下耳科手術・処置の有用性と問題点について検討した．

【方法】
手術：硬性鏡（φ4.0mm ×18 cm 0°，30° オリンパス，φ2.7mm ×18 cm 0°，30° オリンパス，ストルツ），BienAir サージカルドリルシステム（ユフ精機），Duckbill elevator，ローゼン探針：弱弯，骨鋭匙，麦粒鉗子，等
外来手術・処置：硬性鏡（φ4.0mm ×18 cm 0°，30° オリンパス），ローゼン探針：弱弯，L 字，吸引管：φ1.0 mm 直，先曲がり，麦粒鉗子，顕微鏡（ユニットに装着したライカ顕微鏡）を用いて，顕微鏡を併用した内視鏡下耳科処置を施行した

【結果と考察】
先天性外耳道真珠腫：外耳道前下壁が顎関節方向に破壊され，debris が充満していたが，内視鏡下耳科手術により明視下に操作できた．IS joint も破壊されていたが，耳内切開による内視鏡下鼓室形成術を併施し IIIi-I にて伝音再建した．外耳・中耳いずれの操作でも顕微鏡では死角になる部位であり，内視鏡は有用であった．
外耳道良性腫瘍，外耳道骨腫：内視鏡下耳科手術により，基部を確認しながら外耳道後壁から剥離できた．内視鏡下に腫瘍の内側端を確認して切除でき，内視鏡は有用であった．
乳突腔に debris が充満した真珠腫性中耳炎，乳突腔障害：外耳道後壁が広範囲に破壊された症例では，外来にて内視鏡下に乳突腔の debris を除去し，肉芽を処置できた．外耳道を充満する肉芽の切除は，出血のコントロールのため顕微鏡下に吸引してカウンタートラクションをかけながら切除した．顕微鏡で死角になる乳突腔の操作には内視鏡が有用であった．外耳道肉芽の操作では顕微鏡が有用であった．

外耳道病変のうち，
1）顕微鏡では死角になる病変
2）有茎性で基部が確認できる症例
3）広範な骨削開を必要としない症例
4）出血のコントロールが可能である症例
では，内視鏡下耳科手術・処置は特に有用であると考えられた．

（参考文献）
1）西岡 恵美，宮下 武憲，他．悪性外耳道炎が疑われた閉塞性角化症の 1 例．耳鼻咽喉科・頭頸部外科 91(10): 882-886．2019
2）窪田 俊憲，伊藤 吏．外来での内視鏡下耳処置．ENTONI (257): 1-5．2021
3）宮下　武憲，耳疾患の外来処置，耳鼻臨床　113：2；130 〜 131．2020

O18-6 4K3D 外視鏡 ORBEYE による鼓室形成術

佐藤　進一，玉木　久信，山田光一郎，藤原　崇志
倉敷中央病院　耳鼻咽喉科

【はじめに】
ORBEYE は 4K3D の機能を備えたビデオカメラを備えた外視鏡システムである．2020 年に当院で ORBEYE が導入された．従来は顕微鏡による鼓室形成術を行っていたが，2020 年以降は積極的に ORBEYE を使用している．本発表では，鼓室洞進展した先天性真珠腫症例の ORBEYE による手術ビデオを供覧し，ORBEYE での鼓室洞の見え方，操作について解説をする．
【症例】
5 歳男児．右滲出性中耳炎として近医で治療中であったが，難治性のため，鼓膜チューブ留置術目的で当院に紹介受診となった．初診時鼓膜の白色膨隆を認め，先天性真珠腫が疑われたため，CT 検査を行い，先天性真珠腫と診断し，手術を施行した．
【手術所見】
真珠腫は鼓室に充満しており，鼓室洞，上鼓室，乳突洞入口まで進展していた．乳突洞はコレステリン含む浸出液で充満しており，耳管鼓室口付近は真珠腫の被膜を欠いていた．段階手術とし，ORBEYE による乳突削開鼓室形成術（外耳道後壁保存型鼓室形成術），骨部外耳道後方拡大を施行した．
【考察】
ORBEYE の従来の顕微鏡に対する利点としては，まず大型モニターで 3D の術者と同じ術野をスタッフと共有できる点があげられる．また様々な方向からの観察が，患者や術者の姿勢を変えることなく行えることである．欠点としては，顕微鏡に慣れていると距離感が少し違うこと，術野の正面に ORBEYE が位置するため，術者は真正面から少しずれた位置から操作するようになることである．内視鏡に対する利点としては，顕微鏡の利点と共通であるが，両手操作が可能であることと，3D 術野での操作があげられる．欠点も顕微鏡と共通で，直線的に光が入るところ以外は見えにくいことである．今回の症例では鼓室洞進展があるため，内視鏡併用をすると良いと思われる．しかし，骨部外耳道後方拡大にて，ほとんどの症例で ORBEYE 単独でも鼓室洞の処理は可能である．
【まとめ】
ORBEYE の使用法，鼓室洞の処理，ORBEYE の利点欠点などについて，手術ビデオを供覧し，解説する．

O19-1　側頭骨手術におけるサージセルコットンボールの使用

山田武千代，椎名　和弘，富澤　宏基，小泉　　洸
秋田大学医学部　耳鼻咽喉科頭頸部外科

【はじめに】外耳道真珠腫，中耳真珠腫などの側頭骨内真珠腫では骨欠損により顔面神経に直接癒着しており，病変周囲の血管新生のため出血も多い．容易に剥離可能な場合もあるが，顔面神経刺激装置，剥離子を用いながら丁寧に剥離を行い病変の完全摘出を試みる．サージセルは木材パルプ由来の酸化処理セルロース繊維で，真珠腫 matrix に結合しやすく，鼓索神経を温存して摘出する際に特に有効である．サージセルは様々な大きさに丸めて，サージセルコットンボールとして使用することが可能であり，多くの側頭骨外科手術で有用である．側頭骨外科手術，特に側頭骨内真珠腫における使用経験，サージセル使用時の注意点について述べる．【症例】症例 1 は，1 カ月前から味覚障害を主訴に来院した 62 歳の女性で，右耳内視鏡所見と側頭骨 CT にて，鼓膜の陥凹に加えて外耳道を破壊し乳突洞に貫通し中耳にも進展している外耳道真珠腫が存在した．骨破壊と鼓膜の陥凹により鼓索神経が透見される．味覚障害改善を強く希望され手術を施行，外耳道の凹凸が特徴であるが乳突洞に貫通していたため乳突洞削開を加えた．真珠腫摘出の際は予想通り出血も多く，味覚障害改善の手術であるため，顔面神経持続刺激装置（NIM）剥離子も使用したが，サージセルコットンボールは止血と鼓索神経保存のために特に有用であった．鼓膜を筋膜で再建後，骨欠損のある外耳道は筋膜，軟骨，フィブリン付き骨パテ，軟骨，ペースト状人工骨を用いた．術後 1 カ月で外耳道は完全に上皮化している．味覚障害の自覚は 2 週間で部分回復（満足度 80%），1 カ月で完全に回復（満足度 100%）した．新型コロナウイルス感染症流行のため，診療科の方針として本症例では味覚検査を行わず自覚的な満足度で味覚障害を評価した．症例 2 は，眩暈を主訴に来院した 71 歳の女性で，耳内視鏡所見より弛緩部型の真珠腫性中耳炎と診断，側頭骨 CT にて顔面神経管骨破壊と前半規管骨破壊を認めた．右鼓室形成術，乳突洞削開術施行時，顔面神経癒着部位と前半規管膜迷路癒着部位から真珠腫を摘出する際，サージセルコットンボールは有用で，鼓索神経と前半規管の温存が可能であった．サージセルコットンボールは止血に優れているため，経外耳道的内視鏡下耳科手術（TEES）の際にも有用であった．【考察】サージセルは，セルロースを酸化して得られた酸性多糖類繊維，可吸収性製剤である．出血部位の血液と接触すると赤血球内にあるヘモグロビンと親和性があり塩を形成，ゼラチン状の凝血塊が形成される．コラーゲンと接触している血小板により血液凝固反応も起こる．グロームス腫瘍では中耳に限局していても易出血性であり注意を要するが，サージセルコットンボールを使用し，圧迫止血を行いながら多くの血管をイリゲーションバイポーラで丁寧に止血し，順次に剥離を繰り返せば腫瘍の剥離と摘出が可能となることも多い．聴神経腫瘍（前庭神経鞘腫）では，顔面神経や血管を温存するため，腫瘍内で減量する必要がある．その際，大きめのサージセルコットンボールを用い，腫瘍内の細かい止血や損傷を避けるためスペースを確保することが可能となる．顔面神経持続装置の電極の固定にも有用である．

O19-2 外耳道後壁保存型鼓室形成術における リン酸カルシウム骨ペースト状骨充填剤の有用性と問題点

西村　幸司[1]，白馬　伸洋[2]，瀧端　早紀[3]，山原　康平[2]，大森　孝一[1]
[1]京都大学大学院医学研究科　耳鼻咽喉科・頭頸部外科，[2]帝京大学医学部附属溝口病院　耳鼻咽喉科，
[3]西埼玉中央病院　耳鼻咽喉科・頭頸部外科

外耳道後壁保存型鼓室形成術は外耳道の形態を保存しつつ鼓膜を正常な位置に戻す真珠腫手術の理想的な術式である．われわれは，弛緩部型真珠腫に対しては経外耳道的上鼓室開放を，緊張部型真珠腫に対しては経外耳道的後鼓室開放を行わず，上鼓室側壁あるいは外耳道後壁を真珠腫によって破壊された範囲以上に拡大しないことが，上鼓室側壁あるいは外耳道後壁の強固な再建を容易とし，それにより再形成性再発のリスクを軽減できると考えている．しかしながら，真珠腫による骨破壊の範囲が広範な症例や他院で大きく上鼓室側壁あるいは外耳道後壁を削開された再手術例では，外耳道の再建が困難である症例に遭遇する．リン酸カルシウム骨ペースト状骨充填剤バイオペックスは高度管理医療機器（クラス 3）であり，骨欠損部の補修，整復を要する骨折部の補修・固定補助，金属製螺子等の人工材料の固定，セメントレス人工関節と骨母床間の間隙の充填に使用されている．側頭骨外科手術におけるバイオペックスの使用報告として，外耳道後壁削除型鼓室形成術後の乳突洞の充填目的（Kakigi et al.，2009），あるいは外耳道の補強，頭蓋底再建，乳突洞の充填目的（山田ら，2014）の報告がなされている．

今回我々は，2022 年 4 月から 2023 年 3 月の 1 年間に，上鼓室側壁または外耳道後壁の再建材あるいは薄切軟骨の補強材としてバイオペックスを 8 例 8 耳に使用したので，その有用性と問題点を報告する．症例の内訳は男性 4 耳，女性 4 耳，手術時年齢は 28 歳から 90 歳，中央値は 57.5 歳．疾患の内訳は，真珠腫新鮮例 5 耳，真珠腫再形成性再発例 2 耳，術後性中耳炎 1 耳であった．複数回手術の分類は，初回手術（一期的）1 耳，初回手術（段階手術）4 耳，計画外再手術（一期的）2 耳，計画外再手術（段階手術）1 耳であった．術式は外耳道後壁保存型鼓室形成術 6 耳，外耳道後壁削除・乳突非開放型鼓室形成術 2 耳で付帯手技として 8 耳全耳でバイオペックスを再建材あるいは耳介薄切軟骨の補強材として上鼓室側壁再建と外耳道後壁再建を行なった．

8 耳中 3 耳において，計画的再手術の初回手術時もしくは計画外再手術時に使用したバイオペックスの状態を確認し得た．確認し得た 3 例全てにおいてバイオペックスは硬化して骨部外耳道と癒合し，骨部外耳道と耳介軟骨の隙間から侵入する真珠腫の再形成は認めなかったが，3 耳中の外耳道後壁全面の再建材としてバイオペックスを用いた 2 耳では，バイオペックス周囲に肉芽形成を認めた．一方，耳介軟骨の支えとしてバイオペックスを用いた 1 例では，バイオペックス周囲に肉芽形成は認められなかった．

以上の結果より，症例数は少ないが乳突洞の良好な含気を得るためには，バイオペックスは外耳道後壁全面の補強に用いるのではなく，耳介軟骨の支えとしての補助的な使用が望ましい可能性が示唆された．今後は，症例数を増やして検討を進める予定である．

O19-3 リン酸カルシウム系骨ペースト，ダイレクトインジェクトを用いた乳突腔充填

伊藤　卓，藤川　太郎，川島　慶之，本田　圭司，竹田　貴策，丸山　絢子，堤　剛
東京医科歯科大学　耳鼻咽喉科

乳突腔充填は通常外耳道後壁削除・乳突削開術をおこなったのちに施行され，外耳道後壁再建とともに施行された場合には真珠腫の再発を予防し術後乳突腔障害も生じない優れた術式である．充填材料としては，これまで萎縮や収縮をきたしにくい自家骨片や骨パテ，セラミックスなどを用いられることが多かったが，近年練和して使用する形状賦形型のリン酸カルシウム系骨補填材が開発・販売され，側頭骨手術への応用例も散見されている．我々は現在，オンデマンドで使用することができ練和が不要な頭蓋顔面骨用シリンジ型リン酸カルシウム系骨ペースト，ダイレクトインジェクトを充填材料として積極的に用い，乳突腔充填を行っている．

主な対象症例は乳突腔障害をきたしたものや再形成性真珠腫を生じたもので，乳突腔内の角化上皮や真珠腫母膜を完全に摘出したのちに，生理的な位置と大きさを持った外耳道を耳介軟骨と側頭筋膜で再建し，その補強と再発予防を目的としてダイレクトインジェクトで充填している．ほとんどの症例で再建後壁は早期に上皮化して耳漏は停止し，これまでに感染した症例は見られていない．

ダイレクトインジェクトはあらかじめ 2 種のペーストがデリバリーシリンジ内に充填された状態で供給され，ミキサーカニューレを通じて混合されて射出，充填される．そのため，必要な時に直ちに使用することが可能であり手術時間の延長はほとんど生じない．注入直後より適度な粘性があるため骨パテのように散らばることなく形状の形成が容易であり，数分以内にペーストは硬化する．また，ミキサーカニューレは 2 本セットされているため，必要であれば追加注入も可能である．したがって，乳突削開術後の乳突腔充填には適した素材であると考えられた．

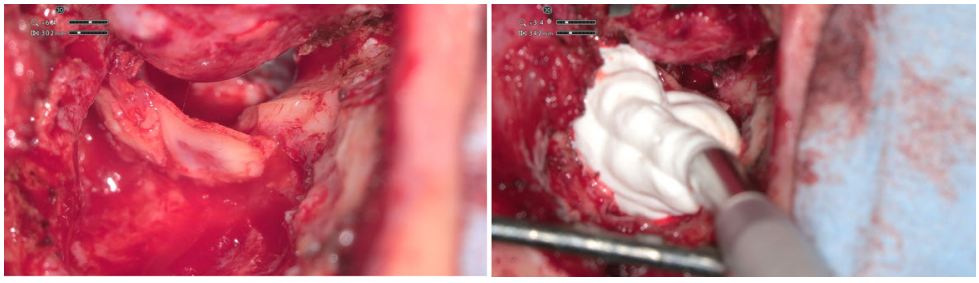

O19-4 小児癒着性中耳炎に対する手術の工夫

斎藤　杏子，岡本　昌之，木村　幸弘，藤枝　重治
福井大学　耳鼻咽喉科・頭頸部外科

< はじめに > 癒着性中耳炎は耳管機能不良に起因して発症することが多く，手術を行っても再発する症例が少なくない．また術後聴力改善率も 5 割程度にとどまっており，手術適応の判断は難しい．成人の場合，明らかな真珠腫形成や感染，高度の難聴を来す症例を除いては経過観察とすることが多い．小児においても，成長に伴う耳管機能の成熟によって自然治癒が期待できること，罹病期間が短く真に癒着している症例は少ないと考えられることなどから，まずは保存的に経過を見る場合が少なくない．一方で，幼児期は軽度難聴であっても言語発達に与える影響が大きいこと，鼻かみ・自己通気がうまくできないこと，奇形や併存疾患より耳管機能障害の遷延が予想される症例も存在することから，成人とは異なる基準で手術時期を見極める必要があると考えている．当科では，一定期間の通気処置によっても改善を認めない症例や，通気後も癒着が残存する症例に対しては積極的に手術を選択している．特に後鼓室方向への強い陥凹を認める症例は，キヌタ骨やアブミ骨の融解を予防することを目的にできるだけ早期に手術を行う方針としている．術式についても，先述のような小児の特殊性と術後経過観察期間が長期に及ぶことを踏まえ選択しなければならない．小児の癒着性中耳炎に対する鼓室形成術の是非については議論の分かれるところであるが，当科では再発リスクを最小限にするため剥離操作と鼓膜チューブ挿入に加えて菲薄化・器質化した鼓膜の十分な切除と再建を行うようにしている．今回，当科で鼓室形成術を行った小児癒着性中耳炎症例 3 例と術式の工夫について報告する．< 症例 1>　3 歳女児　既往症なし新生児期からの滲出性中耳炎が遷延，緊張部が広範に陥凹し岬角・下鼓室蜂巣・正円窓窩に癒着していた．陥凹部の前方・後上方から鼓室内に生食を注入すると，半分程度の癒着が剥離できた．TEES にて正円窓窩，下鼓室蜂巣を含むすべての癒着を連続性を保ったまま剥離し，菲薄化鼓膜を切除した．側頭部結合織で鼓膜を再建し，SAT を挿入した．< 症例 2>　10 歳男児　既往症なし緊張部に陥凹を認め，通気を行うも後鼓室方向の癒着と聴力閾値上昇が残存した．前下象限より鼓室内に生食を注入すると，岬角との癒着は完全に解除された．鼓膜チューブを挿入し TEES を施行．I-S joint，正円窓窩，鼓室洞への癒着を剥離し，菲薄化鼓膜を切除した．上鼓室に真珠腫形成も認めたため，弛緩部鼓膜も一部切除した．鼓膜穿孔が 2 か所となったが，それぞれにリティンパを留置した．< 症例 3>　4 歳 7 ヶ月男児　ダウン症候群後下象限の鼓膜穿孔痕が滲出性中耳炎再発に伴い陥凹，岬角および正円窓窩に癒着を認めた．前下象限から鼓室内に生食を注入すると岬角・正円窓窩との癒着はほぼ解除された．陥凹上方への癒着が残存したため鼓膜チューブを挿入の上 TEES を施行．I-S joint との癒着を剥離し，陥凹部の菲薄化鼓膜とその周堤の瘢痕化鼓膜を切除，鼓膜欠損部にリティンパを留置した．< 術式の工夫 > アプローチは可能な限り経外耳道的に内視鏡下で行うことで，低侵襲なだけでなく，細部の観察が可能となり上皮遺残の危険性を低減できると考えている．剥離操作は，まず鼓室内への生食注入を行っている．これにより鉗子操作による剥離範囲を縮小でき，うまくいけば後壁の骨削開が不要となる可能性もある．器質化が成人ほどには進行していない小児の場合，特に有用と思われる．鼓膜の切除は，菲薄化した余剰部分のみならず石灰化や器質化部分も含めて行うようにしている．その結果大穿孔を生じる場合もあるが，最近ではリティンパを用いて正常鼓膜の再生を促すことで良好な経過が得られている．鼓膜チューブは原則長期留置型を採用しているが，癒着が広範に及ぶと留置が難しい場合もある．その場合には SAT を使用し，脱落した場合には再生した鼓膜に改めて長期留置型チューブを挿入するのが良いと思われる．< まとめ > 長期的な経過観察が必要ではあるが，現在まで 3 症例とも良好な経過をたどっている．小児癒着性中耳炎に対しても適切な時期に鼓室形成術を行うことは有用と考える．

O19-5 当科における耳科手術麻酔方法の選択

和田　忠彦，岩永　迪孝，羽田　史子，井上　雄太，曽我　文貴，藤田　明彦
関西電力病院　耳鼻咽喉科

【はじめに】
最近では，高齢化社会や短期入院傾向からより侵襲の少ない手術が求められている．当院では，耳科手術において以前より可能な限り局所麻酔下で施行している．今回，当院で施行された耳科手術の麻酔方法の選択や局所麻酔中の鎮静度や安全性などについて検討する．
【対象・結果】
2020 年 1 月から 2023 年 5 月の期間において当院で施行された耳科手術は 562 耳であった．そのうち，局所麻酔で施行された耳科手術は 76.9%（562 耳中 432 耳）であった．局所麻酔方法は，手術施行 30 分前にペチジン塩酸塩（ペチロルファン）を筋肉注射し，手術施行時よりミダゾラム（ドルミカム）で導入・維持を行っている．特に，局所麻酔全例が安全に手術は施行され，手術の中止や全身麻酔への変更などはなかった．しかし，一部の例で疼痛による体動や脱抑制などが観察された．
【考察】
局所麻酔下における耳科手術は，侵襲の少ない麻酔方法であり，かつ手術中に患者による自覚的な聴力改善評価が可能な点において非常に有用な方法である．当院では，手術中の耳小骨再建時や鼓膜形成時に聴力改善の有無を全例確認している．一方で，手術中の体動により手術が困難になるため，年齢や炎症の程度や病巣の範囲や精神疾患の有無などを事前に評価し，局所麻酔が可能であるかを判断する必要がある．今回の検討では，手術中の疼痛により体動が見られた例や鎮静剤の副作用により脱抑制に至り体動が激しくなった例があり，その詳細な結果・傾向について報告する．また，術前評価時に全身麻酔を選択した主な例として，人工内耳手術，20 歳以下の症例，パニック障害などの精神疾患がある例，半規管瘻孔や広範な硬膜露出例などであった．
今後，高齢化社会や社会事情からより短期入院・外来手術が可能な局所麻酔による耳科手術のニーズは高まると予想される．耳科手術における局所麻酔の安全性をふまえたガイドラインの作成も考慮しなければならない．

O19-6 局麻中耳手術後のめまい

松田　圭二
まつだ耳鼻咽喉科宮崎サージクリニック　耳鼻咽喉科

【はじめに】クリニック開院後，局所麻酔による日帰り中耳手術を行って 4 年になる．勤務医時代の大半は全身麻酔下の手術で，局麻手術は最初の 8 年ほどを中心に 300 例ほどを行っていたに過ぎなかった．いずれも術後 10 日ほど入院加療するというスタイルで，術直後のめまいや嘔気といったトラブルをあまり気にしたことはなかった．開院当初，患者は歩いて来院し術後 1 時間ほどで歩いて帰るのが当然と考えていた．ところが実際には，めまい・嘔吐が頻発し，快適な日帰り手術を行う上で大きな障壁になっていることに気づいた．悩みの転機は，真珠腫手術の際におとずれた．ある患者が，2 時間半余りの手術直後にスタスタと何もなかったかの様に歩いて帰宅したのだ．乳突洞削開では大量の生食で洗浄する．以降，手術中に温生食で鼓室洗浄を行うようにしたところ，術後のめまいは明らかに減少した．今回，局麻手術後の帰宅に支障を生じるめまい症状の頻度，対処法を研究報告する．【目的】術中の温生食による鼓室洗浄が，手術直後のめまい発症に有効かどうかを検討するのが目的である．【対象と方法】キシロカイン浸潤麻酔で中耳手術を行った自験 181 例を対象とした．2019 年 11 月から 2021 年 2 月（開院から 1 年半ほど）に手術を行った 95 例では，真珠腫以外，術中，鼓室洗浄を行わなかった（洗浄なし群）．これ以降，2021 年 3 月から 2022 年 12 月に手術を行った 86 例では，術中に温生食で鼓室洗浄を行った（洗浄あり群）．洗浄の有無による，めまい発生率を疾患別に検討した．疾患として，慢性穿孔性中耳炎，穿孔のない中耳疾患（鼓室硬化症，根治術後，耳小骨奇形，浅在鼓膜等），中耳真珠腫，耳硬化症を区別した．【結果】症例数，めまい発生率を洗浄なし群，あり群の順に（）に示す．穿孔性中耳炎（26/57: 46%，8/60: 13%），穿孔のない中耳疾患（5/18: 28%，5/13: 38%），中耳真珠腫（1/12: 8%，1/6: 17%），耳硬化症（3/5: 60%，5/6: 83%）．【考察】キシロカイン内耳麻酔に起因するめまいは，術中洗浄で明らかに抑制される（穿孔性中耳炎，中耳真珠腫）．穿孔のない中耳疾患（鼓室硬化症，根治術後，耳小骨奇形，浅在鼓膜等）では，洗浄の有無に関わらずめまい発生率が比較的高い．キシロカイン内耳麻酔の影響をより効果的に排除する洗浄のタイミング，頻度の再考が必要である．アブミ骨手術（stapedotomy）のめまいは内耳への器械的刺激によるもので，術中の洗浄では抑制されない．帰宅に支障を生じる場合，短期入院などで対応する必要がある．

O20-1　自家骨による鼓室形成術 III 型における再建法別聴力成績

新川智佳子[1]，伊藤　　吏[1]，後藤　崇成[1]，天野真太郎[1]，欠畑　誠治[1,2]
[1] 山形大学医学部　耳鼻咽喉・頭頸部外科，[2] 太田総合病院　耳鼻咽喉科・気管食道科

【はじめに】鼓室形成術 III 型には IIIc，IIIi，IIIr，IIIo があるが，それぞれテコ比が異なるため，伝音効率にも違いがあると考えられる．そこで，本研究では，自家骨を用いた鼓室形成術 III 型症例の聴力成績を再建方法別に検討することを目的とした．【対象・方法】2017 年 4 月から 2022 年 3 月までに，当科において中耳疾患に対し自家骨を用いて鼓室形成術 III 型を施行した症例のうち，術後 1 年まで聴力フォローが可能であった 64 人 64 耳（男性 28 人，女性 36 人，平均年齢 44.8 歳）を対象とした．検討項目として，原疾患，再建材料，アブミ骨の可動性，外耳道後壁の状態，術後 1 年時の聴力成績を後方視的に検討した．聴力成績は AAO-HNS による基準を参考に術後の気骨導差を検討した．【結果】同期間に於いて全鼓室形成術 III 型は 275 耳であり，そのうち 64 耳（23.3%）が自家骨による伝音再建が行われていた．伝音再建方法は IIIc が 38 耳，IIIi が 22 耳，IIIr が 2 耳，IIIo が 2 耳だった．IIIi は全例アブミ骨とツチ骨との間に伝音再建を行う IIIi-M を施行していた．疾患は IIIc では鼓室硬化症 21 耳，中耳真珠腫 9 耳，中耳奇形 7 耳，外傷性耳小骨連鎖離断 1 耳だった．IIIi では鼓室硬化症 10 耳，中耳真珠腫 4 耳，中耳奇形 4 耳だった．IIIr と IIIo は鼓室硬化症 1 耳，中耳真珠腫 1 耳だった．再建材料は IIIc ではキヌタ骨が 29 耳，ツチ骨が 8 耳，皮質骨 1 耳，IIIi はキヌタ骨が 21 耳，ツチ骨が 1 耳だった．アブミ骨の可動性は IIIc では 31 耳，IIIi では 19 耳，IIIr では 1 耳で良好であった．IIIo ではいずれもアブミ骨の可動性は不良だった．外耳道後壁の状態については，IIIc は 3 耳，IIIo で 1 耳で外耳道後壁削除型乳突削開術が施行されていたが，それ以外の症例では後壁は温存もしくは再建されていた．術後 1 年時点での AAO-HNS 基準による骨導差は，IIIc で 18.3dB，IIIi で 11.7dB，IIIr で 10.2dB，IIIo で 43.8dB だった（下図）．IIIc と IIIi の術後気骨導差と Mann-Whitney の U 検定を用いて統計学的に検討すると，IIIi で有意に小さかった．また，術後気骨導差が 20dB 以内だった症例は，IIIc では 22 耳（57.9%），IIIi は 18 耳（81.8%），IIIr は 2 耳（100%），IIIo は 0 耳（0%）だった．【まとめ】鼓室形成術 IIIi は IIIc と比較して，より本来に近い耳小骨連鎖の形を維持しており，良好な術後聴力が得られると考えられた．

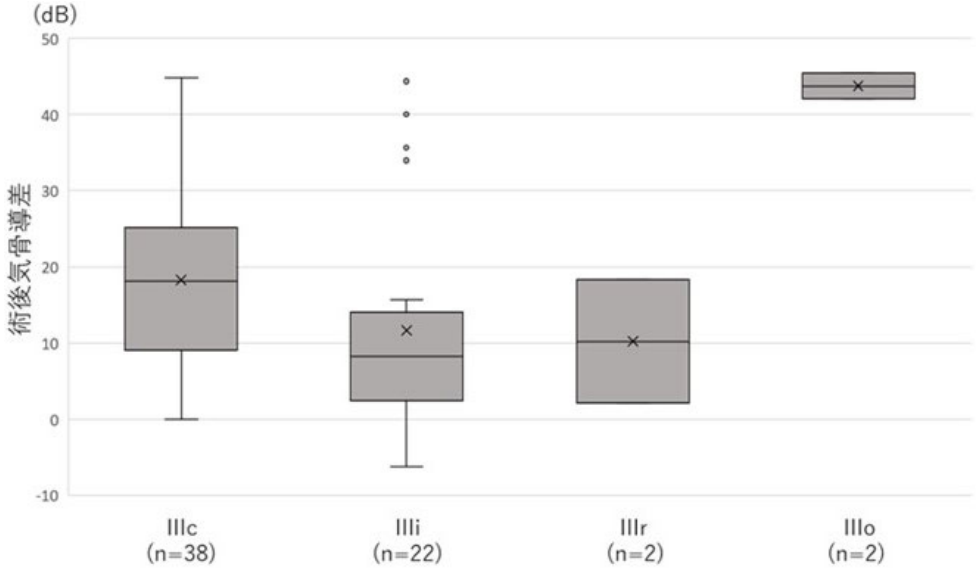

術後1年での再建法別聴力成績の比較

O20-2　鼓室形成術 IV 型の成績と合併症としてのアブミ骨底板外傷例

中江　進
明石市立市民病院　耳鼻咽喉科

【はじめに】当科で鼓室形成術 IV 型手術を施行した症例の病態別，コルメラ別の術後成績を検討し，アパセラム T の有用性と危険性について考察した．
【対象と方法】鼓室形成術 IV 型手術を施行した 103 耳を病態別に，非炎症性疾患群 5 耳（中耳奇形 3 耳，外傷 2 耳），慢性中耳炎群 41 耳（癒着性中耳炎 9 耳，術後耳 21 耳，鼓室硬化症 11 耳），後天性真珠腫群 53 耳（後天性真珠腫 41 耳，再発真珠腫 12 耳），先天性真珠腫群 4 耳に分類した（表 A）．使用したコルメラのうち，人工耳小骨は全例アパセラム T であった．また耳介軟骨や耳珠軟骨を「軟骨」に，残存耳小骨や皮質骨を「骨」にまとめた．日本耳科学会聴力判定基準（2010）による病態別，コルメラ別の聴力改善成功率，コルメラによる合併症について検討した．
【結果】聴力改善成功率は全体では 52 耳 /103 耳（50.5%）で疾患群別では非炎症性疾患群 80%（4/5 耳），先天性真珠腫群 75%（3/4 耳），慢性中耳炎群 63.4%%（26/41 耳），後天性真珠腫群 47.2%（25/53 耳）の順であった．2008 年ころから薄切軟骨による被覆や，Full thickness 耳珠軟骨による鼓膜形成下にアパセラム T を第一選択としているので，使用したコルメラの中でアパセラム T は 44.7%（46/103 耳）を占めた．耳小骨再建材料別の聴力改善はアパセラム T67.4%（31 耳 /46 耳），軟骨 43.8%（7 耳 /16 耳），骨 34.1%（43 耳 /41 耳）であった（表 B）．稀な合併症としてアパセラム T がアブミ骨底板外傷をきたした例が 2 例あった．この 2 症例の概要を表に示す（表 C）．
【結語】鼓室形成術 IV 型手術でアパセラム T は聴力改善に有用であり積極的に使用すべきであるが，コルメラ自体の排出以外に，底板外傷にも留意する必要があると思われた．

A. IV型手術耳の疾病別内訳

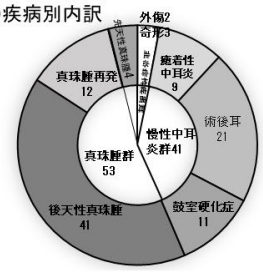

B. コルメラ別術後成績

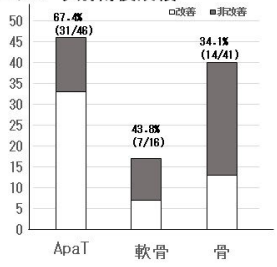

ApaceramT®によるアブミ骨底板損傷例

症例番号	年齢 性	病名	耳小骨の状態	術型	底板穿破の判明時期	底板穿破時のCT所見	症状	聴力
①	78 女	鼓室硬化症（アブミ骨可動性あり）	アブミ骨両脚欠損	IV c	手術時	迷路気腫なし 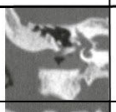	浮動性眩暈 8日間	58.3dB ↓ 41.7dB
②	50 男	真珠腫術後耳	ツチ・キヌタ骨欠損 アブミ骨底板のみ 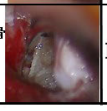	IV c	手術翌日	前庭への軸侵入 迷路気腫 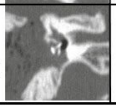	浮動性眩暈 8日間	61.7dB ↓ 48.3dB

O20-3 当科における鼓膜穿孔閉鎖の治療方針　第 2 報 ー EBIM ＋接着法＋ TM　flap の組み合わせー

北尾　恭子[1]，新田　義洋[2]
[1] 伊勢原協同病院　耳鼻咽喉科，[2] 北里大学　耳鼻咽喉科・頭頸部外科

【はじめに】鼓膜穿孔の治療法は，ここ数年，リティンパ® の登場により飛躍的なブレイクスルーを迎えた．

リティンパ® の適応拡大傾向に伴い，当科での鼓膜穿孔に対する治療も鼓膜穿孔閉鎖術が増加し，鼓室形成術 1 型や鼓膜形成術の件数が相対的に減少しつつある．

リティンパ® 発売当初に出ていた文献や企業他からの情報では石灰化病変や大穿孔には使いにくかったため，自家組織を用いることで親和性が高く，かつグラフト脱落の確率の低い手法である EBIM-endoscopic butterfly inlay myringoplasty を適用していた症例の経過を供覧するとともに，今後の方針を検討したので報告する．

【対象】症例は 2021 年 4 月 1 日から 2023 年 3 月 31 日の 2 年間に当科で慢性穿孔性中耳炎に対しての治療を手術室で行った 25 例 25 耳．男性 12 例，女性 13 例．年齢は 6 歳 -83 歳．平均値 63 歳，中央値 71 歳．

【結果】初回手術の内訳は，2021 年度は鼓膜形成術（全て EBIM）6 例，鼓室形成術 1 型　4 例，鼓膜穿孔閉鎖術　2 例だったのに対し，2022 年度は鼓膜形成術　4 例，鼓室形成術 1 型　1 例，鼓膜穿孔閉鎖術　8 例と，鼓膜穿孔閉鎖術が増加していた．

初回手術の穿孔閉鎖率は 80%．再穿孔症例は鼓膜形成術 2 例，鼓室形成術 1 型 1 例，鼓膜穿孔閉鎖術 2 例．再穿孔には鼓膜形成術で 1 例閉鎖，3 例はリティンパ® を用いて閉鎖が得られた．1 例は経過観察中である．

【考察】症例を積み重ねることで，EBIM には 3 通りの閉鎖形態があることが判明してきた．1）軟骨が鼓膜上に乗ったいわゆる overlay に近い形，2）上皮層と固有層の間にバタフライ軟骨の上層が入り込み上皮層でそのまま覆われる完全な Inlay，3）バタフライ軟骨下層が underlay された結果バタフライ上層と下層の間に鼓膜上皮層が完成し，軟骨は縮んで脱落し透き通る鼓膜が出来上がるというパターンである．発表時はそれぞれの閉鎖形式の症例の鼓膜写真を供覧予定である．

2022 年 4 月から経外耳道的内視鏡下鼓室形成術が保険収載となった．以降は当科では 1 人常勤医体制の為，鼓膜穿孔に対しては顕微鏡下の鼓室形成術 1 型（内視鏡での確認を併用）か，内視鏡下の鼓膜形成術又はリティンパ® による穿孔閉鎖術を行っている．TEES 保険収載以前にバタフライ軟骨と薄切軟骨及び接着法を組み合わせて鼓室形成術 1 型を内視鏡下に耳内より施行した症例の経過も供覧する．

【症例】69 歳女性．左鼓膜穿孔 Grade2 に対し，Tympanomeatal flap 挙上と薄切軟骨，バタフライ軟骨，結合織による接着法を組み合わせた鼓室形成術 1 型を行った．術前骨導聴力は 3 分法 28.3dB．術後 2 ヶ月半で気導 21.7dB へ改善，以降も聴力改善し続け，術後 1 年の気導聴力は 3 分法 15dB．A-B　gap は消失し良好な聴力成績を得ている．TM flap の挙上で確実に Inlay となり，バタフライ軟骨を土台になるよう用いることでグラフトの陥凹が防げる．バタフライ軟骨 1 枚で無理に穿孔閉鎖しようとせず，小さな間隙に薄切軟骨 inlay や接着法を組み合わせることで，ツチ骨と軟骨の干渉も避けられ良好な gap 改善が得られる．自家組織であり感染のリスクが少ないなど，EBIM と接着法および TM flap の組み合わせによる鼓室形成術の利点は多いと考えられた．

【結論】今後は診療報酬など含め患者側の視点から考慮すると，合併症や複数回手術を許容可能であれば穿孔の大きさに関わらずまずは術前外来で複数回洗浄の上でリティンパ® による鼓膜穿孔閉鎖術を行い，再穿孔の際にはリティンパ® 再使用か（組み合わせを含めた）EBIM かを状況次第で患者と相談しながら検討，という方針が望ましいと現時点では考えられる．リティンパ®，EBIM ともに，現時点では概ね良好な鼓膜穿孔閉鎖が得られているが，術後真珠腫の形成他合併症の出現に注意して経過観察を継続するとともに，今後さらなる長期経過を診て穿孔閉鎖の治療検討を重ねていく必要があると考えられた．

O20-4 穿孔や石灰化が広範囲である鼓膜に対し鼓室形成術を施行した症例の検討

山田　浩之[1,2]，井澤　瞳美[1]，大石　直樹[2]，小澤　宏之[2]
[1]けいゆう病院　耳鼻咽喉科，[2]慶應義塾大学　耳鼻咽喉科

【はじめに】鼓膜穿孔に対する閉鎖術は歴史的に顕微鏡下で行う鼓膜形成術や鼓室形成術が主流であったが，近年の手術機器の発達や新たな治療法の開発により選択肢が増加している．具体的には 1999 年に接着法が開発され，その手技の簡便さと良好な手術成績から急速に普及した．2010 年頃より内視鏡下耳科手術による鼓膜閉鎖が普及し始め，2019 年には接着法を発展させたリティンパによる鼓膜再生療法が保険収載され，適応を広げつつある．近年各術式の治療成績の報告を目にすることが多いが，術者に確かな技術があり，患者の理解があれば，鼓膜を閉鎖するという目的が達成できればどの術式でも問題は無く，術者の裁量で決められると考える．一方で鼓膜穿孔の大きさや石灰化の範囲が広範囲である症例に対する術式の選択には注意が必要であり，慣れている術式だからといって高い鼓膜閉鎖率や聴力改善率が約束されているわけではなく，安全で確実な手術を行うには術式の選択を含め，術者の経験と技術が試される．今回我々は穿孔や石灰化が広範囲である穿孔性慢性中耳炎に対して顕微鏡下鼓室形成術を施行した症例の検討を行ったため報告する．【対象と方法】2015 年 1 月～ 2022 年 9 月の間に当院で鼓膜閉鎖手術を施行し，6 ヵ月以上が経過し，聴力検査を施行した 94 例を後ろ向きに調査した．そのうち鼓膜の 75% 以上を穿孔ならびに石灰化病変が占める 27 症例（平均年齢 52 歳, 男性 10 例女性 17 例）を対象とした．術前気導聴力（3 分法）, 術式, 鼓膜閉鎖の有無, 術後聴力成績（2010 年の伝音再建後の術後聴力成績判定基準）を検討項目とした．手術は以下の 4 つの操作を意識して行っている．(1) 耳後部を切開し，外耳道皮膚を剥離した後，外耳道骨を削り，後方の鼓膜輪を直視でき，操作が出来る視野・術野を展開する．無理な視野や余裕のない操作野ではフラインド操作となり，雑になるため，明視下の手術を心がける．(2) 鼓膜の石灰化病変は可能な限り除去する．石灰化病変は血流が悪いため，筋膜が生着しない可能性がある．また固く重いので鼓膜の振動を制限し，術後聴力に影響を及ぼす可能性がある．一時的に穿孔を広げてでも血流の豊富な組織と筋膜を結合させる．(3) 外耳道皮膚を横切開し，穿孔縁の前方を明視下に置き，鼓膜前方の操作を両手で行う．外耳道皮膚と骨の間からのみの操作ではブラインド操作となりかねない．外耳道皮膚を横切開し，外耳道からアプローチして鼓膜前方の鼓膜輪上の上皮を確実に挙上し，筋膜を in-lay で設置する．(4) 鼓膜閉鎖後，外耳道皮膚と削開した外耳道骨の間のスペースを無くすために外耳道皮膚を縦切開し, 減張する．皮膚欠損部の骨露出には結合織膜で裏打ちして被覆する．結果的に外耳道皮膚は T 字もしくは逆 L 状に切開される．外耳道と外耳道皮膚の形態を維持し, 潜在化鼓膜を予防する．【結果】手術時の平均純音聴力は 51.3dBHL で，術式は鼓室形成術 I 型が 10 例，IIIc 型が 8 例，IIIi 型が 9 例であった．鼓膜完全閉鎖率は 81.5%（22/27 例）で，穿孔残存 5 例のうち，3 例はピンホールで，2 例は鼓膜の 20% 以内の穿孔にとどまっている．術後聴力成績の成功率は 100% で，術後聴力成績判定基準の 3 項目の全てに該当している症例は 10 例（37.0%）であった．【考察】鼓膜穿孔が大きく鼓膜輪にまでかかっているような症例は鼓膜輪上の上皮を挙上し，in-lay とすることが鼓膜輪の血流を最大限利用する結果となり，筋膜の生着に有利に働くと考える．鼓膜中間層の石灰化を除去するにあたり，必要な上皮層をなるべく残すことや，ツチ骨柄周囲の上皮層をツチ骨柄から剥離挙上し，筋膜を設置することも筋膜の生着には必要な操作で，いずれも顕微鏡下手術における両手操作による利点と考えている．鼓膜閉鎖率は 81.5% と諸家の報告と比較するとやや悪いが，対象の鼓膜や 5 例中 3 例がピンホール穿孔残存例であることを踏まえると許容できる結果と考えた．また聴力改善率は 100% と高値であったが，これは術式の選択が症例と合致していることによると考えた．当科では必ずパッチテストを施行し，ゲインの少ないものは全例 III 型としていることが好成績に繋がっているものと考えた．

O20-5 神経再生誘導チューブ（ナーブリッジ ™）を用いる鼓索神経再建例 = 第 2 報 =

山中 敏彰[1]，大山 寛毅[1]，西村 忠己[2]，村井 孝行[2]，北原 糺[2]，白石 功[1]，
小林 孝光[1]，斎藤 和也[3]，安松 隆治[1]
[1] 近畿大学 耳鼻咽喉・頭頚部外科，[2] 奈良県立医科大学 耳鼻咽喉・頭頚部外科，
[3] 和泉市立総合医療センター 耳鼻咽喉科

【緒言】

鼓索神経は鼓室腔を走行する解剖学的特徴から中耳手術の際に損傷されることがあり，その場合の味覚障害が問題となることも少なくない．切断された鼓索神経は極細で空間に浮いていることから，直接，神経端々吻合や自家神経移植を行うことは物理的にも技術的にも極めて困難である．以前，本学会で，切断された鼓索神経を神経再生誘導チューブ（ナーブリッジ ™）を用いて再建することにより，味覚機能が著明に改善したことから，同チューブが神経の機能再生へ寄与することを示唆した．今回，二次手術により実際に鼓索神経の形態的な再生を確認できた症例を報告し，同チューブによる鼓索神経再建の有用性について検討する．

【症例】

41 歳男性，3 ヶ月前からの右耳漏を主訴に受診した．陥凹した右鼓膜弛緩部に真珠腫塊がみられ，純音聴力検査で右耳の伝音難聴（41.7 dB），CT 検査で鼓室，上鼓室および乳突洞にツチ・キヌタ骨破壊を伴う軟部組織様陰影が認められた．右弛緩部型真珠腫性中耳炎と診断し外耳道後壁削除・再建型（軟素材）鼓室形成術を施行した．

手術中，真珠腫（StageII,PTAM）は，キヌタ骨長脚とアブミ骨上部構造を破壊し鼓索神経を取り囲んで強く癒着していた．鼓索神経を剥離困難な部位で切断し真珠腫と一塊に摘除し，同神経欠損部（3.5mm）に神経再生誘導チューブ（径 1.0 mm，長さ 5.0 mm）を置換した．チューブの逸脱や創部感染などの有害事象は認められなかった．術後 1 年後に二次手術を行ったところ，神経上膜表面に新生血管を伴う再生鼓索神経が確認できた．また，顔面神経刺激装置（NIM）による同神経への逆行性刺激で電気反応が認められた．電気味覚閾値は初回手術直後に 32dB まで上昇したが，その後，3 日後より低下し始め，2 週後には 10dB に改善し，1 か月後には正常化（4dB）した．再手術後も引き続いて，回復をキープしている．

【考察と結論】

神経再生誘導チューブ（ナーブリッジ ™）は，末梢神経が損傷した場合に，欠損した部位に架橋する神経再生デバイスである．外筒のポリグリコール酸（polyglycolic acid :PGA）とコラーゲンスポンジで充填された内層からなる構造をもち，神経軸索が両切除断端からコラーゲンを足場にして伸長することをサポートする．この 2 層構造によりコラーゲンの形状を維持できるので，一定の期間，神経再生の環境を提供できる特徴をもつ．近年，このような特性を利用して，四肢，手指などの損傷された末梢神経に対して用いられており，その有効性が臨床的に報告されている．

一方，鼓索神経は，空間を走行することから，切断されるとその再建は困難とされる．その主因は空中で神経軸索が伸展する環境を保持できないことにある．そこで今回，同チューブを用いることにより安定した神経再生の場を確保することを試みた結果，電気味覚閾値は早期から低下し始め，その改善が維持されることが示された．鼓索神経は，切断されると多くは回復せず，回復しても 1 年以上の長い経過を要することから，それには対側の舌（鼓索）神経や同側の舌咽神経からの影響も示唆されている．しかし本症例では，味覚機能は早い段階で改善し始めて術後 1 か月までの短い経過で正常化していること，また実際に，再手術で再生した鼓索神経が形態的にも確認されていることから，他領域からの神経伸展ではなく鼓索神経自体の再生によって味覚機能の回復が得られたものと推察される．

今回，足場のない不利な空間環境においても，神経が misdirection することなく正しく伸長して，機能的および形態的に再生を示したことから，神経再生誘導チューブによる鼓索神経再建術は鼓索神経損傷時の有用な方式の一つとして期待される．

O20-6　顔面神経麻痺を合併した結核性中耳炎 2 症例の手術治療

小田桐恭子，浜田　昌史
東海大学　耳鼻咽喉科・頭頸部外科

【はじめに】
結核性中耳炎はまれな疾患であるが，近年数件の報告が散見される．結核では，多剤併用抗結核薬治療が標準とされるが，難治例に対する病巣除去や局所機能温存を目的した手術の適応とタイミングについては明確な指針はない．保存的治療に抵抗を示した後に手術を行った症例と比較的早期に手術介入を行った症例を経験したのでそれらを共有し，結核性中耳炎に対する手術の役割について考察したい．
【症例】
症例 1．43 歳，女性．
健診にて肺の異常陰影を指摘され，精査の結果，両肺の多発結節影，上咽頭病変が認められた．当科で上咽頭を複数回生検したが，確定診断には至らなかった．その 3 か月後から，右中耳炎を発症し，保存的治療を継続した．中耳炎発症 1 年 1 か月後に右顔面神経麻痺（28/40 点）を発症し，一旦改善するも 1 か月で再燃した（18/40 点）．この時の耳漏 PCR 検査にて結核菌陽性となり，結核性中耳炎と診断した．聴力検査では高度の伝音難聴を認めた．多剤併用抗結核薬治療を 6 か月間継続したが，改善が認められず，手術介入を行った．鼓室は肉芽が充満していた．顔面神経は鼓室部にわずかな露出を認めるのみであった．ツチ骨，キヌタ骨は融解・癒合していた．アブミ骨の可動性は保たれていたが伝音再建は行わなかった．術後，急速に耳内所見は改善したが，顔面神経麻痺は残存した（24/40 点）．
症例 2．70 歳，女性．
左耳漏あり，近医耳鼻咽喉科にて，左慢性中耳炎の診断で外耳道後壁保存型鼓室形成術をうけたが，術後も左耳漏が持続していた．手術 1 年後に，左顔面麻痺が出現した．左顔面神経完全麻痺（0/40 点）を認め，耳炎性麻痺の診断で，緊急入院し，抗菌薬，ステロイド投与が行われたが改善は認められなかった．耳漏 PCR 検査で結核菌陽性となり，結核性中耳炎による顔面神経麻痺と診断され，呼吸器専門医の在籍する病院へ転医となった．肺病変は認められず，3 連痰では陰性であった．麻痺発症 26 日目から，多剤併用抗結核薬治療が開始となった．麻痺発症 40 日目に，中耳炎コントール，顔面神経麻痺治療目的に当院紹介となった．
初診時，左耳内は白色耳漏が充満し，左顔面神経麻痺（2/40 点），左高度混合性難聴を認めたため，抗結核薬投与を継続しながら，麻痺発症 45 日目に手術を行った．耳内は末梢まで肉芽で充満していた．顔面神経は鼓室部で露出しており，NIM 刺激で反応は認められなかった．ツチ骨，キヌタ骨の骨折を認め，アブミ骨は硬い肉芽に埋没しており，伝音再建は行わなかった．肉芽組織の病理所見は壊死と類上皮細胞肉芽腫であった．抗結核薬投与は 6 か月で終了となった．術後，耳内所見は改善し，感染コントロールはできたが，術後 10 か月目でも顔面神経麻痺は完全麻痺のままで回復傾向は認められていない．
【考察】
結核性中耳炎の初期症状は耳漏，難聴が多く，慢性中耳炎や外耳炎と鑑別困難なことが多い．急速な進行や治療の遅れにより，顔面神経麻痺，感音難聴やめまいなどの合併症を起こすことが報告されている．耳内の蒼白な肉芽やフィブリン様苔が特徴的とされ，従来典型的とされた多発性鼓膜穿孔は減少し，滲出性中耳炎所見を呈することもある．結核性中耳炎に遭遇することは少ないものの，難治性中耳炎や顔面神経麻痺を合併した例では結核も鑑別に挙げる必要がある．治療は 6 か月間の多剤併用抗結核薬投与が標準で推奨されている．手術治療については，難治性中耳炎に対して手術を行った結果，結核の診断が得られたもの，抗結核薬治療に抵抗した症例に行い奏功した症例の報告があるが，手術の適応やタイミングについて明確な指針はない．耳炎性に顔面神経麻痺を合併した症例では早期の手術が望ましいとの考えもある一方で，結核治療の観点からは感染症であるため，抗結核薬投与を先行し，残存病巣に対して手術を行うべきとする意見もある．難治例に対して，病巣除去や機能温存を目的とした手術が選択されているが，そのタイミングは議論がある．しかし，より確実な感染コントロールと機能温存のため，早期に可及的に病変除去を行うことが望ましいと考える．

O21-1　内耳瘻孔を認める中耳手術症例における術中所見と CTP 検査の検討

窪田　俊憲[1,2]，伊藤　　吏[2]，松井　祐興[3]，新川智佳子[2]，後藤　崇成[2]，天野真太郎[2]，
松田　　帆[4]，池園　哲郎[4]，欠畑　誠治[2,5]
[1] 米沢市立病院　耳鼻咽喉科，[2] 山形大学　耳鼻咽喉・頭頸部外科，[3] 日本海総合病院　耳鼻咽喉・頭頸部外科，
[4] 埼玉医科大学　耳鼻咽喉科，[5] 太田総合病院　耳鼻咽喉科・気管食道科

はじめに

2022 年 7 月より外リンパ瘻診断目的の CTP 検査が保険収載となった．中医協に提出された企業資料ではカットオフ値を 30 ng/ml とした場合，モノクローナル抗体 ELISA CTP 検査は感度 70%，特異度 98.5% とされている．今後，症例の蓄積によって検査の信頼性や実臨床での活用法が確立されると思われる．今回，内耳瘻孔を認める中耳手術症例において，瘻孔の状態，術中外リンパ漏出の有無，CTP 値について検討したので報告する．

対象

2013 年～ 2022 年までに山形大学医学部附属病院にて，内耳瘻孔を認める中耳手術症例において CTP 検査を施行した 10 例を対象とし，手術記録や手術動画を用いて後方視的に検討した．内耳瘻孔部の手術操作や観察は顕微鏡または外視鏡を用いた．内耳瘻孔の状態は Dornhoffer と Milewski の分類に従い I，IIa，IIb，III に分類した．I は迷路骨包の破壊を認めるが内骨膜は保たれている状態，IIa は外リンパ腔が開放され外リンパ漏出がない状態，IIb は外リンパ腔が開放され外リンパ漏出を認める状態，III は膜迷路が破壊されている状態とした．CTP 検査の判定は，ポリクローナル抗体 ELISA では，0.4 ng/ml 未満を陰性，0.4 ng/ml 以上 0.8 ng/ml 未満を中間値，0.8 ng/ml 以上を陽性とした．モノクローナル抗体 ELISA では，30 ng/ml 未満を陰性，30 ng/ml 以上を陽性とした．

結果

症例毎の診断名，瘻孔部位，瘻孔状態，術中所見，CTP 値，CTP 判定について表に示した．CTP 中間値も外リンパを検出したと考えると，術中所見と CTP 値の一致率は 70% であった．術中外リンパの漏出を認めず CTP 値が中間値または陽性であった 2 例は，瘻孔状態 I の症例であった．瘻孔状態 III で術中外リンパ漏出を認めた 1 例は，CTP 値が陰性であった．

考察

本検討では，術中所見と CTP 値の一致率が 70% であり，特に術中外リンパ漏出なしと判断した症例では，顕微鏡や外視鏡を用いた外リンパ瘻の診断が有用であることを支持している．一方，術中瘻孔状態 I と判断した症例でも CTP 値が中間値または陽性症例を認めたことより，術中所見で内骨膜が保たれているように見えても外リンパが漏出する可能性が示唆される．

瘻孔状態 III だが CTP 値陰性であった症例では，CTP 検査偽陰性症例となる．本症例では，瘻孔の状態もあり CTP 検体採取時に生理食塩水 3 回洗浄は施行できていない．また，Ikezono らは，人工内耳電極挿入後の CTP 検査にて 13.6%（3/22 例）が陰性であったと報告している．CTP 検査の偽陰性症例を今回経験した．

No.	診断名	瘻孔部位	瘻孔状態	術中所見	術中CTP値	CTP判定
1	真珠腫	アブミ骨底板	I	外リンパ漏出なし	0.20 ng/ml未満	陰性
2	二次性真珠腫	外側半規管	I	外リンパ漏出なし	0.20 ng/ml未満	陰性
3	慢性中耳炎術後	外側半規管	I	外リンパ漏出なし	0.78 ng/ml	中間値
4	真珠腫	外側半規管	I	外リンパ漏出なし	2.42 ng/ml	陽性
5	先天性真珠腫	外側半規管	I	外リンパ漏出なし	0.20 ng/ml未満	陰性
6	外耳道真珠腫	外側半規管	I	外リンパ漏出なし	0.20 ng/ml未満	陰性
7	真珠腫	外側半規管	I	外リンパ漏出なし	0.20 ng/ml未満	陰性
8	真珠腫	アブミ骨底板	I	外リンパ漏出なし	8.9 ng/ml未満	陰性
9	真珠腫	外側半規管	IIb	外リンパ漏出あり	0.43 ng/ml	中間値
10	真珠腫	外側半規管	III	外リンパ漏出あり	24.7 ng/ml	陰性

No. 10のみモノクローナル抗体ELISA

O21-2 アブミ骨底板損傷による外リンパ瘻を疑い術中に CTP 検査を行った 2 例

平賀　良彦[1]，和佐野浩一郎[2]，川崎　泰士[1]，須田　悟史[1]，松田　　帆[3]，池園　哲郎[3]
[1] 静岡赤十字病院　耳鼻咽喉科・頭頸部外科，[2] 東海大学医学部　耳鼻咽喉科・頭頸部外科，
[3] 埼玉医科大学　耳鼻咽喉科・頭頸部外科

手術によるアブミ骨損傷は耳科手術医が常に念頭に置いておくべき病態である．外リンパ瘻は発症の誘因により 4 つのカテゴリーに分類されているが，手術損傷はカテゴリー 1-2）の b に該当する．今回我々は興味深い 2 例を経験したのでここに報告する．

症例 1 は外リンパ液の多量の漏出を認め手術操作によるアブミ骨底板損傷が疑われたが，幸い術後経過は良好であった．症例 2 は交通外傷による外リンパ瘻やコルメラに用いたキヌタ骨によるアブミ骨底板損傷による外リンパ瘻が疑われたが CTP は陽性にならなかった．以上の 2 例からアブミ骨底板損傷による外リンパ瘻と CTP 検査について考察したい．なお本症例の CTP 検査は埼玉医科大学の臨床研究として行った．

症例 1．67 歳男性．X 年 3 月に左鼓膜大穿孔を伴う慢性中耳炎に対して手術を行った．耳小骨連鎖を確認すると良好であり，鼓室形成術 I 型の方針とした．鼓膜再建前に鼓室内を充満させる透明な液体貯留を認めたため，再度耳小骨連鎖を確認するも異常は認めなかった．髄液漏の鑑別のため糖検査は陰性であった．外リンパ液を疑い生食 0．3CC を用いた中耳洗浄液法ではなく，その漏れ出した液体そのものを採取し CTP 検査に提出した．漏出箇所は視診上明らかでなかったが，アブミ骨底板（輪状靱帯付近）からの漏出を疑った．正円窓周囲とアブミ骨底板周囲，アブミ骨上に筋膜を敷き固定したが，軽度の漏出は続くためアブミ骨前方と下方にゼラチンスポンジを詰め生体のりで固定したところ漏出はほぼ停止した．筋膜を inlay して鼓膜再建し手術終了とした．CTP は 259ng/ml（モノクローナル抗体）と極めて高濃度であり外リンパ液原液と診断した．術後にめまい症状はなく，鼓膜は閉鎖し聴力は改善した．

症例 2．23 歳女性．Y 年 1 月に交通事故による高エネルギー多発外傷のため右耳小骨離断（キヌタ骨の変位）を認めた．めまいと変動性難聴を認め，外来で検査した CTP は陰性であった．Y 年 7 月にキヌタ骨をコルメラに用いた右鼓室形成術 IV 型を行った．術後にめまい症状が続くため CTP を検査するも陰性であり，Y+2 年 4 月に右試験的鼓室形成術を行った．底板が中央で割れており，アブミ骨上部構造は前脚の一部が残存するのみであった．コルメラのキヌタ骨を摘出後，アブミ骨底板の前方を摘出し，軟骨膜を敷きアパセラム T を使用し partial stapedectomy-TM とした．術中の CTP は検出濃度未満であった．術後に聴力は改善しめまい症状は術前よりは改善した状態が続いている．

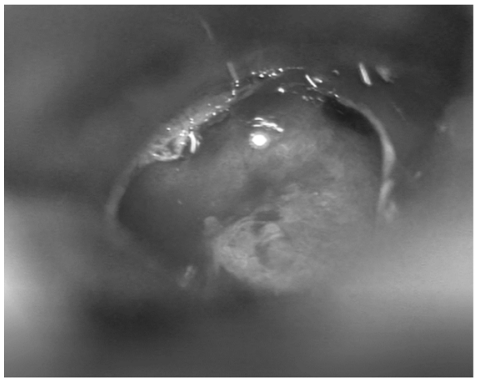

症例1　左耳
鼓膜再建直前に鼓室内を充満する液体の貯留を認めた。

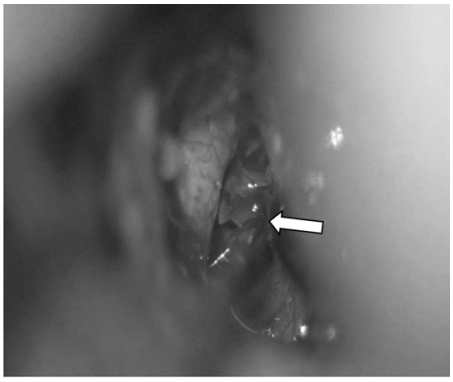

症例2　右耳
アブミ骨底板の骨折を認めたため底板前方を摘出しpartial stapedectomy-TMとした。

O21-3　準緊急手術を行った耳かき外傷による外リンパ瘻症例

内田　育恵[1]，菅　　太一[1]，岸本真由子[1]，植田　広海[2]
[1]愛知医科大学　耳鼻咽喉科・頭頸部外科，[2]名鉄病院　中耳サージセンター　耳鼻咽喉科

【はじめに】
耳かき外傷は，日常診療でときに経験するが，鼓膜穿孔，耳小骨損傷，外リンパ瘻を伴う例では損傷程度や形態により，外科的介入時期や手術法に迷うことがある．今回，耳かき外傷によりアブミ骨底板内方陥入が疑われ，準緊急で手術を行った例を経験したので報告する．
【症例】
症例は 56 歳男性.
X 年 3 月 Y 日に歩行しながら耳掃除をしていた際に転倒し，綿棒で左耳を突いて受傷した．左難聴，耳閉感，耳鳴，浮遊感を生じ，他院救急外来を受診したが同日は帰宅となった．Y+1 日，他院耳鼻咽喉科を受診，左鼓膜大穿孔を認め外傷性外リンパ瘻を疑い同日当院へ紹介となった．鼓膜穿孔からの観察で，アブミ骨の陥入偏位が疑われ，中耳洗浄液で CTP（cochlin-tomoprotein）検査を提出し，同日入院とした．歩行は可能であったが，階段の昇降で浮遊感の訴えがあり，眼振は非注視，限定的な頭位でわずかに認める程度であった.
【経過】
入院時より麻酔科および手術室に準緊急で手術申し込みを行い調整により Y+3 日に全身麻酔下で左鼓室形成術を行った．耳小骨連鎖はつながっており，陥入したアブミ骨を引き上げて底板周囲を側頭筋膜で被覆し，鼓膜穿孔は underlay で閉鎖した．術後は頭部を 30 度程度挙上して 48 時間のベッド上安静とし，ステロイドを含む感音難聴治療と抗菌薬投与も行った．安静解除後，階段昇降での浮遊感が減ったとのことであった．図に受傷翌日および術後 2 ヶ月の鼓膜所見と聴力検査結果を示す．CTP は 171 ng/ml と高値を示した.
【考察】
耳小骨損傷を伴う外傷性外リンパ瘻に関して，文献では，アブミ骨の偏位が高度，眼振やめまい症状が強いなどの場合，早期手術が望ましいとされるが，アブミ骨の陥入が軽度であったり前庭症状が軽ければ，初期は安静とステロイド投与などの保存的治療を行い，改善のない場合に手術を選択するとの記載がある．また外科治療はめまい・平衡障害には効果が期待できるが，蝸牛症状の改善は一般に不良とされている．今回，前庭障害の症状は軽微であったが，鼓膜穿孔からの観察でアブミ骨陥入の疑いがあり，時間が経過することで前庭内での瘢痕化などが懸念され，聴力改善の見込みが少ない可能性なども十分な説明の上，外科治療を選択した.
術後経過観察中ではあるが，製造業で力仕事なども行う受傷前の生活に戻っており自覚的な聞こえと前庭障害は軽快している．手術が有効であったと考えられた.

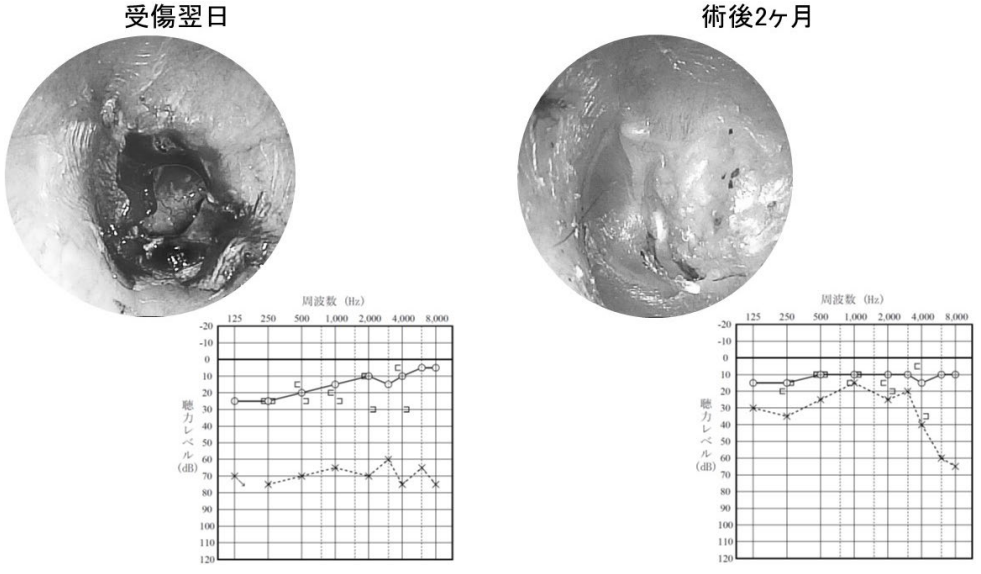

O21-4 中耳直達外傷による外リンパ瘻 4 症例

小林 泰輔[1]，伊藤 広明[1]，小森 正博[1]，兵頭 政光[1]，松田 帆[2]，池園 哲郎[2]
[1]高知大学 耳鼻咽喉科，[2]埼玉医科大学 耳鼻咽喉科

中耳外傷による外リンパ瘻は診断が比較的容易で手術に踏み切りやすい．アブミ骨の損傷を伴うことが多いが，内視鏡下に中耳を詳細に観察すると病態が明確になる．中耳外傷による外リンパ瘻 4 症例を呈示して，病態と手術方法を考察する．直達外傷による外リンパ瘻では術中アブミ骨の扱いが重要になる．

【症例 1】22 歳，女．9 月 3 日，耳かきで左耳をついた．直後から左難聴，めまいがあり，近医に入院し保存的治療を受けていたが，難聴の増悪と患側下頭位での眼振が持続するため 14 日当科に紹介された．後下象限に鼓膜穿孔があり，左 66.7 dB の混合難聴があった．この際測定した中耳洗浄液の CTP は中間値であった．耳かき外傷による外リンパ瘻疑い例として，同日手術を行った．キヌタ・アブミ関節が離断しており，鼓室形成術 IIIr と内耳窓閉鎖術を行った．術後，16.7 dB まで聴力は改善し，眼振も消失した．

【症例 2】44 歳，男．X 年 2 月 19 日，耳かきをしていて転倒し，右難聴と耳出血をきたした．翌日，近医を受診した．耳鳴は自覚していたがめまいはなく，味覚障害を訴えた．保存的治療後も難聴が残存し，4 月 14 日に当科に紹介された．鼓膜に異常なく，右 50.0 dB の混合難聴で，電気味覚検査では右鼓索神経領域でスケールアウトであった．外傷性耳小骨離断の診断で 6 月 10 日に手術を行ったところ，キヌタ・アブミ関節の離断とアブミ骨の脱臼が確認され，鼓室形成術 IIIi-I と内耳窓閉鎖術を行った．X+2 年 6 月，40.0 dB で終診となった．X+3 年 2 月 28 日花粉症で鼻閉，鼻汁があり，鼻をかんだ直後右耳鳴増強，難聴とめまいを自覚した．3 月 2 日トイレでいきんだ後にめまいと嘔吐があった．外リンパ瘻再発疑いで近医に入院したが，めまいが持続し，当院に転院した．右 98.3 dB の混合難聴となっており 14 日，手術を行った．アブミ骨を除去すると球形嚢に空気があった．筋膜で両内耳窓閉鎖し，鼓室形成術 IVc を行った．術中測定した CTP は陽性であった．術後めまいは消失したが，聴力の改善はなかった．

【症例 3】31 歳，男．既往歴:口蓋裂術後．6 月 12 日，仕事（林業）中に竹の枝が右耳に入った．耳閉感，難聴，耳鳴，舌しびれ感と約 10 分の回転性めまいがあった．近医を受診し，右混合難聴があり外リンパ瘻が疑われ，ステロイドの処方を受け帰宅した．16 日再診時，頭位変換時のめまいを自覚，聴力閾値上昇，左向き眼振あり，翌日当科を紹介受診した．右鼓膜穿孔は閉鎖しており，右 71.7 dB の混合難聴と左向き自発眼振があった．22 日，手術でアブミ骨の前庭陥入を認めた．アブミ骨はそのままで，前庭窓を筋膜で閉鎖し，自家キヌタ骨で右鼓室形成術 IVc と蝸牛窓を含めた内耳窓閉鎖術を行った．術中 CTP は陽性であった．手術 6 か月後，仕事で山に上るとめまいがすると訴えるようになった．瘻孔症状と聴力の変動があり，右向き眼振があった．CTP は中間値であった．外リンパ瘻再発を疑い再手術を行った．外リンパの漏出はなく，コルメラを除去し手術を終了した．術後眼振は消失したが，山へ上るとめまいが続いていた．7 年後の 8 月 4 日，迷路摘出術を行った．アブミ骨が前庭内にあり，気圧変動に伴い前庭を刺激していたと考えられた．術後，めまいは消失した．

【症例 4】71 歳，男．2 月 27 日に右耳に竹の枝が入り，直後に右耳鳴，回転性めまいと嘔吐があった．近医に入院し，29 日に耳鼻咽喉科の診察で鼓膜穿孔と 63.8 dB の混合難聴があり外リンパ瘻が疑われた．PSL 60mg から漸減，4 日後左向き眼振が持続しており，3 月 9 日に当科に紹介された．83.3 dB の混合難聴と右向きの自発眼振があった．CTP は陽性であった．3 月 14 日に再診したが，難聴増悪があり，翌日手術を行った．前庭に軽度陥入していたアブミ骨をが摘出し，前庭窓を閉鎖してキヌタ骨で鼓室形成術 IVc，さらに蝸牛窓も閉鎖した．術後 65.0 dB まで聴力は改善したが．5 か月目にめまいがあり再診した．左向きの眼振があり，聴力はほぼ聾となっていた．その後 4 年間めまいなく，終診となった．

O21-5　嘔吐を契機に発症した CTP 陽性外リンパ瘻の 1 例

中村　高志，村井　尚子，高畠　怜奈，末松　真弓，平野　　滋，瀧　　正勝
京都府立医科大学　耳鼻咽喉科頭頸部外科

【はじめに】

外リンパ瘻は CTP という新規バイオマーカーの出現によって疾患の様相が変化し，誰もが疑いようのない確実例の診断が可能となった．CTP は，内耳特異的タンパク Cochlin の一部分が切り取られ外リンパ液中に分泌されたタンパク質で，更に外リンパ液漏出のない正常中耳から回収した洗浄液では陽性とならないことも証明されている．これにより外リンパ瘻確実例の診断が実現され，何が原因で外リンパ液が漏出しうるのかという議論が可能となった．今回我々は，頻回嘔吐の直後に急性難聴を来した CTP 陽性外リンパ瘻症例を経験したので報告する．

【症例】

80 歳男性．63 歳時，右弛緩部型真珠腫性中耳炎に対し当科で鼓室形成術を施行した．術後 1 年での聴力は右 50.0dB，左 21.3dB（四分法，図 1）で，その後通院が途絶えていたが，家族の話によると左耳で聞き返しはありつつも普通の話し声でコミュニケーション可能であったとのことだった．これとは別に本患者は複数回の開腹手術歴がありイレウスを反復していた．X 年 Y 月癒着性イレウスに対し，当院消化器外科で開腹イレウス解除術と小腸切除術を施行した．術後栄養剤を開始後に頻回の嘔吐があり，直後から聞き取りが著明に悪化し耳鼻科当直コールされた．右 91.3dB の混合性難聴，左 77.5dB の感音難聴を認めた（図 2）．まためまいの訴えは全くなかったが，右向き水平回旋混合性眼振を認めた．直近の聴力検査結果がなかったため患側は明らかではなかったが，病歴から外リンパ瘻を疑った．出来るだけ安静のうえステロイド漸減点滴治療を行ったが，聴力は改善しなかった．点滴 7 日目，消化器外科的に全身麻酔手術が可能となった段階で，骨導閾値の悪い左耳に対し経外耳道的内視鏡下での試験的鼓室開放術を施行した．まず経鼓膜的に中耳洗浄液を採取し，続いて tympano-meatal flap を挙上して前庭窓と正円窓を確認した（図 3）．同部に明らかな瘻孔はなく，胸腔内圧を上昇させるも外リンパ液の漏出は認めなかった．皮下組織片で両内耳窓とその周囲を被覆充填，フィブリン糊で固定して手術を終了した．術後 4 日目に眼振は消失し，術後 7 日目の聴力検査で左骨導閾値は 55.0dB まで改善した．術後 21 日目に返却された CTP 検査は陽性であった．

術中に外リンパ液の漏出は確認できなかったため以前であれば外リンパ瘻疑い症例であるが，CTP 検査によって確定診断を行うことができた．本症例について術側の決定や中耳洗浄液の採取法なども含め文献的に考察する．

図1

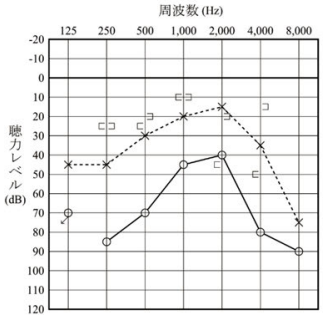

図2

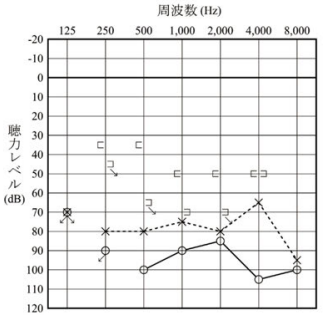

図3

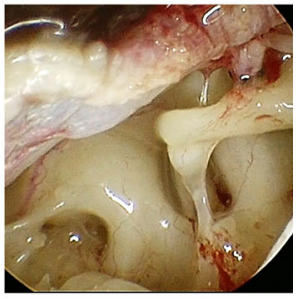

O21-6　CTP 陰性にもかかわらず術中外リンパ液の漏出を認めた 2 例

久保　和彦[1,2]，吉田　崇正[3]，脇園　貴裕[4]，園田世里夏[1]，浦本　怜奈[2]，中川　尚志[2]
[1] 千鳥橋病院　耳鼻咽喉科・頭頸部外科，[2] 九州大学　耳鼻咽喉・頭頸部外科，
[3] 佐世保共済病院　耳鼻咽喉科，[4]JCHO 九州病院　耳鼻咽喉科・頭頸部外科

【はじめに】外リンパ瘻の診断は，以前は「手術（鼓室開放術），内視鏡により，前庭窓，蝸牛窓のいずれか，または両者より外リンパあるいは髄液の漏出を確認できたもの，また瘻孔の確認できたもの」とされていたが，近年「中耳から Cochlin-tomoprotein（CTP）が検出できたもの」も加わり，2022 年 7 月より CTP 測定が保険収載されている．しかしながら，外来レベルでの外リンパ瘻症例全体における CTP 検出率は詳しくわかっていない．今回，術前の CTP 検査では陰性と判定されるも内耳窓閉鎖術を行って外リンパ液の漏出を認めた 2 例を経験したので報告する．
【症例 1】33 歳，女性．3 か月前から両耳痛，耳鳴出現．1 か月前からめまいを繰り返して仕事ができなくなったため，当科紹介初診．初診時，PTA（3 分法）：右 26.7dB，左 30.3dB，注視眼振：なし，頭位及び頭位変換眼振検査：左向き眼振を認めた．精査して，仰臥位聴力検査では右 M 擬陽性，左陰性，FT/WBT と cVEMP slope では内リンパ水腫の所見は認めず，温度眼振：CP(-) だったが，瘻孔症状検査は左陽性で，左 cVEMP の振幅が右に比べて明らかに大きかったことから左外リンパ瘻を疑った．術前の CTP 検査は 12.5ng/mL で陰性だったが，手術して前庭窓から外リンパ液の漏出を認めた．
【症例 2】38 歳，女性．2 年半前左耳閉感出現．近医で急性低音障害型感音難聴として加療されるも治らず，某総合病院紹介．ステロイド治療を行って中途回復した．その後めまいが出現し，再度ステロイド治療したところうつ状態になって心療内科に通院した．回転性めまい発作が月に 1 回起こるようになったため他の耳鼻科を受診したところ，左メニエール病と診断されて中耳加圧療法を勧められたため，当科紹介初診．初診時，PTA（3 分法）：右 26.7dB，左 40.0dB，注視眼振・頭位及び頭位変換眼振検査：病的眼振を認めなかった．精査して，仰臥位聴力検査は両側陽性で，MFT/WBT では異常なく，cVEMP slope で対側の内リンパ水腫を認めた．温度眼振：CP(-)，瘻孔症状検査で両陽性だったことから症状側については左外リンパ瘻を疑った．CTP 検査は 8.9 未満 ng/mL で陰性だったが，手術して前庭窓から外リンパ液の漏出を認めた．
【考察】CTP 検査が保険収載されたことによって外リンパ瘻がどの診療所でも診断可能になったことは画期的で非常に意義深い．しかしながら，どんな検査も 100% の感度を誇ることはないし，外リンパ瘻特異的な検査は CTP 検査以外には存在しないので，たとえ CTP 検査が陰性と判定されても病歴やその他の検査結果から総合的に判断して外リンパ瘻が疑われたならば，積極的に内耳窓閉鎖術を行うことが患者にとって有益となる可能性があることは念頭に置いておくべきと思われる．

O22-1　外リンパ瘻を疑い内耳窓閉鎖術を施行した 5 例の検討

森下　大樹[1]，荒井　康裕[2]，和田　　昂[1]，中川　千尋[1]，折舘　伸彦[2]
[1]横浜栄共済病院　耳鼻咽喉科，[2]横浜市立大学　耳鼻咽喉科・頭頸部外科

【はじめに】
手術所見により外リンパ瘻と診断することは主観的かつ困難な場合が多く，客観的な新規診断マーカーとして外リンパ特異的蛋白である CTP（cochlin-tomoprotein）が開発された．CTP 検査は 2022 年 7 月より保険適用となり，全国的に実施が可能となった．当科では 2022 年 7 月より外リンパ瘻を疑い手術を行った症例には CTP 検査を実施し，今回経験した 5 例について報告する．
【対象と方法】
2022 年 7 月から 2023 年 2 月までに当科で外リンパ瘻を疑い手術を行った 5 例を対象とした．内訳は男性 1 例，女性 4 例で，年齢分布は 50 ～ 78 歳，平均 63 歳．患側は右 2 例，左 3 例であった．主訴，誘因，カテゴリー，症状，眼振，瘻孔症状，迷路気腫，聴力，外リンパ瘻を疑った所見，発症日から手術日までの日数，CTP 値，検体提出（術中採取）から CTP 結果が判明するまでに要した日数を検討した．聴力に関しては，外リンパ瘻重症度分類に則して，4 分法で平均聴力を求めた．聴力は，初診時，術前（術前で最も手術日に近いもの），術後（術後 3 か月経過以上し，安定した時点）の 3 点で評価した．めまい症状に関しては，外リンパ瘻重症度分類に則して重症度を分類し，初診時，術後の 2 点で評価した．
治療内容について，外リンパ瘻疑いで入院した 6 例中，安静を保ち 1 週間のステロイド全身投与後，聴力・めまいの改善を認めなかった 5 例に手術を行った．
内耳窓閉鎖は卵円窓周囲に結合織・筋膜を留置し，正円窓では結合織・筋膜と軟骨を用いた round window reinforcement を行った．
【結果】
症例の一覧を表に示す．術後の聴力経過では，中等度から正常への改善が 1 例，重度から高度への改善が 2 例，中等度のまま不変が 1 例，重度のまま不変が 1 例であった．
術後のめまいの経過では，中等度から正常への改善が 2 例，重度から軽度への改善が 2 例であった．また，眼振を認めた全例において，眼振は消失した．
【考察】
5 例中 3 例は当初めまいを伴う突発性難聴と診断されていたが，変動性難聴，瘻孔症状，方向交代性向地性眼振の所見が外リンパ瘻を疑う契機となった．外リンパ瘻は疑わなければ診断できないため，明らかな誘因がないカテゴリー 4 の外リンパ瘻の存在を念頭におき，こうした所見を見逃さないように注意すべきである．正円窓窩からの漏出を認めた 2 例では，CTP 陰性 1 例，中間値 1 例で陽性の結果は得られなかった．その理由として，外リンパ瘻疑い症例における CTP 陽性率が高くない点や検体採取の手技の問題などが考えられ，併せて考察する．

症例	年齢	性別	患側	発症から手術までの日数	カテゴリー	誘因	主訴	眼振	瘻孔症状	迷路気腫
1	78	女	右	16	3	擤鼻	難聴	患側向き水平眼振	なし	なし
2	52	男	左	18	2	ダイビング	難聴、めまい	なし	なし	なし
3	50	女	左	43	4	なし	難聴、めまい	健側向き水平眼振	なし	なし
4	61	女	左	17	4	なし	難聴、めまい	方向交代性向地性水平回旋性眼振	あり	なし
5	74	女	右	14	4	なし	難聴、めまい	方向交代性向地性水平回旋性眼振 患側下で増強	なし	なし

症例	外リンパ瘻を疑った所見	平均聴力dB（4分法） 初診時	術前	術後	めまいの重症度 初診時	術後	手術所見	CTP値（ng/mL）	CTP判定	CTP結果が判明するまでの日数
1	擤鼻エピソード	62.5	70	71.3			漏出なし	24.2	陰性	15
2	ダイビング中の発症	68.8	68.8	16.3	中等度	正常	正円窓窩から漏出あり	8.9未満	陰性	31
3	変動性難聴	52	S.O.	76.3	中等度	正常	漏出なし	21.2	陰性	26
4	瘻孔症状 流水様耳鳴 方向交代性向地性水平回旋性眼振	S.O.	S.O.	85	重度	軽度	正円窓窩から漏出あり	36.5	中間値	14
5	方向交代性向地性水平回旋性眼振 患側下で増強	102.5	96.3	92.5	重度	軽度	漏出なし	44.2	中間値	11

S.O.はscale outを示す

O22-2 発症後に増悪した片側急性感音性難聴症例に対する内耳窓閉鎖術の治療効果

根本 俊光[1]，池園 哲郎[2]，松田 帆[2]
[1]成田赤十字病院 耳鼻咽喉科，[2]埼玉医科大学 耳鼻咽喉科

【目的】2022 年 7 月に本邦で外リンパ瘻に対する CTP 検査が保険収載された．しかしながら外リンパ瘻は多彩な臨床症状を呈するため，どのような症例に検査を施行すべきか，明確な基準についての議論は尽くされていない．当科では臨床研究の段階から，片側の急性感音性難聴として発症し，変動や増悪（隣り合う 2 周波数以上でそれぞれ 15dB 以上の閾値上昇）を示す症例に対して積極的に内耳窓閉鎖術と術中の CTP 検体採取を行ってきた．先の第 124 回日本耳鼻咽喉科頭頸部外科学会では，突発性難聴として扱われる症例の約 33% が上記基準に該当し，内耳窓閉鎖術を施行された症例の 67% が CTP 陽性に，34% が偽陽性になったことを報告した．9 割以上がカテゴリー 4（idiopathic）であり，特別な誘因なく発症する外リンパ瘻が相当数存在することが示された．一方，外リンパ瘻確定あるいは疑い症例に対する内耳窓閉鎖術の効果に関していくつかの報告が散見されるが，結果はまちまちであり手術適応に関する合意形成には至っていない．今回我々は，上述の基準を満たし内耳窓閉鎖術を施行された症例を抽出し，治療効果に関する考察を試みたので報告する．【対象】2018 年 6 月から 2023 年 5 月までに片側の急性感音性難聴として当科を受診した 278 例のうち，OMAAV，機能性難聴，聴神経腫瘍，音響外傷等を除外し，更に充分な経過観察が行えた 230 例を研究対象とした．隣り合う 2 周波数以上でそれぞれ 15dB 以上の閾値上昇を示した症例は 71 例（30.9%）あり，この内 30 例が内耳窓閉鎖術を施行され，CTP 検査は 27 例に併施された．有意な増悪を示しかつ手術未施行例は 41 例あった．【結果】内耳窓閉鎖術施行（A）群 30 例と，未施行（B）群 41 例との後方視的比較を試みた．増悪後の聴力は突発性難聴の重症度分類に準じたグレードで，A 群が（I・II・III・IV）=（0・5・16・9），B 群が（4・8・15・14）であった．A 群では 53.3% が，B 群では 26.8% がめまいを伴っていた．固定時の治療効果判定は A 群が（不変・回復・著明回復・治癒）=（3・7・16・4），B 群が（8・10・15・8）で，著明回復以上の割合は A 群で 66.7%，B 群で 56.1% であった．【考察】千原らは難聴を有した特発性外リンパ瘻 14 例に内耳窓閉鎖術を施行し，著明回復以上の効果を得たのは 2 例（14.2%）と報告した．岸本らは 18 耳で検討し，術前と術後の聴力で有意差はなく，回復以上の効果を示したのは 6 耳（33.3%）としている．我々の検討では A 群 30 例中 20 例（33.3%）で著明回復以上，27 例（90%）で回復以上の効果が得られており，諸家の報告と比較して良好な印象がある．当科では聴力の増悪確認後原則として 2 日以内に手術を施行する方針であり，早期手術の有効性が確認されたと考えている．一方，今回 A 群と B 群との比較を後方視的に試みたが，手術を提案する段階でバイアスが生じているため，検討には限界がある．A 群には重症例が多くめまいを有する割合も高いが，予後は B 群と比較して劣っていない．この結果から手術の上乗せ効果を論じることは出来ないものの，保存的治療に抵抗する症例に対し，早期の内耳窓閉鎖術は一定の効果を期待できる治療法だと思われた．

O22-3　変動性難聴をきたした外リンパ瘻に対する手術症例の検討

李　佳奈[1]，牧野　邦彦[1]，越智　尚樹[1]，松田　帆[2]，池園　哲郎[2]
[1]新須磨病院　耳鼻咽喉科，[2]埼玉医科大学　耳鼻咽喉科

はじめに　変動性難聴をきたす疾患にはメニエール病・外リンパ瘻・自己免疫性疾患・遺伝性難聴・聴神経腫瘍などがある．当院にて変動性難聴を主訴とした外リンパ瘻症例に対して，内耳窓閉鎖術を施行した症例について検討した．

対象と方法　2018 年変動性難聴があり，外リンパ瘻と診断された 8 例を対象とした．年齢は 31-82 歳，男性 1 例・女性 7 例，難聴のタイプは水平型 3 例，山型 1 例，低音障害型 1 例，高音急墜型 1 例，高音漸減型 1 例であった．難聴の重症度分類は軽度 5 例，中等度 5 例であり重度や高度難聴の症例は認めなかった．難聴以外の症状はめまい・流水音耳鳴・耳痛・耳閉塞感・頭痛などがあった．すべての症例で術中の CTP は陽性であり，診断は「外リンパ瘻診断基準」厚生労働省難治性聴覚障害に関する調査研究班 ,2016 年改訂に基づき，聴力の改善度は突発性難聴　聴力回復の判定基準　厚生労働省「急性高度難聴に関する調査研究班」,2012 年改訂に基づいて行った．全例に純音聴力検査・DPOAE・CT・MRI・眼振検査を行った．

結果　保存的加療にて難聴の改善のなかった 8 例に内耳窓閉鎖術を施行したところ，全例で明らかな瘻孔は認めなかったが，CTP は全例陽性だった（CTP 値：147-454ng/mL）．術後の観察期間は 5-65 か月であり，治癒 1 例，回復 2 例，不変 5 例であった．

考察　変動性難聴に対して浸透圧利尿薬･循環改善薬･ステロイドなどが用いられるが，難聴の改善がみられなくなった症例に対して，内耳窓閉鎖術にて改善の可能性がある．外リンパ瘻を疑う徴候は流水音耳鳴のほかに耳痛・耳閉感・頭痛などもあり，自覚的にめまいがなくても眼振異常を認めることが多い．今回検討した症例は術前に CTP を測定していないが，今後術前に CTP 検査を施行して陽性となれば，外リンパ瘻に対する手術のハードルを下げることができると考える．

O22-4 当院での外リンパ瘻の 4 例

高橋　和樹[1]，廣瀬　由紀[1]，松田　　帆[2]，池園　哲郎[2]，田渕　経司[1]
[1] 筑波大学　耳鼻咽喉科・頭頚部外科，[2] 埼玉医科大学　耳鼻咽喉科

【はじめに】
外リンパ瘻症例では，治療が遅れると聴力予後が不良となるため本症を適切に診断し，早急な加療を行うことが重要であるとされている．診断に際しては近年，外リンパ液に特異的な蛋白である CTP（cochlin　tomoprotein）の検出も保険収載されたが，検査結果が出るまでの時間の問題がある．今回我々は当科を受診し，外リンパ瘻を疑い，手術加療にて対応をおこなった外リンパ瘻の 4 症例を経験した．若干の文献的考察も含めて報告する．
【対象】2018 年から 2023 年に当科で加療行った外リンパ瘻の 4 例で年齢は 31 ～ 38 歳（中央値 36 歳），男性 4 例であった．発症様式としてはカテゴリー 1 の外傷性が 3 例，カテゴリー 3 の内因性が 1 例だった．全例，経外耳道的内視鏡単独で試験的鼓室開放術・内耳窓閉鎖術をおこなった．CTP を測定したのは 2 症例あった．
【症例 1】38 歳男性．飲酒中に右頭部を打撲したあとからのめまい嘔吐を認めた．近医総合病院へ救急搬送されたが，急性アルコール中毒の診断にて帰宅となった．受傷後 2 日経過してもめまい，嘔気が持続したため近医耳鼻科を受診した．CT にて右中耳から乳突蜂巣に軟部陰影を認めた．純音聴力検査では 4 分法右 58.8dB 左 20.0dB の右感音難聴を認めた．外リンパ瘻の疑いとなり，同日入院にて安静・点滴ステロイド 60mg から漸減投与を行った．受傷後 12 日目でめまい・嘔気は改善傾向であったため退院となった．難聴所見が残存したため，精査目的に受傷後 16 日で当科初診となった．当科初診時の純音聴力検査では 4 分法右 50.0dB 左 15.0dB であった．右鼓膜に穿孔を認め内部に漿液性の浸出液を認めたため，外リンパ瘻の確定診断のために受傷後 42 日目に手術となった．術中所見では明らかなリンパ瘻は認めなかった．鼓膜穿孔に対しては鼓膜形成術も同時に施行した．CTP 測定行ったが 14.4ng/mL と基準値以下であった．術後 1 年聴力は 4 分法右 60dB 左 18.8dB で改善をみとめなかった．
【症例 2】31 歳男性．鼻かみ時に右耳に抜ける感覚と雑音を認め，その後から右耳閉感が出現した．徐々に難聴の進行を認め，経過後 6 日目で近医総合病院を受診した．純音聴力検査では 4 分法右 66.3dB 左 12.5dB の右混合性難聴を認めた．外リンパ瘻疑われ，同日より入院し安静・点滴ステロイド 60mg からの漸減投与を行った．症状の改善乏しく，9 日目で手術加療目的に当院転院・当日緊急手術となった．当科初診時の純音聴力検査では 4 分法右 50.0dB 左 10.0dB であった．術中所見では明らかなリンパ瘻は認めなかった．CTP 測定行ったが 8.9ng/mL 未満であった．術後 1 ヶ月の聴力は 4 分法右 16.3dB と改善を認めた．術後 1 年聴力は 4 分法右 8.8dB であった．
【考察】外リンパ瘻の診断については CTP が有用な検査となっているが検査結果がわかるまでに時間がかかる．手術加療が早いほど，聴覚予後が良好であると考えられている．外リンパ瘻をうたがった際には，検査結果を待たず早期の試験的鼓室開放や内耳窓閉鎖術を考慮する必要があると考えられる．

O22-5 当科における CTP 検査症例の検討

毛利　宏明，山本　　聡
京都第一赤十字病院　耳鼻咽喉科・頭頸部外科

急性感音難聴の鑑別疾患の一つである外リンパ瘻は，中耳と内耳の間に瘻孔を生じ内耳の生理機能が障害され，難聴やめまいを発症する疾患である．臨床症状が急性発症し進行性や変動するなど極めて多彩であり，かつ検査所見も一定せず変動するため診断は容易ではない．一昨年私たちは 2011 年 4 月より 2021 年 3 月までの間に当科で外リンパ瘻を疑い内耳窓閉鎖術を施行した 23 症例について後方視的に解析し，本学会で発表した．外リンパ瘻の診断や手術適応について詳細な検討と考察を行った結果，水平型・聾型かつ grade4 の急性感音難聴で方向交代性眼振を認める症例は外リンパ瘻が強く疑われ，内耳窓閉鎖術の積極的な適応と考えられた．さらに外リンパ瘻が強く疑われる場合，可及的早期に手術を行うことで聴力予後の良い結果が得られる傾向であることが分かった．また昨年私たちは同じ 23 例を顕微鏡下耳科手術群 14 例と経外耳道的内視鏡下耳科手術（transcanal endoscopic ear surgery: TEES）群 9 例とに分けて比較検討を行い本学会で報告した．両群間で手術時間に有意差はなく，聴力・めまいの治療成績は同程度であり，術中に瘻孔を確認できたのは TEES 群のみであることを考えると，内耳窓閉鎖術において TEES は有用と考えられた．

このように外リンパ瘻や内耳窓閉鎖術についての検討を積み重ねることで明らかになってきた事実がある一方，未だ明らかになっていない点は多く残っている．今後外リンパ瘻診断精度の更なる向上に繋げるために重要なキープレイヤーとして挙げられるのが cochlin-tomoprotein（CTP）である．外リンパ特異的蛋白である CTP は，本邦において外リンパ瘻診断の革新的なバイオマーカーとして，すでに生化学的検査が臨床応用され，2022 年 7 月より保険収載されている．CTP は室温放置や凍結融解の影響を受けにくい安定した蛋白であり，さらには，感度 86.4%・特異度 100% と検査精度がとても高く，診断マーカーとして理想的な蛋白である．現在 1）瘻孔を確認する・2）中耳から外リンパ特異的蛋白を検出する のいずれかを満たせば外リンパ瘻の確定診断に至ることからも，CTP が外リンパ瘻診断において非常に重要な役割を果たしていることが分かる．当科は 2022 年 6 月より，外リンパ瘻が強く疑われる症例を中心に，外来や術中に採取した中耳洗浄液の CTP を測定している．術中内視鏡で詳細に観察しても瘻孔を確認できなかったにもかかわらず，CTP 陽性により外リンパ瘻の確定診断に至った症例を複数例経験している．今回私たちは 2022 年 6 月より 2023 年 5 月までの間に当科で CTP を測定した 15 例について，後方視的に解析し検討を行った．検討項目としては，年齢，性別，発症の契機，臨床症状，難聴の程度と聴力型，眼振所見，発症および受診から CTP 測定までの期間，手術の有無，ステロイド全身投与の有無，ステロイド鼓室内投与の有無，CTP の結果，聴力やめまいの改善結果などが挙げられる．外リンパ瘻を強く疑い内耳窓閉鎖術を施行した症例は 15 例中 7 例あり，7 例中 5 例で CTP 陽性となり，外リンパ瘻の確定診断に至った．さらに文献的考察を加え，外リンパ瘻診断と治療の課題克服について報告する．

O22-6 外リンパ瘻が疑われた症例の経過と CTP 検査結果 ―高知大学での経験からわかったこと―

小林 泰輔[1]，伊藤 広明[1]，小森 正博[1]，兵頭 政光[1]，松田 帆[2]，池園 哲郎[2]
[1]高知大学 耳鼻咽喉科，[2]埼玉医科大学 耳鼻咽喉科

【はじめに】外リンパ瘻は特異的な症候や検査所見がなく，診断困難な疾患であった．外リンパ特異的タンパクである cochlin-tomoprotein（CTP）が測定可能になり，2022 年には保険適応となった．これにより外リンパ瘻の診断は飛躍的に進歩した．CTP 検査が陽性で手術後劇的に聴力が改善する症例がある一方，外リンパ瘻が疑われながら，CTP 検査は陰性となり対応に苦慮することもある．本報告では当科における CTP 測定例のその後の経過と最終診断について報告する．

【対象を方法】対象は 2012 年 9 月から 2021 年 6 月に外リンパ瘻を疑って高知大学医学部附属病院耳鼻咽喉科で CTP を ELISA 法で測定した症例である．2017 年 8 月以降はモノクローナル抗体による測定である．採取方法は外来で鼓膜穿刺を行って採取した症例が大部分であるが，術中鼓室開放直後に中耳洗浄液を採取した症例もある．コントロールとして中耳洗浄液を採取した症例は除外した．これら症例の CTP 検査結果，最終診断やその後の経過について後ろ向きに診療録で調査した．

【結果】対象患者は 48 人で，男性は 28 人，女性は 20 人．年齢は 22 から 85 歳（平均 53.9 歳）であった．測定耳は右耳 19 人，左耳 27 人，両耳 2 人であった．測定した 50 耳中，7 耳で複数回の測定を行っており，のべ 60 回測定していた．このうち，CTP 検査陽性は 14 耳（23.3%），中間値は 14 耳（23.3%），陰性は 32 耳（53.3%）であった．陽性例 14 耳中，8 耳は術中測定であった（図）．

最終診断は，外リンパ瘻確実例 13 耳，外リンパ瘻疑い例 7 耳，メニエール病 11 耳，突発性難聴 6 耳，良性発作性頭位めまい症（BPPV）1 耳，内耳圧外傷 1 耳，多系統萎縮症 1 耳，内耳出血 1 耳，ムンプス難聴 1 耳，感音難聴 1 耳，不明 5 耳であった．外リンパ瘻確実例のうち，上半規管裂隙症候群，頭部外傷後遺症，BPPV を各 1 耳合併していた．これらを CTP 検査結果別に下表に呈示する．

【まとめ】CTP 検査は陽性の場合外リンパ瘻の診断に有用であるが，中間値を示した場合の取り扱いや臨床診断と異なる結果が出る場合もある．陰性の場合でも少数ではあるが内耳窓閉鎖術が行われた症例もあった．また，術中の測定は CTP 検査陽性例が多く，採取方法により結果が影響を受ける可能性がある．モノクローナル抗体による測定結果ではより精度の向上が期待でき，今後の症例蓄積が重要と思われた．

表 CTP検査結果と診断

	陽性例	うち内耳窓閉鎖術	中間値	うち内耳窓閉鎖術	陰性例	うち内耳窓閉鎖術
外リンパ瘻確実例	12	11	1	1	2	2
外リンパ瘻疑い例	–	–	3	2	4	0
メニエール病			1	0	10	1
突発性難聴			2	0	4	0
BPPV	1*				1	0
ムンプス難聴					1	0
上半規管裂隙症候群	1*	1*	0		0	
内耳出血			1	0	0	
内耳圧外傷			1	0	0	
多系統萎縮症	1*	1*	1	0	0	
頭部外傷後遺症	1*	1*			0	
感音難聴					1	0
不明			1	0	4	0
合計	12	11	11	3	27	3

*は合併疾患（耳）

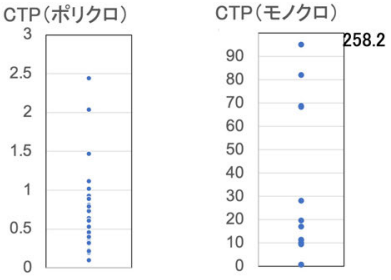

図 CTP検査結果

O23-1　久留米大学病院における外リンパ瘻疑い症例の手術成績

黒岩　大海，三橋　亮太，田中久一郎，佐藤　公宣，川口壽比古，三橋　敏順，梅野　博仁
久留米大学　耳鼻咽喉科・頭頸部外科

【はじめに】外リンパ瘻は早期加療により蝸牛・前庭症状を改善しうる疾患であり，確定診断にはリンパ特異的蛋白（Cochlin tomoprotein：CTP）の検出，あるいは手術による瘻孔の確認が必要である．CTP 検査は 2022 年 7 月には保険収載されたものの，検査結果が出るのには時間がかかるため，実際には症状から外リンパ瘻を疑い，保存的あるいは手術治療を行うこととなる．そのため，術中もしくは術後に診断が確定するのが現状である．久留米大学病院耳鼻咽喉科・頭頸部外科で外リンパ瘻を疑い内耳窓閉鎖手術を行った症例について検討を行ったので報告する．【対象】2016 年 1 月から 2022 年 12 月に外リンパ瘻を疑い内耳窓閉鎖術を行った 72 症例．性別は男性 30 名，女性 42 名で，年齢は 10 歳から 86 歳（平均 51.2 歳）であった．右耳が 35 例，左耳が 35 例，両耳が 2 例であった．【治療方針】数日間の保存的加療を行っても症状が残存する症例に手術加療を行っている．手術アプローチは経外耳道的耳科手術（Transcanal endoscopic ear surgery：TEES）を基本としており，病態に応じて鼓室形成や顔面神経減荷術，メニエール病の疑いがある症例では内リンパ嚢開放術を同時にあるいは追加で行っている．【検討項目】それぞれの症例について誘因・原因分類をカテゴリー 1 から 4 に分類した．症状（蝸牛症状，前庭症状），瘻孔症状の有無，眼振所見，手術所見（瘻孔の有無と部位，外リンパ液の漏出），治療成績（蝸牛症状の改善率，前庭症状の改善率）に関して検討を行った．【結果】誘因・原因分類ではカテゴリー 1 は 12 例，2 は 4 例，3 は 9 例，4 は 47 例であった．症状は蝸牛症状を 50 例（69.4%）に，前庭症状を 69 例（95.8%）に認めた．瘻孔症状を 22 例（30.5%）に認めた．眼振所見では自発眼振を 39 例（54.1%）に認めた．頭位眼振検査では患側下頭位で増強する眼振の誘発を 60 例（83.3%）に認めた．手術所見では瘻孔が確認できた症例は 5 例（6.9%）で正円窓が 3 例，前庭窓が 1 例，Micro fistula が 1 例であった．外リンパ液漏出を 32 例（44.4%）に認めた．治療成績は蝸牛症状の改善率が 22% で，特に発症から 2 週間以内の症例は改善率 69.2% と良好な成績であった．前庭症状の改善率は 84.1% で，発症から 1 年以上経過した症例も多く含まれており，時期を問わず良好な成績であった．【考察】手術所見では瘻孔の確認ができた症例は非常に少なく，外リンパ液の漏出が確認できない症例が 半数以上であった．手術所見のみでの診断は困難であり，CTP 検査を行うことが望ましい．蝸牛症状は 2 週間以内の手術症例の成績が非常に良好であり，早期手術が望ましいが，前庭症状に関しては時期を問わず良好な成績であり，慢性のめまいを訴える患者で外リンパ瘻を疑った場合は積極的に手術を行うべきだと考えた．

O23-2 外リンパ瘻は，PPPD と PPV（恐怖性姿勢めまい）の重要な鑑別診断である

清水 謙祐[1,2]，中村 雄[2]，池園 哲郎[3]，高橋 邦行[2]
[1]建悠会 吉田病院 耳鼻咽喉科・精神科，[2]宮崎大学医学部 耳鼻咽喉・頭頸部外科，
[3]埼玉医科大学 耳鼻咽喉科

【はじめに】PPPD（持続性知覚性姿勢誘発めまい :Persistent Postural‐Perceptual Dizziness）は Staab1）により提唱され新しいめまい疾患としてバラニー学会より紹介され，注目されている慢性めまい疾患である．一方 PPV は Brandt2）により 1996 年に提唱された．両者の違いと PPPD における外リンパ瘻について報告する．

【背景】PPPD は，4 つのめまい疾患：恐怖性姿勢めまい（phobic postural vertigo; PPV），慢性自覚性めまい（chronic subjective dizziness; CSD），視性めまい（visual vertigo; VV），空間運動不快（space and motion discomfort; SMD）のオーバーラップする部分を整理して，新しい疾患概念として定義したものである．中心となるのは CSD である．A. 初回発作から 3 ヶ月以上，B.1 ヶ月のうち 15 日以上のめまい，C. 立位・体動・視覚のすべてでめまいは増悪する，を満たす．しかし解離性障害，機能性神経症状症を認めた場合は，PPPD と診断しないことになっている．前庭疾患不安症に該当するのではないかと考えている 3）．

一方 PPV は強迫性性格，不安定な情動，軽度のうつがみられ，般化や回避行動が急速に形成される傾向がある．急性めまいも含み，めまい恐怖症と考えてよい．恐怖症性不安障害との関連が示唆される．

【当院における PPPD】当院を受診しためまい患者 1518 例（男 503 例，女 1015 例，4 ～ 95 歳，平均 60.5 歳）のうち，PPPD は 259 例（男 78 例，女 181 例，平均 58.4 歳）であり，めまい患者の 17.1% を占めた．PPPD の精神疾患併存は 93.4%（242/259）であり，めまい疾患全体 71.5%（1086/1518）に比べてきわめて高率であった．また気分障害併存は 30.6%（74/242）と高かった．

【外リンパ瘻】特発性も認められるが，頭部外傷後のめまい，難聴などに認められる．池園 4）らの開発した，外リンパ液に特有の蛋白 CTP の検査法（鼓室内洗浄液内の CTP 検出）が，外リンパ瘻の診断に大変有用である．当院における外リンパ瘻は術後も含めて 8 例であった．このうち PPPD 併存例は 3 例であった．

【症例 1】57 歳女性．26 歳時ベーチェット病．X-2 年詐欺にあって半年で 1000 万盗られた．X-1 年 1 月めまい．複数の耳鼻科を受診．大学病院耳鼻科：労災認定令和 3 年 6 月激しいめまいや耳鳴にて県立病院救急搬送．X 年 9 月 1 日当院初診した．DHI80 点，THI90 点，不眠スコア ISI14 点，PPPD 問診票（NPQ）立位 17 点，体動 12 点，視覚 11 点，合計 40 点．不安テスト STAI は特性不安 54 点（領域 4）状態不安 58 点（領域 5）．純音聴力検査右 81.3dB，左 60.0dB．注視眼振なし頭位眼振なし．ETT: saccadic，OKN やや抑制，VOR は不能であった．演者は次の病歴を見逃していた．X-1 年 1 月養護学校の支援員として勤務中に生徒に鉄パイプで頭部を殴られていた．他の耳鼻咽喉科を受診し外リンパ瘻を指摘され総合病院にて手術を行った．

【症例 2】78 歳男性．自分で本を買って，ターンなどの前庭リハビリをしているがめまいがする．DHI72 点 THI0 点，ISI 4 点，NPQ 立位 15 点，体動 11 点，視覚 3 点，合計 29 点．STAI は特性不安 39（領域 3），状態不安 40（領域 3）．純音聴力検査右 56.3dB，左 37.5dB．ETT: slightly saccadic，OKN：正常，回転刺激検査 VOR 右 0.42，左 0.61，DP19.07．本人の話によると腹筋をして右耳がバリって音がしたという．外リンパ瘻を疑い総合病院耳鼻咽喉科を紹介した．

【考察】PPPD の診断において器質的疾患の除外は必須であるが，外リンパ瘻の診断は困難である．また不安を伴う外リンパ瘻の場合は PPPD との併存がみられた．外リンパ瘻は，PPPD と PPV（恐怖性姿勢めまい）の重要な鑑別診断である．

【文献】

1）Staab JP，et al: Diagnostic Criteria for Persistent Postural‐Perceptual Dizziness（PPPD）: Consensus document of the Committee for the Classification of Vestibular Disorders of the Barany Society．J Vestib Res．27（4）:191-208．2017

2）Brandt T: Phobic postural vertigo．Neurology．46:1515-19，1996

3）清水謙祐：前庭疾患不安症 JOHNS 38（10）1349-1355，2022

4）池園哲郎：外リンパ瘻 Equilibrium Res 70: 189-196，2011

O23-3　慢性の眩暈・フラツキ症例に潜む外リンパ瘻発見の手がかり ー外リンパ漏出の視点からー

牧野　邦彦[1]，越智　尚樹[1]，李　　佳奈[1]，池園　哲郎[2]，松田　　帆[2]
[1]新須磨病院　耳鼻咽喉科，[2]埼玉医科大学　耳鼻咽喉科

はじめに　当科では外リンパ瘻はありふれた疾患と考え，2004 年には外リンパ瘻診断に特化した外リンパ瘻外来を開設した．当科の外リンパ瘻に対する手術適応は以下のとおりである．

1　慢性の眩暈やフラツキがあり，日常生活に支障がある
2　突発性の難聴があり，保存的治療で改善しない
3　低音障害や変動性，進行性の難聴で，制御できない

一般に慢性の眩暈・フラツキ症例に潜んでいる外リンパ瘻の発見は，困難なケースが多い．ここでは外リンパ瘻外来での経験に基づき，外リンパ漏出の視点からみた，外リンパ瘻発見の手がかりについて述べる．

対象　2002 年から 2022 年までの 21 年間に，当科で外リンパ瘻の手術を施行した新患症例は 639 例である．

結果および考察 「難聴の有無で門前払いしない」 外リンパ瘻外来で問診を行うと，前医で「高度の難聴はないから外リンパ瘻ではない」と言われた症例を経験する．演者も外リンパ瘻外来を開設するまでは，難聴のない外リンパ瘻は診断出来ず，外リンパ瘻を見逃していた．外リンパ瘻の診断に際しては，難聴の有無で外リンパ瘻を門前払いしないことが重要である．

【外リンパ瘻発見の手がかり】 さて外リンパ瘻発見の手がかりであるが，外リンパ漏出の視点から考えることにより，わずかな症状や所見を外リンパ瘻発見の手がかりと出来る．慢性の眩暈・フラツキ症例では，瘻孔が持続的に存在し，外リンパ漏出も持続的である．この外リンパ漏出に変化が生じると，外リンパ瘻発症時のような劇的な症状ではないが，何らかの症状が出現すると考え問診を行う．

1　破裂音を呈する漏出音　瘻孔からの外リンパの漏出音が手がかりとなる．問診では各々，ポコポコ，ゴボゴボ，プクプク，ブクブク，ピチピチ，プチプチ，ピチャピチャなどの音が，耳で聞こえると表現する症例がある．これらの音の共通項として，構音の破裂音（pktbdg）に由来し，圧が抜けたときの音なので漏出音として注目出来る．

2　内的要因　内的環境の変化として瞬間的な内圧上昇と持続的な内圧上昇などがあり，外リンパ漏出を促進する．

2―1）瞬間的な内圧上昇　鼻かみやクシャミ，咳，息みなどで瞬間的に内圧上昇が生じるが，これらは外リンパ瘻の発症要因でもある．持続的な瘻孔症例では外リンパ漏出が瞬間的に増大し，クラッとするフラツキを感じる．

2―2）持続的な内圧上昇　頭部の位置が相対的に下方に位置すると，頭蓋内圧の上昇を生じ，持続的な内圧上昇をきたして外リンパ漏出が増大する．その結果，気分不良や嘔気，眩暈を生じる．具体例では，美容院の洗髪や歯科の診察での眩暈や気分不良の出現や，頭部を前屈して作業をして気分不良や眩暈を生じるなどと訴える．

2―3）加速度による外リンパ漏出　方向転換や振り向きなどの回転加速度や，エレベーターの昇降や車の急ブレーキなどの直線加速度で現れ，瞬間的なフラツキを感じる．加速度により外リンパに遠心力や慣性力が働き，外リンパ漏出を一時的に促進するものと考える．

3　外的要因

3―1）瘻孔症状　耳に指を入れると瞬間的な眩暈が生じる，いわゆる瘻孔症状を呈することがあり，有力な手がかりとなる．

3―2）低気圧　慢性の眩暈・フラツキの外リンパ瘻症例では「天気の悪化や台風で眩暈が起きる」と表現する．

3―3）満月・新月・大潮　満月や新月，大潮では，外リンパに引力が作用し，外リンパ漏出が促進される．その結果低気圧と同様に，眩暈・フラツキの症状悪化が見られる．しかし患者自身が満月や新月を意識することは少ない．問診時に満月や新月，大潮との関連を尋ねることは，外リンパ瘻発見の手がかりになる．

以上のような外リンパ漏出の視点から手がかりを見つけた後は，当科では仰臥位聴力検査，頭位による眼振変化の観察，CT や内耳 3DMRI など，総合的に外リンパ瘻を診断している．最近 CTP 検査が保険収載され，手術前に外リンパ瘻の確定診断が出来るのは非常に心強い．

O23-4　急性・変動性の内耳機能障害に対する生体糊瘻孔閉鎖治療

北原　智康[1]，松田　　帆[1]，澤田　政史[1]，浅賀　英之[2]，池園　哲郎[1]
[1]埼玉医科大学病院　耳鼻咽喉科・神経耳科，[2]埼玉医科大学病院　初期臨床研修医

はじめに

外リンパ瘻は内耳疾患のなかでも手術治療によって根治が望める疾患であり，的確な診断と迅速な治療開始により治癒率の向上が望める．CTP 検査結果の全国調査によるとカテゴリー 2, 3, 4 の急性感音難聴の陽性率は 20% 程度であった．また，統計によると進行性難聴，変動性難聴，それに伴うめまいという条件を加えると，陽性率はさらに高くなる．現在，我々は，1．イムノクロマト迅速診断法の開発，そして 2．外リンパ瘻を疑ってから迅速に治療できるように生体糊鼓室注入法を検討している．本発表では主に 2 について検討を加えた．

対象・方法

急性および変動する内耳機能障害（難聴・めまい）を呈する症例が受診した際に，下記の手術適応基準に基づき適応を判断した．

図 1 参照

基準を満たす 5 症例に対して，1 外リンパ瘻が疑われる場合の保存治療（安静と与薬），2 従来の内耳窓閉鎖術，3 生体糊鼓室注入法による治療を提示し，本法での治療に同意が得られた場合に生体糊注入法での治療を実施した．図 2 には各症例において本法を選択した理由を示した．

結果

めまいを主訴に治療を行なった 2 症例についてはいずれも術後にめまい症状の急速な改善を認めた．難聴を主訴に治療を行なった 3 症例中 2 症例は聴力の改善や変動性の消失を認め，1 例は不変であった．鼓室に注入した生体糊により一時的に伝音難聴をきたすが，時間経過とともに 14 日程度で AB ギャップは消失した．5 症例とも手術に伴う明らかな合併症は生じなかった．

考察

外リンパ瘻の漏出部位は，内耳窓，microfissure，などが想定されているが，いずれも通常は顕微鏡や内視鏡では同定が困難な極めて微細な瘻孔や骨の亀裂と考えられている．観血的手術で瘻孔を塞いだ場合には，生体糊の成分 A（フィブリノゲン）が血液と混和されることによりフィブリンに変換され凝血塊を形成してしまう．そうなると微細な亀裂に充分に入り込んで行かない可能性がある．そこで我々はレーザー鼓膜切開後に，出血を極力抑えながら丁寧な操作で組織液の漏出を最小限にしたうえで，中耳に生体糊を注入する手技が最適ではないかと考え，本法を考案した．将来的には迅速 CTP 検出イムノクロマトグラフィーと組み合わせてた「迅速な診断・治療」により，治癒率を向上させ，病悩期間を短縮させると期待している．

表 1　外リンパ瘻疑い症例に対する当科の手術適応

1. 突難後にめまいが選延している。
2. 難聴が進行・変動しめまいが選延している。
3. 頭部外傷や交通外傷・圧外傷を契機に発症し、下記に該当
   * 難聴が進行・変動する
   * めまい症状が立位や加速度刺激で悪化する（裂隙症候群でも特徴的症状）
4. 手術前に CTP 検査が陽性であったもの。
5. 画像診断で迷路気腫を認めたもの。
6. 難聴が進行変動している

表 2　生体糊鼓室注入法を選択した理由

1. 観血的治療拒否
   宗教上の理由
   既往の開頭手術から恐怖あり
2. 急性発症で迅速な治療が望ましい
3. 前医はメニエール病の診断で加療、従来の治療が無効

O23-5　Cochlin-tomoprotein を用いた爆傷性外リンパ瘻の同定

犬塚　義亮[1]，水足　邦雄[1]，栗岡　隆臣[1]，松村　智裕[2]，松田　　帆[3]，池園　哲郎[3]，
塩谷　彰浩[1]，荒木　幸仁[1]
[1] 防衛医科大学校　耳鼻咽喉科，[2] 日本医科大学　生化学・分子生物学（代謝・栄養学），
[3] 埼玉医科大学　耳鼻咽喉科・神経耳科

【はじめに】近年，戦争・紛争における軍事関係者のみならず一般市民においても爆傷のリスクは高まっている．爆傷受傷時の耳関連障害発生率は高く，鼓膜穿孔，聴力閾値上昇，耳鳴やめまい等が報告されている．外リンパ瘻は，外リンパの漏出により内耳生理機能が障害される疾患であり種々の機序により発生する．外因性圧外傷である爆風もその原因とされているものの，爆傷による外リンパ瘻の実態は明らかではない．また，外リンパ特異的蛋白である Cochlin-tomoprotein（CTP）を検出することにより外リンパ瘻を客観的に診断できるようになったが，爆傷における CTP 検出に関する報告はこれまでに認めない．したがって，今回我々は衝撃波管を用いた爆傷マウスモデルにおける中耳内 CTP 検出による外リンパ瘻の同定を目的として研究を実施したので報告する．【方法】衝撃波管（図 1）により CBA/J マウス（2 匹，計 4 耳，うち 1 耳には事前に穿孔作成）に衝撃波を曝露させたのち，内視鏡で鼓膜穿孔の有無及び穿孔面積を評価した．同日にマイクロピペットを用いて PBS 30μL で中耳内を 4 回洗浄し，洗浄液を回収した．鼓膜穿孔が小さい個体では，ピックを用いて穿孔を拡大して洗浄した．ウエスタンブロット法で検出を行う際，一次抗体には Cochlin 抗体を用いた．陽性コントロールとして，蝸牛開窓により回収した外リンパ液，その洗浄液並びに蝸牛摘出しホモジナイズした溶液を用いた．陰性コントロールとして，外耳道洗浄液及び耳後部切開・中耳骨包開放のみを行った個体における中耳洗浄液を用いた．【結果】事前に穿孔を作成していない 3 耳すべてで，衝撃波曝露後に鼓膜穿孔を認め，穿孔面積（鼓膜緊張部面積に対する比率）は 4.6 ～ 33.8% であった．小穿孔を認めた 1 耳で CTP（16kDa）に相当するバンドを認め，陽性コントロールでも同様に検出した（図 2）．事前に鼓膜穿孔を作成した耳及び中等度以上の穿孔を認めた耳からの洗浄液及び陰性コントロールでは，CTP は検出されなかった．【考察】衝撃波曝露後の中耳内洗浄液から CTP が検出されたことから，爆傷による中耳内への CTP 漏出，すなわち外リンパ瘻が生じることが動物モデルで確認された．また，鼓膜に小穿孔を来した耳で CTP が検出される一方，穿孔率の大きい耳及び事前に鼓膜穿孔を作成した耳では検出されなかったことから，CTP 漏出は鼓膜を介した衝撃波エネルギーの伝達により生じ，かつ鼓膜穿孔によるエネルギーの減衰が小さい場合に発生しやすい可能性が示唆される．



図1　本実験で用いた衝撃波管

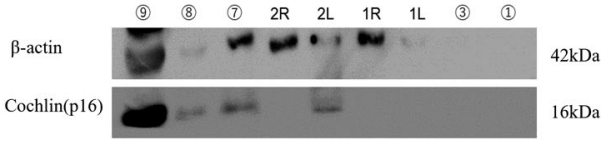

①	外耳道洗浄液　PBS 30 μL	Negative
③	耳後部切開でBulla開放し、中耳洗浄液　PBS 30 μL	
1L	2.5MPa/blast前に鼓膜穿孔作成	Blast
1R	2.5MPa/blast後に鼓膜穿孔＋	
2L	2.0MPa/blast後に鼓膜穿孔＋	
2R	2.0MPa/blast後に鼓膜穿孔＋	
⑦	蝸牛開窓し、外リンパ液 24 μLを回収	Positive
⑧	蝸牛開窓し、PBS 30 μLで洗浄回収	
⑨	蝸牛 3 個を摘出し、PBS 30 μLでホモジナイズ	

図2　ウェスタンブロット法によるタンパク検出結果

O23-6 演題取り下げ

O24-1　混合性結合組織病に合併した Medial Meatal Fibrosis 例

岡野　高之[1]，西村　幸司[2]
[1] 藤田医科大学　耳鼻咽喉科・頭頸部外科，[2] 京都大学　耳鼻咽喉科・頭頸部外科

【緒言】

Medial Meatal Fibrosis（MMF）は外耳道の皮下および鼓膜の上皮層と固有層との間に硬い線維性結合組織が形成され，鼓膜の浅在化および外耳道狭窄をきたす稀な疾患である．MMF の原因は未だ不明だが，外耳中耳の慢性炎症，外傷，術後性，放射線照射など局所の障害が背景に存在する場合や，アトピー性皮膚炎，扁平苔癬などの全身性の皮膚疾患との関連も示唆されている．さらに興味深いことにこれまでの報告では，全身性の病態として移植片対宿主病（GVHD），慢性関節リウマチ，全身性エリテマトーデス（SLE）など免疫異常と MMF との関係性も指摘されている．今回我々は長期間にわたり混合性結合組織病に罹患した患者に生じた両側 MMF を経験したので文献的考察を加えて報告する．

【症例】

40 代女性．口蓋裂を有したため幼少時期より中耳炎を反復していた．初診 8 年前から約 4 年間にわたり近医で耳漏の処置を受け軽快したが，その後徐々に両難聴が出現し進行したため，再度近医を受診した．その際に側頭骨 CT を撮像され，鼓膜の浅在化および外耳から中耳に連続する軟部組織陰影を指摘されたため，精査加療目的で当科紹介受診となった．既往歴として 27 年前から混合性結合組織病に対してプレドニゾロンおよびタクロリムス水和物を内服中であった．初診時には，両耳とも鼓膜は浅在化し，右耳は乾燥していたが左耳は耳漏および肉芽増生を認めた．純音聴力検査で右気導 3 分法 53.3 dB，左気導 46.7 dB 気骨導差 25 dB の両伝音難聴を認めた．側頭骨 CT で両耳とも外耳道皮膚および鼓膜の肥厚を認め，また中耳腔は軟部組織陰影で充満していた．耳小骨や外耳道の骨破壊像は見られなかったが，コレステリン肉芽腫や真珠腫も鑑別診断として考慮し MRI を撮像したところ，CT 上で見られた両側の中耳腔の軟部組織陰影は非特異的な粘膜肥厚と貯留液の可能性が高いと考えられた．

以上の所見より両側の MMF と診断し，難聴に対する治療の選択肢として（1）手術による外耳道および鼓室形成，（2）気導補聴器の装用，（3）埋込型骨導補聴器など人工聴覚器の使用，を提案したが，現在の仕事でインカムを使う必要があり，外耳道形成術・鼓室形成術を受けることを希望された．手術は気骨導差の大きい右耳から行なうこととした．耳後部切開での骨部外耳道の肥厚した皮下組織を除去するとともに，鼓膜固有層を残して病変を除去した．鼓室内は肉芽と貯留液で充満しており，鼓室峡部の換気ルートを作製するためツチ骨頭，キヌタ骨を摘出した．摘出したキヌタ骨を用いてコルメラを作製し IIIc 型で伝音再建を行い，鼓膜は浅在化予防のため耳介軟骨を用いて再建した．残存する外耳道皮膚は後壁側で長軸方向に切開し上下に展開し，皮膚欠損部は側頭筋膜で被覆した．術後はベタメタゾン点耳を 6 ヶ月間継続した．術後 1 年時点で鼓膜は良好な状態で耳漏をみとめず，純音聴力検査でも右気導 3 分法 18.3 dB と良好である．今後も MMF 再発に注意しながら経過観察を行う予定である．

【考察】

MMF の用語は 1982 年 Katzke らにより用いられるようになったが，その後も同様の病態を表現する際に，acquired atresia of the external auditory canal や postinflammatory medial canal fibrosis など様々なものが見られる．本邦でも 1985 年星野らが同様の病態を慢性鼓膜炎としたほか，後天性外耳道狭窄の用語を用いた報告も散見される．また過去の報告によっては MMF の病態を鼓膜固有層の肥厚とするものもあるが，近年の報告では固有層自体の肥厚ではなく，固有層と上皮層の間の皮下組織の肥厚だとされている．我々の症例でも固有層を残して肥厚した病変を除去できたため，皮下組織の肥厚であることを支持する所見であった．

MMF の病態生理について Kmeid らは特発性，局所因子，全身因子の 3 つを提唱しており，特に GVHD，SLE 等の全身性免疫異常との関連を指摘していることから，本症例でも局所因子として慢性中耳炎の影響に加えて，全身因子として混合性結合組織病についても何らかの関与がある可能性が推察された．

O24-2　老人性難聴に対するエクソソーム鼓室内投与の効果

都筑　俊寛
コレージュクリニックザペニンシュラ東京

はじめにエクソソーム（Exosome）は細胞から分泌される直径 50-150 nm の顆粒状の物質である．その表面は細胞膜由来の脂質，タンパク質を含み，内部には核酸（マイクロ RNA，メッセンジャー RNA，DNA など）やタンパク質など細胞内の物質を含んでる．エクソソームは細胞外小胞の一種とされている．エクソソームは，エンドサイトーシスにより細胞内にできたエンドソームがさらに陥入することで作られた膜小胞が，細胞外に放出されたものである．エクソソームの表面には細胞膜成分が，内部には細胞内の物質が含まれるため，分泌された元の細胞の特徴を反映していると考えられている．細胞から分泌されたエクソソームは細胞と細胞の間に存在するだけでなく，体液（血液，髄液，尿など）にも存在しており，体中を循環している．エクソソームの重要な機能として注目されているのは，細胞間の情報伝達に使われているということである．前述のようにエクソソームはその内部に核酸，タンパク質などを含んでる．分泌した細胞の核酸（マイクロ RNA，メッセンジャー RNA）がエクソソームを介して受け取り側の細胞に伝達され，機能していることが報告されたことから，エクソソームは細胞間のコミュニケーションツールとして働いていると考えられている．幹細胞由来のエクソソームは幹細胞の持つ細胞再生の特性があることが推定され，ダメージを受けた細胞の修復能が期待される．そこで，老人性難聴の患者に鼓室内注入を行い前後で聴力を評価した．症例・方法結果症例は 69 歳男性　数年来，聴力の低下を訴えていた．両側鼓膜所見正常．純音聴力検査で両側高音漸減型の感音性難聴を認めたので加齢による老人性難聴と診断した．同時に行った DPOAE も純音聴力相当であった．患者の同意を得たうえで鼓膜麻酔後鼓室内に幹細胞由来のエクソソーム注入をおこなった．結果最初に右耳よりエクソソーム鼓室内注入を行った．1 週間後の診察では自覚的聴力の改善があり聴力検査では右耳は健常域になっていた．そこで同日左耳に注入を行い 1 週間後に診察を行ったところ自覚的聴力改善を認め聴力検査を行ったところ左耳も健常域になっていた．その際の DPOAE は投与前の結果と変化がなかった．その後 3 か月ほどして再び両耳の聴力低下を訴えたので, 再びエクソソーム注入を行なったところ両耳とも健常域になった．DPOAE は初回測定時と変化がなかった．その後聴力低下の訴えはない．考察エクソソームの神経疾患に対する効果については，文献上報告がなく，また神経耳科的応用も今までされていないので詳しい作用機序については不明である．本症例ではエクソソームの作用機序については，DPOAE が全経過変化がなかった為，内耳有毛細胞の再生が起こったとは考えにくい．聴力改善が他の聴覚系のどの部位が関係しているか不明である．1 例ではあるが聴力が改善したことよりエクソソームは老人性難聴の治療に有用である可能性があると考えられる．本研究は一般社団法人日本臨床研究安全評価機構の倫理審査委員会の許可を受けている．利益相反はない．

O24-3　久留米大学医学部における側頭骨臨床解剖実習

三橋　亮太，田中久一郎，佐藤　公宣，梅野　博仁
久留米大学　耳鼻咽喉科・頭頸部外科

耳科手術を安全に行うためには，臨床解剖を熟知し，確実に手術操作を行える手技を身につけることが必要である．この 2 点を習得するためには Cadaver surgical training course（CST コース）の受講が最良の手段であると思われる．各施設で他施設の医師も参加可能な CST コースが数多く開かれている．しかし，CST コース実施には医学部内に専門委員会を設置し，倫理委員会での承認を要するため，開催は容易ではない．また，参加機会が限られるため耳鼻咽喉科専攻医全員が参加することは困難である．久留米大学医学部では御献体を用いた解剖実習が 2 年生を対象に行われているが，側頭骨及び鼻の解剖に関しては十分な実習がされていなかった．そこで，解剖学講座肉眼・臨床解剖部門の協力をのもと，専攻医の手術手技トレーニングに加え，学生実習の充実と耳鼻咽喉科手術への Early Exposure を目的とし側頭骨臨床解剖実習を実施した．対象と方法：ホルマリン固定の献体を用いた．筆頭演者が後鼓室開放，後壁削除による中鼓室の開放，半規管と顔面神経の剖出など解剖手順の各段階までを行った手本を準備した．耳鼻科 2 年目から 5 年目の専攻医は手本の解剖体を確認しつつ解剖を行った．正円窓から人工内耳の模擬電極を挿入するところまでを目標とし，可能なところまで側頭骨の解剖を行った．筆頭演者を含む指導医は専攻医への解剖のアドバイスを行い，また，学生（2 年生と臨床実習の 5 年・6 年生）には側頭骨解剖の解説を行いつつ，鼓膜や耳小骨および半規管などを観察し触ってもらった．解剖実習後に学生には小テストを含むアンケートを，専攻医には確認試験を行い，学習効果を確認した．結果：ホルマリン固定献体は実際の手術に比べて軟部組織が硬く，耳小骨操作の感触などは実際の手術とは異なるが，解剖を通してドリリングなどの基本手技を習得することができた．専攻医，学生ともに良好な学習効果を確認できた．

O24-4　長崎大学での TEES Cadaver Surgical Training の取り組み

熊井　良彦，松瀬　春奈，佐藤　智生
長崎大学　耳鼻咽喉科頭頸部外科

長崎大学耳鼻咽喉科頭頸部外科学教室では，長崎大学解剖学教室の協力により，2017 年度から耳科領域，鼻科領域の Cadaver Surgical Training（以下 CST）を開催し，県内若手教室員を対象とした手術トレーニングを行ってきた．一方で当科の実臨床での耳科手術の術式や手技も少しずつ変遷を見せている．2019 年以前は，外耳道後壁削除型鼓室形成術が主流であったが，2020 年より外耳道後壁保存型が主流となり，さらに 2021 年 6 月に経外耳道的内視鏡下鼓室形成術（以下 TEES）による鼓室形成術の最初の症例（上鼓室限局型真珠腫）に行い TEES を導入した．導入後 1 年の経過については昨年当学会で，問題点の検証を報告した．当科の TEES の適応は，上鼓室に病変が限局し，CT 上乳突蜂巣に軟部陰影がないものとしている．TEES の手術件数はこの適応に従うと当科では，月平均 1 ～ 2 例程度であり，術者 2 名（1 名は耳科手術指導専門医）のラーニングカーブの観点からも，十分な症例数とは言い難い．この問題を解決するには，全国で実施される TEES の CST に，当科の術者，もしくは術者を目指す医師が，積極的に参加することは勿論のこと，可能なら TEES の経験豊富な講師を長崎に招聘し，自前の CST で定期的に研鑽を積むことで，技術の質的向上を目指すべきと考えた．長崎大学肉眼解剖学教室に TEES の CST 開催について依頼し，Thiel 法固定による少数の献体遺体を対象とした，まずは小規模 CST 実施の提案があった．そこで日本耳科学会欠畑理事長に御承諾を得て，大阪公立大学の角南貴司子教授と，東京警察病院の松本有部長のお二人を，TEES 経験豊富な講師として長崎に招聘し，さらに九州の 4 大学（当大学, 熊本大学, 鹿児島大学　大分大学）の耳科術者で, TEES の御経験もある若手の先生方に，実習生としてご参加頂いた．TEES，CST の準備の詳細と開催においての留意点や実習生の感想，今後改善すべき点や，展望などについて報告する．参加者は，肉眼解剖学教室スタッフ 2 名，招聘講師 2 名，実習アシスタントとして当科耳科術者 2 名，各大学実習生 4 名の合計 10 名であった．Thiel 法固定の献体遺体 3 体のうち，まず 2 体のご遺体を並列に配置して，内視鏡と手術器具セットも二つ準備し，二つの CST ブースを造設した．各ブースには，招聘講師 1 名，実習生 2 名と実習アシスタント 1 名の合計 4 名のグループを 2 つ形成し，各ブースで実習生 1 名ずつ，4 時間を目安に講師とのマンツーマン実習を第一日目に行った．各グループ残りの 1 名は見学とアシストである．1 フラップの作製，2 鼓室内の操作，特にキヌタアブミ関節を離断してキヌタ骨を摘出　3 上鼓室開放の後に上鼓室外側壁再建や耳小骨再建，この 3 ステップを一連の基本作業とした．ステップごとに，実習を始める直前に，各招聘講師が 3 体目の献体遺体に対して，実際に手技を行いながら手技に関する詳細な解説を加えた．さらに 1 日目の実習終了後，当科医局で各大学の若手の先生方に，自身らが過去に TEES を行って難渋した症例を 1 例ずつ提示していただき，対応などについて，講師を含めて参加者全員で自由なディスカッションを行った．二日目は前日の実習後の献体遺体に対して，講師も含めて各自が行いたい，アドバンスな削開（内耳道開放，顔面神経迷路部の確認など）を行った．実習後に参加者全員に対してアンケートを実施した．参加者の感想は極めて良好で，特に，実習生からはマンツーマンでじっくり十分な指導を受けることができたこと，少人数だったため，細かなテクニックの確認や，大人数では尋ねにくい点も講師に質問や確認ができたこと，また医局での難渋した症例の議論も深めることができたことなどが指摘された．　また経費の面でも，小規模の利点が生かされ実りのある内容となった．今後も長崎大学 TEES の臨床での手術技能の不断の向上を目指し，小規模且つ学際的な，長崎大学独自の TEES CST を今後も継続していく予定である．

O24-5 難聴者の水泳（デフ水泳）サポートについて

大谷真喜子，河野　正充，保富　宗城
和歌山県立医科大学　耳鼻咽喉科頭頸部外科

以前より我々はデフ水泳の合宿に帯同し，サポートを行ってきた．2025 年 11 月，東京デフリンピックが開催されることになり，耳鼻咽喉科頭頸部外科医からの支援も重要となる．そのためにはデフスポーツに対する理解を深める必要があると思われる．今回はデフ水泳における経験をもとにデフスポーツについて報告する．

まずデフリンピックへの参加資格であるが，聴力に関する参加条件は国際ろう者スポーツ委員会（International Committee of Sports for the Deaf，ICDS）のオージオグラムに関する規則に明記され，「良耳の平均聴力レベル（PTA）が 55dB 以上の聴覚障害を有する（500，1000，2000 ヘルツの三つの純音平均聴力レベル，気導，ISO1969 基準）ろう者であること」とある．我々が考える desf とは概念が異なることに注意したい．初参加の場合，インターネット（http://www.deaflympics.com/audiogramform.php）からダウンロードした ICDS 公式オージオグラムに競技会前 3 カ月未満の聴力を記入，ティンパノグラムと耳小骨筋検査の結果とともに ICDS に提出する．そのため，耳鼻咽喉科医としては開催前にこの書類記載を依頼される可能性がある．提出されたオージオグラムは ICSD 公認オージオロジストによって承認される．

競技会場には人工聴覚器使用禁止エリアが決められており，そのエリア内での練習や競技は裸耳で行われる．情報の伝達にはデフリンピックでは国際手話を用いられることになっている．デフスポーツの競技会ではスタートなどのサインに視覚的刺激が必要であり，競技会開催には健聴者の競技会開催よりも設営に費用がかかることが課題の一つであり，経済的支援も重要となる．競技会では薬物などのドーピング検査以外に聴覚ドーピング検査があり，難聴レベルに疑義が持たれた場合などに ICSD 公認オージオロジストにより施行されることになっている．

本邦のデフ水泳選手の聴力レベルは様々であり，コミュニケーション手段もまた様々である．デフ水泳合宿のプールでは多くの選手が人工聴覚器を外して練習を行うため，コーチからの指導には，ホワイトボードと手話が用いられる．健聴者からの指導は手話通訳士を介して行われる．スタートは，合宿の練習ではコーチのサインを見てスタートする．健聴者の競技会に参加した場合はスターターがもつスタートライトを見てスタートするため，デフ水泳選手はスタート台では前を見ずにスターターのほうを見ることになる．なお，スタート台にライトが装着されている大会ではスタート台を見ることになる．選手は地元では健聴者のスイミングスクールで補聴器非装用の状態で練習することが多く，コーチの指導が的確に伝わっていない可能性が高いことが問題となっている．そのためデフ水泳では年数回合宿を開催し，デフリンピック代表選手が後輩を直接指導している．

2023 年 2 月 9 日，2025 東京デフリンピック応援イベントである「2025 東京デフリンピック競技大会に向けて 1000 日前カウントダウン」が，2025 年デフリンピック東京大会推進議員連盟主催で開催された．パネルディスカッションで ICDS 副会長大杉豊氏が「約 100 年前の第 1 回大会からデフリンピックのスタイルはずっと踏襲され続けてきた．選手のみならず，運営主体もきこえない人がアイデンティティを持ち，きこえる専門家の協力を得ながら，主体的に運営している．そうすることで，ろう者自身の生き方を，スポーツを通して示していこうという意気込みがある．それこそがデフリンピック開催の意義だ」（https://www.jfd.or.jp/2023/02/10/pid25025）と説明があった．このように，デフリンピックでは，運営の主体は難聴者であり，健聴者は協力する形がとられている．

デフ水泳登録ドクターとして年数回合宿に参加した際の経験から，デフリンピックへの耳鼻咽喉科頭頸部外科医師のサポートの形を考える．

O24-6 デフリンピック競技大会 2 回の出場経験とデフリンピック 2025 に向けて

狩野　拓也
愛媛大学　耳鼻咽喉科

演者は先天性両重度感音難聴であり . 耳鼻咽喉科医として勤務する傍ら , 過去 2 回デフリンピック男子バレー日本代表選手としてデフリンピックへ出場した（第 23 回夏季デフリンピック競技大会サムスン 2017, 第 24 回夏季デフリンピック競技大会ブラジル 2021） 2025 年デフリンピックが本邦で初開催されることが正式に決定し , 国内外で今後益々注目を集める事が予期される . 演者の参加経験と共にデフリンピックの概要と耳鼻咽喉科医に求められる役割について考察しここに発表する .

O25-1　人工内耳挿入耳の血管内のマクロファージの発現についての検討

岡安　唯，北原　糺
奈良県立医科大学　耳鼻咽喉・頭頸部外科

【はじめに】ヒトの内耳におけるマクロファージの由来については十分にはわかっていない．我々は人工内耳埋め込み耳のマクロファージの分布について報告し，人工内耳埋め込み耳では非埋め込み耳に比べ，ローゼンタール管内に多くのマクロファージを認めたことを報告した [1，2]．これらのマクロファージは中枢でのマイクログリアのように蝸牛内で自己増殖していることや骨髄由来の単球が血行性に供給されることが考えられる．今回，人工内耳埋め込み耳の血管内のマクロファージの分布について調べたので報告する．
【方法と対象】Massachusetts Eye and Ear の側頭骨バンクに保管されている検体標本のうち，片側の人工内耳埋め込み術を施行した 10 例（20 耳，平均年齢 85 歳）を対象とした．正円窓を含む切片を Iba1 で免疫染色を行い，蝸牛内の血管の分布と，血管内に Iba1 で染色されるマクロファージ / 単球の発現を調べ（図 1），血管内にマクロファージが確認される割合（陽性率）と血管内腔面積あたりの出現数（Density）を求め，対側の非埋め込み耳と比較した．また，面積あたりの出現数と人工内耳挿入期間（月数）との相関を調べた．
【結果】蝸牛内の血管のマクロファージ陽性率は埋め込み耳が非挿入耳に比べ有意に高かった [2]（図 2）．埋め込み耳の血管内腔面積あたりの出現数（Density）は非埋め込み耳に比べ大きい傾向を示した（p=0.08）．また，人工内耳埋め込み耳の Density は埋め込み期間と有意な正の相関（p=0.08，r=0.72）を認めた．
【考察】人工内耳埋め込み耳の蝸牛の血管内のマクロファージ / 単球の方が有意に多く発現しており，血管系によって供給されていることが示唆された．マウスを用いた実験では騒音暴露や耳毒性薬物により，骨髄由来のマクロファージが蝸牛内に流入することが確認されており [3]，ヒトにおいても，骨髄由来のマクロファージが血管系を介して供給されるという説を支持する結果が得られたと考える．また，マクロファージの発現が埋め込み期間と正の相関を認めたことから，マクロファージを介する免疫反応は埋め込み術後も長期間続いていることが，考えられた．
< 参考文献 >[1] 岡安唯ら，人工内耳術後の蝸牛におけるマクロファージの発現についての側頭骨病理，日本耳科学会総会・学術講演会抄録集 31 回（2021）p233．[2] Okayasu et al．Otol Neurotol．2020．[3] Okayasu et al．Otol Neurotol．2021．[4] Okano et al．J Neurosci Res．2008.

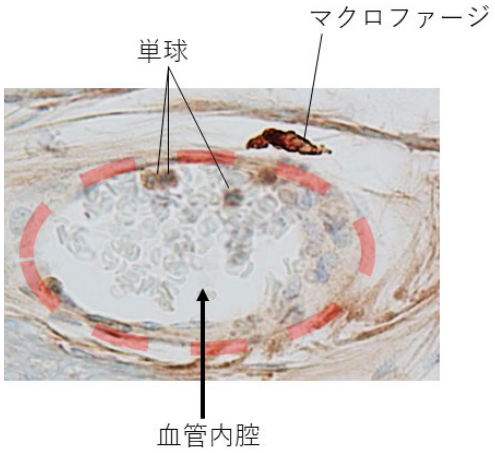

図1

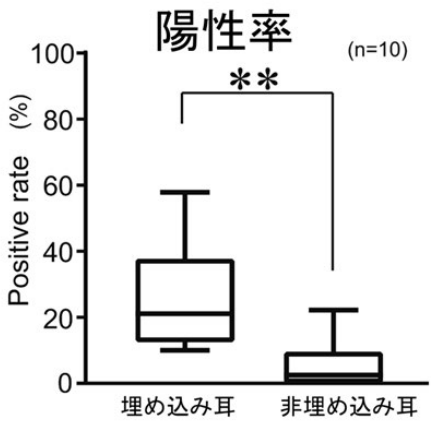

図2

O25-2 内耳ペンドリン発現細胞の遺伝子プロファイル比較

本田 圭司，梶野 晃雅，伊藤 卓，川島 慶之，藤川 太郎，西尾 綾子，
丸山 絢子，竹田 貴策，堤 剛
東京医科歯科大学 耳鼻咽喉科

SLC26A4 遺伝子は先天性難聴・前庭水管拡大・甲状腺腫を生じるペンドレッド症候群，および甲状腺異常を伴わない非症候群性難聴 DFNB4 の原因遺伝子であり，陰イオントランスポーターであるペンドリンをコードしている．ペンドリンは内耳では内リンパ嚢の mitochondria-rich cell，蝸牛側壁の root cell と spindle cell，前庭の transitional cell に発現する．マウスモデルによる研究から，ペンドレッド症候群／ DFNB4 では，内リンパ嚢 mitochondria-rich cell の機能不全により，胎生期内耳で内リンパの吸収が正常に行われなくなり，それが前庭水管拡大を形成することが明らかとなっている．しかし，ヒトでは，前庭水管拡大を有する耳が必ずしも難聴を生じるわけではなく，蝸牛側壁の root cell/spindle cell や前庭の transitional cell に発現するペンドリンの機能的意義や病態との関わりはまだ明らかになっていない．また，ペンドリンの発現制御機構もまだ解明されていない．内リンパ嚢の mitochondria-rich cell や腎臓における β 間在細胞は，イオノサイトと呼ばれる細胞グループに分類され，FOXI1 転写因子によりペンドリンの発現が制御されている．一方，root cell や spindle cell，transitional cell は，甲状腺濾胞細胞と同様に FOXI1 の発現はなく，別の転写制御機構が存在すると予想される．そこで本研究では，内耳ペンドリン発現細胞の機能の類似点や相違点，共通の転写制御機構を同定するために，各細胞間での遺伝子プロファイルの比較解析を試みた．

解析対象のデータは，発表者が行ったマウス内リンパ嚢の single cell RNA-seq データ（Honda et al., eLife, 2017）と，Gene Expression Omnibus（GEO）データベースから取得した側壁および前庭の single cell データとした．各データセットについて，R の single cell 解析パッケージ seurat を用いて，クオリティコントロール，クラスタリング，発現変動遺伝子の検出，アノテーションを実施し，バッチ効果を補正した上でデータセットを統合し，解析を行った．解析するデータは，発表者が行ったマウス内リンパ嚢の single cell RNA-seq データ（Honda et al., eLife, 2017）に加え，Gene Expression Omnibus（GEO）データベースから側壁および前庭の single cell データを渉猟し収集した．各データセットに対し，R の single cell 解析パッケージ seurat を用いて，クオリティコントロール，クラスタリング，発現変動遺伝子の検出，アノテーションを行い，さらにバッチ効果を補正した上でデータセットを統合し解析を行った．

内リンパ嚢データは E12.5，E16.5，P5，P30 のマウス内リンパ嚢上皮細胞（N=213）から構成されており，early progenitor cell，early ribosome-rich cell，early ribosome rich cell，mitochondria rich cell の 4 群に分類された．蝸牛側壁のデータは GSE152551（Gu et al. Sci Rep, 2020）を使用した．このデータは P30 野生型マウスの single nucleus RNA-seq（N=6,050）であり，marginal cell，intermediate cell，basal cell，spindle cell，root cell，Reissner's membrane epithelial cell，fibrocyte，macrophage，endothelial cell に分類された．前庭は GSE155966（Jan et al., Cell Rep, 2021）を使用した．これは P2，P4，P6 野生型マウス卵形嚢の single cell RNA-seq（N=905）であり，type I hair cell，type II hair cell，striolar hair cell，supporting cell，transitional cell，fibrocyte にクラスタリングされた．各グループの発現変動遺伝子を検出し，ペンドリン発現細胞である mitochondria rich cell，spindle/root cell，transitional cell に共通して発現が変動している遺伝子を同定した．

O25-3 アミノグリコシド系抗菌薬による内耳障害に対する TGF-β シグナルの役割解明

新田 義洋[1]，栗岡 隆臣[2]，佐野 肇[3]，山下 拓[1]
[1]北里大学 耳鼻咽喉科頭頸部外科学，[2]防衛医科大学校 耳鼻咽喉科，[3]北里大学 医療衛生学部

【目的】Transforming growth factor（TGF）-β は細胞増殖，分化，創傷治癒や組織線維化，炎症，免疫誘導などの多彩な生物学的活性を有するサイトカインである．ノックアウトマウス等の研究から TGF-β1 に腎臓や肝臓における炎症・線維化誘導や細胞増殖作用が知られ，その阻害剤について臨床治験が進んでいる．内耳では発生学的研究が主で，障害に関する報告は多くはない．そこで，我々は有毛細胞や血管条などに障害を及ぼすアミノグリコシド系抗菌薬投与による内耳障害における TGF-β シグナルの病態への関与を解明し，そのシグナル制御による内耳障害への保護効果について検討した．【方法】C57BL/6 マウスにカナマイシンとフロセミドを腹腔内投与することで，内耳障害モデルを作成した．内耳障害モデルマウスの左耳後を切開し，正円窓に直接 TGF-β1 阻害剤を染み込ませたスポンゼルを留置することで TGF-β1 シグナルの制御を試みた．薬剤投与 2 週間後，4 週間後の聴力閾値変化を聴性脳幹反応（ABR）により測定し，対照群（DMSO：Dimethyl sulfoxide）または TGF-β1 阻害剤の投与耳もしくは非投与耳で比較検討した．さらに薬剤投与 2 週間後，4 週間後の内耳，脳を摘出し組織学的検討を行った．【結果】薬剤投与 2 週間後の ABR では閾値上昇がみられたが，対照群と比較して TGF-β1 阻害剤投与群で有意差は認めなかった（p >0.05）．また，薬剤投与 4 週間後の ABR でも両群間で有意差は認めなかった（p >0.05）（図 1）．外有毛細胞，内有毛細胞数においても対照群と比較して有意差は認めなかった（p >0.05）が，TGF-β1 阻害剤投与群の蝸牛頂回転において蝸牛神経節細胞の脱落を多く認めた（p <0.01）（図 2）．また，蝸牛神経核における神経細胞密度や興奮性シナプスマーカー（VGLUT-1）や抑制性シナプスマーカー（GAD 65）は両群間で有意差が認められなかった（p >0.05）．【考察】今回の結果から，アミノグリコシド系抗菌薬投与による内耳障害に対して TGF-β1 シグナルを抑制することで聴力閾値に差はみられなかったが，蝸牛神経節細胞の脱落を多く認めたことから，TGF-β1 シグナルは蝸牛神経節における保護作用があることが示唆された．

図 1 カナマイシン、フロセミド投与 4 週後の ABR 閾値変化

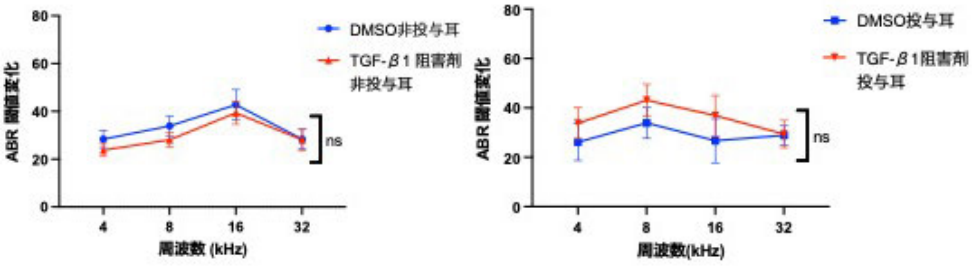

図 2 カナマイシン、フロセミド投与 4 週後の蝸牛神経節変化

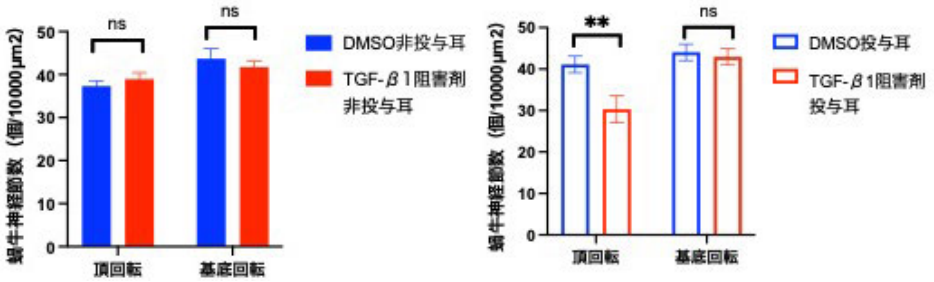

O25-4　モルモットを用いた内視鏡によるアブミ骨筋反射の可視化

岡上　雄介[1]，堀　　龍介[2]，扇田　秀章[3]，大槻　周也[1]
[1] 天理よろづ相談所病院　耳鼻咽喉科，[2] 産業医科大学　耳鼻咽喉科・頭頸部外科，
[3] 帝京大学溝口病院　耳鼻咽喉科

【背景】外耳道に入った音は鼓膜からツチ骨・キヌタ骨・アブミ骨と伝わりながら増幅され蝸牛に振動を伝えるが，強大な音刺激が増幅されたまま伝わると，その巨大な振動エネルギーで蝸牛は障害されてしまう．強大音から内耳を守る防御機構として広く知られているのが，アブミ骨に付着するアブミ骨筋が収縮するアブミ骨筋反射（Stapedius Reflex:SR）である．求心路は蝸牛神経で，遠心路は顔面神経である．音刺激が閾値を超えると両側の顔面神経核が刺激され，両側のアブミ骨筋を収縮させる．つまり，SR は両側に反応が生じる．SR を調べる検査としてインピーダンスオージオメトリーによるレフレックス検査がある．しかし，レフレックス検査はアブミ骨筋が収縮してアブミ骨の可動が耳小骨や MI joint を逆行に経由して鼓膜まで可動したものを間接的に検出しており，IS joint や MI joint にはいわゆる関節の遊びがあることを考慮すると，SR の真の閾値を測定しているわけではなく，実際はさらに小さな音刺激でも SR が生じていると考えられる．SR を直接観察，つまり内視鏡下に直接観察することができれば SR のより正確な閾値を評価することができるはずである．【目的】内視鏡を用いて S R を直接可視化する方法の開発と閾値の測定【対象と方法】6-10 週齢のプライエル反射正常の雌性ハートレイ系モルモットを使用した．キシラジンとミダゾラム筋注による深麻酔下で耳介後部にキシロカインを局注し，後耳介切開を加えて中耳骨包を開放した．アブミ骨，及びアブミ骨筋腱とアブミ骨筋の一部を内視鏡下に明視できるように視野を確保した．深麻酔下で SR の観察を行い，その後一旦耳後創部を被覆し深麻酔が十分覚醒したところで再度 S R の観察を行った．刺激音は 8000Hz の純音を対側の耳介にあてたスピーカーより与えた．アブミ骨筋の観察は外径 2.7mm の内視鏡を用いて，撮影は内視鏡にハイスピードカメラを接続して行った．撮影時間は音の出力前 250ms を開始トリガーとし 500ms の音出力の後にも 250ms の休止時間を置いて合計 1 秒間撮影した．撮影速度は 1000fps とし 30fps に変換した動画をその場で再生しシークバーを動かしながらアブミ骨筋の収縮を確認した．また，モルモット 5 匹に対して S R 閾値の測定を行った．5dB ずつ音圧を下げていきアブミ骨筋の収縮が確認できなくなったところからは 1dB ずつ音圧上げていきアブミ骨筋の収縮がはじめに確認できたところを閾値とした．【結果】深麻酔下に中耳骨包を開放した直後では S R を確認することができなかったが，麻酔から十分覚醒したところで S R の観察を行ったところアブミ骨筋の収縮を直接確認することができた．また，閾値の測定を行うことも可能であり，5 匹の閾値はそれぞれ 71dB，76dB，81dB，88dB，79dB であった．強大音では連動して鼓膜の可動まで確認できたが，閾値付近では鼓膜の可動は観察できなかった．【考察】深麻酔の影響下で SR を確認することができなかった．麻酔によるアブミ骨筋の筋弛緩作用のために SR が観察できなかったと考えられた．十分に覚醒してから SR によるアブミ骨筋の収縮を確認することができたのは，麻酔によるアブミ骨筋への筋弛緩作用が消失したからと考えられた．観察中に体動を認めることがあったが，近接拡大視できる内視鏡を手持ちで操作すること，微細な筋肉の一瞬の収縮をとらえるためにハイスピードカメラを用いたことにより，SR を観察することができた．臨床ではレフレックス検査による SR が顔面神経麻痺の予後診断に用いられることがあるが，SR が検出されなくても麻痺が治る症例が多くあり，その信頼性は低い．今回，閾値測定に際してアブミ骨筋の収縮と鼓膜の可動とに乖離があったことからも，本方法はレフレックス検査より感度が高いのではないかと考えられる．SR の真の閾値を測定する方法として臨床応用することができれば顔面神経麻痺の早期予後診断法として正確な側頭骨内の顔面神経機能検査となりうると考える．臨床応用を目指すのであれば対側 S R を利用する必要があり，本検討でも SR の対側反射を利用して行った．今後はモルモット顔面神経麻痺モデルを用いた解析やヒトでの研究も予定している．

O25-5　動物モデルを用いたリパスジルによる顔面神経麻痺治療の基礎的研究

天野　彰子[1]，杉山　元康[2]，伊藤　　吏[1]，古川　孝俊[3]，後藤　崇成[1]，新川智佳子[1]，
小泉　　優[1]，寺田小百合[1]，欠畑　誠治[1]
[1]山形大学　耳鼻咽喉・頭頸部外科，[2]山形県立中央病院　頭頸部・耳鼻咽喉科，
[3]山形県立新庄病院　耳鼻咽喉科

【背景】側頭骨内を走行する顔面神経の障害で生じる Bell 麻痺，Hunt 症候群，外傷性顔面神経麻痺は，重症例では，従来の治療で根治を得られず麻痺の残存や後遺症に苦しむ症例が少なくない．重症化の機序として，ウイルスや外傷そのものによる障害に加え，狭い骨性の顔面神経管内で浮腫んだ顔面神経が絞扼障害に陥り，神経虚血が進行するという悪循環が一因と言われており，顔面神経の髄鞘障害に基づく伝導ブロックに加え，軸索損傷の存在が示唆される．近年，顔面神経麻痺は機能障害だけでなく，患者の精神的な健康にも寄与すると言われており，新規救済治療法の開発が急務である．新たな治療法の開発のためには，より実際の病態に即した顔面神経麻痺動物モデルを用いた基礎研究が欠かせない．既報の動物モデルの多くは側頭骨外顔面神経障害モデルであるが，顔面神経は側頭骨内と側頭骨外で神経束構造が異なるという解剖学的特徴を持っていることから，当科ではより実際の病態に即したモデルの作成を目指し，側頭骨内顔面神経障害モデルを作成した．このモデルに対し，中枢神経・末梢神経の両方で神経伸長効果が報告されている Rho-associated protein kinase（ROCK）阻害薬の実験用試薬である Y-27632 を使用したところ，有意な治療効果を認めた．さらに本研究では，ROCK 阻害薬の顔面神経麻痺に対する臨床応用をめざし，緑内障治療薬として既に臨床使用されているリパスジルを投与して，その治療効果を検討した．
【方法】モルモットの茎乳突孔部の骨を一部削開し，露出した側頭骨内顔面神経を鉗子で障害することにより顔面神経麻痺モデルを作成した．徐放用基材を用いて，リパスジル含有生理食塩水投与群と，生理食塩水のみ投与するコントロール群を各群 6 匹ずつ作製し，障害後 8 週まで評価を行った．リパスジルによる顔面神経麻痺治療効果は，閉眼の運動評価，誘発筋電図による電気生理学的評価，免疫組織化学による組織学的評価の 3 項目を評価した．運動評価では，動画撮影による画像解析を用いて，最終閉眼率と完治率を算出し，コントロール群と比較した．電気生理学的評価では鼻毛筋の Amplitude と Electroneurography（ENoG）値をコントロール群と比較した．組織学的評価では免疫染色を行い，軸索数と軸索径をそれぞれコントロール群と比較すると共に，Sudan Black 染色により髄鞘の再生の有無を評価した．また分子生物学的検討として，障害した顔面神経のリアルタイム PCR を行い，ROCK と，ROCK を活性化する低分子量 GTP 結合タンパク質 Rho の mRNA レベルの発現変化を検討した．
【結果】リパスジル群において，コントロール群と比べ有意な最終閉眼率の改善（$p = 0.0036$），完治率の上昇（$p = 0.015$），Amplitude の回復（$p = 0.041$），軸索数の増加（$p = 0.0043$）を認めた．ENoG 値（$p = 0.065$）と軸索径（$p = 0.13$）は両群間で有意な差は認めなかった．Sudan Black 染色では両群ともに髄鞘が確認された．リアルタイム PCR では，障害後 1 時間で RhoA，ROCK1，ROCK2 の上昇が認められた．
【考察】リパスジル群において機能的評価および免疫組織学的評価でコントロール群と比較して有意な治療効果を認めたことから，リパスジルは顔面神経麻痺の新たな治療法になり得ると考えられた．これまでの薬物の標的は，増殖因子のような細胞外分子もしくは細胞表面受容体が中心であった．しかし ROCK 経路は，basic fibroblast growth factor や nerve growth factor 等の下流経路に位置する細胞内情報伝達経路であり，軸索再生を強力に阻害することから，ROCK 阻害薬は神経栄養因子の治療よりも大きな治療効果が得られる可能性が考えられた．臨床応用を目指し，今後はタンパク質レベルでの分子生物学的検討や，神経過誤支配といった合併症についても評価を加えていく予定である．

O25-6 爆傷性鼓膜穿孔に対する治療の研究

佐藤　元裕，水足　邦雄，栗岡　隆臣，犬塚　義亮，塩谷　彰浩，荒木　幸仁
防衛医科大学校病院　耳鼻咽喉科

爆傷性鼓膜穿孔の多くは非爆傷性鼓膜穿孔と比較して，自然閉鎖率が低く治療成績も不良であると報告されている．現在までに爆傷性鼓膜穿孔に対する治療法は確立されておらず，治療法の確立が急務である．近年，非爆傷性の鼓膜穿孔に対して basic fibroblast growth factor（bFGF）による臨床治療が確立されており，他にも自己血清を用いた点耳療法による鼓膜穿孔閉鎖効果も報告されている．今回我々は，自己血清の点耳療法による爆傷性鼓膜穿孔に対する治療効果について，マウス爆傷性聴覚障害モデルを用いて検討した．実験動物は CBA/J マウス（雄，10-12 週，20-30g）を用いた．衝撃波管は隔膜で仕切られたステンレス管であり，高圧部に窒素ガスを導入し，隔膜を穿破すると衝撃波が低圧部管端方向に伝播し，管外に設置したマウスに衝撃波が照射される．マウス自己血清は，爆傷受傷前に予め採取したものを使用した．評価項目として，1）爆傷後鼓膜穿孔面積と穿孔閉鎖迄の経日的変化，2）聴性脳幹反応（ABR），3）歪成分耳音響放射検査（DPOAE），4）鼓膜と内耳の組織学的評価とした．照射前，照射直後と直後から 3 日毎に細径内視鏡を用いて鼓膜閉鎖まで鼓膜を観察し，ABR は照射前，照射直後，照射から 8 週後に，DPOAE は照射前，照射直後，直後から 3 日毎に計測した．照射 2 ヶ月後に鼓膜と内耳を摘出し組織学的評価を行った．マウス 8 匹（16 耳）に衝撃波を照射し，鼓膜の穿孔率は 13/ 16 耳で 81.25% であった．穿孔を来した 10 耳を無作為に抽出し，自己血清を投与する治療群（5 耳）と無治療群（5 耳）に割付した．鼓膜穿孔面積は ImageJ を用いて経日的に計測したところ，両群とも穿孔面積が徐々に減少したものの，閉鎖までの期間は 2 群間で有意差を認めなかった．ABR と DPOAE による聴覚機能検査では，照射後に両群ともに有意な閾値上昇をきたしたが，両群間で有意差は認めなかった．受傷 13 日目の DPOAE では，6 耳の鼓膜は閉鎖しているにも関わらず，両群で閾値の回復はほとんど認めなかった．本モデルでは 8 割以上の確率で鼓膜穿孔の作成に成功したが，治療の有無に関わらず良好な自然閉鎖率を示した．一方で，鼓膜穿孔が閉鎖したにも関わらず DPOAE の回復を認めなかったことから，本モデルは鼓膜穿孔による伝音障害だけでなく，内耳機能障害を合併している可能性が示唆された．今回の検討では，マウス爆傷性鼓膜穿孔に対する自己血清点耳療法による穿孔閉鎖の促進作用は認められなかった．今後さらに，再生鼓膜の詳細な組織学的評価を行うとともに，内耳の組織学的評価を行う予定であり，爆傷性聴覚障害モデルに対する自己血清点耳の治療効果について，文献的考察を踏まえて報告する．

O26-1 好中球リンパ球比，血小板リンパ球比を用いた突発性難聴に対する高圧酸素併用療法の効果予測

大平　真也[1,3]，小森　　学[2]，梶原　理子[3]，松島　康二[3]，瀬戸由記子[3]，和田　弘太[3]
[1]湘南鎌倉総合病院　耳鼻咽喉科，[2]聖マリアンナ医科大学　耳鼻咽喉科，
[3]東邦大学医療センター大森病院　耳鼻咽喉科

【背景】突発性難聴の原因はウイルス感染，循環障害，免疫など様々な機序が提唱されているが，様々な病態が含まれている可能性があり，病態に応じた治療を行う必要がある．治療法で最も一般的なのはステロイド加療であるが，本邦においては高圧酸素療法（Hyperbaric Oxygen Therapy:HBO）の併用が一部の施設で行われている．しかし確実な治療法は存在せず，その効果を事前に予測することは難しい．近年，好中球リンパ球比（NLR），血小板リンパ球比（PLR）などの採血から得られる炎症マーカーを評価することで治療効果の予測が可能との報告が散見されるが，ステロイド加療単独の報告が多く，HBO を併用する際の効果推測の指標として評価を行った文献は少ない．今回，HBO 併用療法の治療効果を評価するとともに，治療効果予測を目的とした NLR,PLR の有用性を評価した．【対象と方法】突発性難聴と診断した 109 側に対してステロイド治療を基本として HBO 併用群（59 側）と非併用群（50 側）に分け，各群で回復率（RecoveryRate）の比較を行った．次に初診時採血から NLR，PLR を算出し，難聴の重症度ごとの比較を行った．さらに, NLR,PLR から回復率を推測する際の有用性を ROC 曲線を作成することで評価し, カットオフ値を算出した.【結果】HBO 併用群は非併用群よりも RecoveryRate が全体的に高く，特に重症例において優位に高かった．しかし，NLR,PLR の値は難聴の重症度で有意差を認めなかった. NLR,PLR は HBO 併用例の効果予測に有用（AUC>0.7）であり，NLR 2.43，PLR 146.67 をカットオフ値とすることで，数値が低値であるほど良好な回復率を期待できることが判明した．【考察】HBO は血液中の酸素分圧を上昇させて微小循環を改善するため，虚血に対して有効であり，突発性難聴においては不可逆的な炎症が生じる前の使用が必要と考えられている．重症例において HBO が効果を発揮したことは，重症例で必ずしも炎症が強い訳ではなく，不可逆的変化が生じていない症例も多く存在することを示唆しているのかもしれない．本検討で得られたカットオフ値（NLR 2.43，PLR 146.67）をもとに炎症の強弱を判断することで良い治療効果を予測することができると考える．【結論】HBO 併用は重症例や NLR,PLR 低値の炎症の少ない早期の血流障害に対して効果が望める可能性が高いと考えられる．しかし，難聴の重症度から炎症の程度は判断できない．治療適応の判断には難聴の重症度だけではなく，カットオフ値を元にした NLR,PLR の値も評価して検討するべきである．

O26-2 Grade3,4 の突発性難聴に対する高気圧酸素療法（HBOT）の治療効果の検討と評価

三田　直弥[1]，澤部　　倫[1]，岩崎　真一[2]，蒲谷嘉代子[2]，福島　諒奈[2]
[1] 豊田厚生病院　耳鼻咽喉科，[2] 名古屋市立大学　耳鼻咽喉・頭頚部外科

【はじめに】

突発性難聴に対する高気圧酸素療法（Hyperbaric Oxygen Therapy：HBOT）は，本邦のガイドラインでは治療オプションの一つではあるものの，その臨床的意義は明らかではないとされている．一方，海外では，2019 年アメリカ耳鼻咽喉科学会（AAO-HNS）ガイドラインで治療オプション grade B，また近年のシステマティックレビューで有用性が示される（JAMA-Otolaryngology2022）など，HBOT の有用性を評価する報告が散見される．本邦においては，HBOT を施行した患者と非施行の患者の治療成績を比較する報告は希少である．こうした背景を踏まえ，我々は突発性難聴に対する HBOT の治療効果を非 OHP 治療群と比較する症例対照研究を実施した．

【対象と方法】

症例は 2020 年 1 月から 2022 年 12 月までに当院で突発性難聴と診断され，Grade3,4，かつ HBOT 施行をした 84 例である．対照は，同期間における他施設で HBOT 以外の治療を受けた Grade3,4 の突発性難聴症例とした（症例集積中）．

主要評価項目は，両治療群での回復聴力（dB）とした．副次評価項目は 10dB 以上の聴力改善（聴力回復の判定基準による“回復”に該当）とし，臨床的因子を調整した多変量ロジスティックモデルにより，オッズ比と 95% 信頼区間（Confidence Interval :CI）を評価した．

【結果】

現時点における集積症例での結果を示す．患者背景は，OHP 群 84 例，非 OHP 群 16 例であり，年齢中央値はそれぞれ 60 歳（15-83），60 歳（18-80），男女比はそれぞれ 48（56%）:36（44%），9（57%）:7（43%）であった．治療前平均聴力はそれぞれ 83.8dB（95%CI:80.0 - 87.6），70.8dB（59.9 - 81.5），治療後平均聴力は 48.3dB（42.5 - 54.2），42.5 dB（27.7 - 57.2）であった．

主要評価項目である回復聴力は，OHP 群が 35.5dB（30.4 - 40.4），非 OHP 群が 28.2dB（16.1 - 40.3）であり，OHP 群で回復聴力は高かったが有意差は認めなかった（p= 0.255）．

OHP 群と非 OHP 群の 10dB 以上の聴力改善について，交絡因子を調整して比較したところ，OHP 群で高かったが有意差は認めなかった [調整オッズ比：2.03（95%CI:0.55-7.44）]．

層別化解析では，50 歳未満では，非 HOP 群に比較して OHP 群の聴力改善割合が良好であった [調整オッズ比：5.62（95%CI: 0.59 - 53.59）] が，50 歳以上では OHP 群と非 OHP 群で聴力改善に差はなかった [調整オッズ比：1.12（95%CI: 0.20- 6.26）]．

【考察】

現時点の集積症例における OHP の治療成績は，対照群と比較して良好な傾向はあるものの，統計的有意差はみられなかった．症例集積を追加した結果を，若干の文献的考察を加えて報告する．

O26-3　突発性難聴治療に対する新型コロナウイルス感染症の影響

大道亮太郎，佐藤明日香，菅谷　明子，前田　幸英，片岡　祐子，安藤　瑞生
岡山大学　耳鼻咽喉科

【目的】
2020 年 1 月以降我が国でも流行した新型コロナウイルス感染症（以下 COVID-19）は，咳，発熱，咽頭痛，頭痛，関節痛，筋肉痛，下痢などを主症状とするが，重症例では肺炎や全身性疾患を誘発し致死的になる場合もある．そのような主症状以外にも耳鼻咽喉・頭頸部領域では嗅覚・味覚障害が大きく注目を集めていたが，その一方で聴力低下や耳鳴，めまいなどの合併症も報告されている．COVID-19 に関連する聴力低下は，Tang らのシステマティックレビュー報告（2023）によると，全 14281 症例のうち 8.2% に認められると述べている．
Satar ら（2020）は，COVID-19 関連の聴力低下と診断するための診断基準を提唱しており，以降様々な論文で引用されている．その中では「PCR もしくは抗原検査での SARS-CoV-2 感染が証明されていること.」,「聴力低下の発症が COVID-19 発症から 3-4 週間以内であること.」,「関連する症状や徴候の有無を確認すること（めまい，ふらつき，眼振など）」,「音響外傷や耳毒性を持つ薬剤投与などのその他の除外診断も行うこと．小脳橋角部 MRI 撮影を考慮すること.」などが挙げられている．渉猟しえる限りこの診断基準に合致する症例の報告は本邦では未だない.
【方法】
今回我々は，岡山大学病院を受診した「突発性難聴」及び「急性感音難聴」「急性低音障害型感音難聴」の病名を持つ患者を対象に，2016 年 1 月から 2019 年 3 月（以下 COVID-19 流行前）と，2020 年 1 月から 2023 年 3 月（以下 COVID-19 流行中）の 2 群に分けて，後方視的に統計学的検討を行った.
【結果】
対象患者数は 218 例（内 COVID-19 流行前 161 例，流行中 57 例）で，聴力検査データの欠落，自己判断による通院中断などを除いた症例は総数 169 例（内流行前 121 例，流行中 45 例）となった．COVID-19 流行前および流行中の 2 群間で t 検定およびクロス集計表で解析した所，性別構成（p=0.401），年齢（p=0.568），受診時の聴力（p=0.900），MRI 受検者（p=0.189），めまいの併発（p=0.117），耳鳴の併発（p=0.257），選択された初回治療法，2 回目の治療法，突発性難聴の重症度，突発性難聴の改善度のいずれも有意差を認めなかった．ただし，検討した中で唯一，発症から受診までの日数について COVID-19 流行前で 9.91 日，流行中で 6.27 と有意差を認めた．（p=0.036）
【考察】
COVID-19 流行中は外来患者数の減少もあり病院へのアクセスが比較的容易であった．突発性難聴という明確な症状があった場合，受診が容易であった結果，受診までの日数が減少した可能性が考えられた.
また検討した症例のうち Satar らの診断基準に合致した 1 症例を併せて報告する．症例は，53 歳男性．2 日前からの左聴力低下を主訴に前医を受診．左聴力は 5 音域の平均が 66dB と Grade3 の突発性難聴と診断された．小脳橋角部 MRI では明らかな異常を認めなかった．前医の入院時スクリーニング検査で施行された抗原検査で SARS-CoV-2 抗原陽性となり，COVID-19 と診断された．総合病院での治療が必要と考えられ当院紹介となった．当院入院時の SARS-CoV-2 PCR 検査では CT 値 29 と活動性感染が認められた．COVID-19 の自覚症状としては関節痛のみであった．胸部 CT では肺炎像を認めなかった．総合診療科との併診で，プレドニゾロン 100mg からの 10 日間漸減投与加療を予定した．病床逼迫の影響もあり，内服への切り替えが可能となった入院 8 日目に退院され，ホテル療養での内服加療継続となった．治療後 1 ヶ月目の聴力検査で平均 24dB となり，左右同等となったため治療効果判定としては Grade1 の評価となった．COVID-19 罹患中のステロイド全身投与については，併発する他疾患の治療に必要な場合は投与が推奨されており，本症例もこれに当てはまる．COVID-19 と突発性難聴の関連について文献的考察を交えて報告する.

O26-4　内耳出血を伴う反復性急性感音難聴をきたした血小板無力症の 1 例

都築　伸佳[1,2,3]，和佐野浩一郎[4]，今村香菜子[1]，山野邉義晴[1]，南　修司郎[1,2]，小澤　宏之[3]
[1]東京医療センター　耳鼻咽喉科，[2]東京医療センター　臨床研究センター聴覚・平衡覚研究部，
[3]慶應義塾大学　耳鼻咽喉科，[4]東海大学　耳鼻咽喉科

血小板無力症は，常染色体潜性遺伝形式の稀な先天性血小板機能異常症であり，一般的な臨床症状として幼少期からの鼻出血や歯肉出血が多くみられる．症例は 1 歳時に耳出血を契機に血小板無力症と診断された 62 歳女性で，左耳閉感を主訴に来院した．純音聴力検査にて左急性感音難聴を認めたため，ステロイド内服加療をおこなった．発症後 27 日で施行された MRI では T1 強調像および T2-fluid attenuated inversion recovery（T2-FLAIR）で左蝸牛中回転にわずかな高信号域を認めた．その後，10 年間に 7 回の急性感音難聴を繰り返し，徐々に聴力は悪化した（表 1）（図 1）．6 回目の左急性感音難聴では左の純音聴力閾値は高度に上昇し，発症後 27 日後の MRI では 3D-T1-fast field echo（3D-T1-FFE）で内耳全体に高信号（図 2）を，3D-constructive interference in the steady state（3D-CISS）で内耳信号の低下を認め，左内耳出血と診断した．血小板無力症によって内耳出血を繰り返し，反復性の急性感音難聴をきたしていることが疑われた．　近年の MRI の進歩により内耳出血をはじめとした内耳の微小病変の検出が可能となってきている．内耳出血は，MRI の T1 強調像および T2 -FLAIR で高信号を示し，血液疾患や抗血小板薬や抗凝固剤の使用などとの関連が報告されている．内耳出血を検出するためには発症後 3-14 日後での T1 強調像と T2-FLAIR を用いた MRI が推奨されているが，本症例では発症後約 1 ヶ月においても内耳出血が確認可能であった．血液疾患や抗血小板・抗凝固剤の内服のある急性感音難聴では，後迷路性難聴の除外の他，内耳出血の有無の確認のために発症後 1 ヶ月以内に MRI をおこなうべきであると考えられた．

表 1

急性感音難聴	年齢	自覚症状			患側MRI所見 T1強調像		T2-強調像		T2-FLAIR		発症からMRIまでの日数
		耳閉感	難聴	めまい	信号	部位	信号	部位	信号	部位	
1st	62	○	×	×	軽度高	蝸牛	正常	-	軽度高	蝸牛	27
2nd	63	○	×	×	-	-	-	-	-	-	-
3rd	63	○	○	○	-	-	-	-	高	蝸牛,前庭,半規管	13
4th	64	×	○	×	-	-	-	-	-	-	-
5th	67	○	○	×	軽度高[a]	蝸牛	正常[b]	-	-	-	61
6th	70	○	○	×	高[a]	蝸牛,前庭,半規管	低下[b]	蝸牛,前庭,半規管	-	-	27
7th	71	×	○	×	軽度高[a]	蝸牛	正常[b]	-	-	-	455

a:3D-T1-FFE (three-dimentional T1-fast field echo) sequence
b:3D-CISS (three-dimentional constructive interference in the steady state) sequence

図1　各急性感音難聴発症時の純音聴力

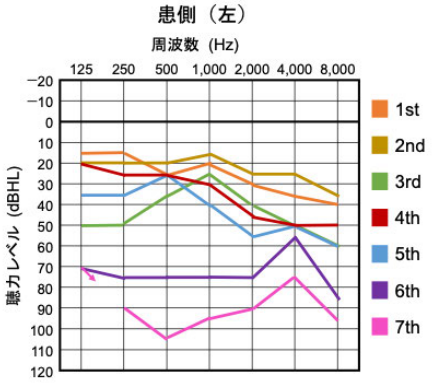

図2　MRI所見（6回目の急性感音難聴）

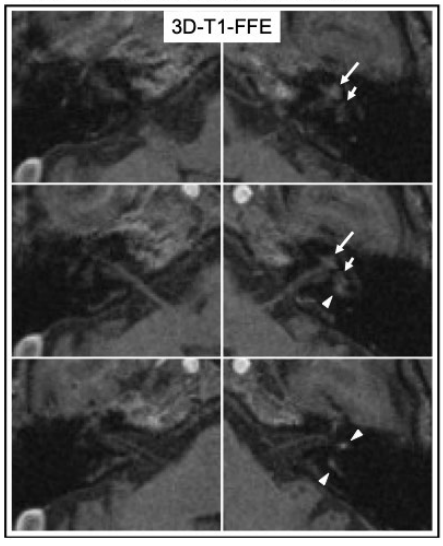

O26-5 両側進行性難聴を呈した神経梅毒例

齋藤　和也[1]，西出友美子[1]，大平乃理子[2]，小林　孝光[2]，山中　敏彰[2]，安松　隆治[2]
[1]和泉市立総合医療センター　耳鼻いんこう科，[2]近畿大学病院　耳鼻咽喉科・頭頸部外科

【はじめに】
梅毒感染症は梅毒トレポネーマの感染によって生じる性感染症であり，近年増加傾向にある．中でも神経梅毒は感染が中枢神経系に及んだ状態でありどの病期でも起こりうる．早期神経梅毒は髄膜炎や脳梗塞等を呈することもあるが，無症候のこともあり，晩期神経梅毒に至ると脊髄癆や進行麻痺を呈する．今回，両側進行性難聴を来した神経梅毒例を経験したので報告する．
【症例】 40 歳代の男性
現病歴：20XX 年 1 月頃から右難聴を認めていたが軽度であったため様子をみていた．その後 4 月中旬に COVID-19 に感染．5 月に入り突然の左難聴を認め近医を受診した．突発性難聴疑いとして，プレドニゾロン投与開始となったが，症状の改善がないため精査目的で当科紹介となった．
既往歴：特記すべきことなし
家族歴：特記すべきことなし
初診時所見：
鼓膜：両側とも軽度混濁
鼻：問題なし
咽頭：両側扁桃軽度発赤，腫脹あり．膿栓あり．
純音聴力検査：右 68.8dB，左 61.3 dB（両側混合性難聴）
ティンパノグラム：両側 A type
側頭骨 CT：両側とも中内耳に問題なし．
血液検査：WBC12,100，CRP1.68mg/dl，PR3-ANCA 陰性，MPO-ANCA 陰性
経過：両側とも混合性難聴であったが，突発性難聴や ANCA 陰性 OMAAV の可能性を否定しきれなかったためプレドニゾロンを漸減投与した．しかし聴力は初診から 1 週間後に右 73.8dB，左 67.5dB と両側とも難聴の進行を認めた．頭部造影 MRI を実施したところ，小脳橋角部病変や肥厚性硬膜炎も認めないものの，上咽頭の肥厚があり視診で膿性の痂疲の付着と粘膜の発赤，肥厚を認めたため同部位から生検を行った．抗菌薬を追加するも初診から 4 週間後には右 88.8dB，左 93.8dB とさらに難聴は進行した．上咽頭の生検の結果，形質細胞類似細胞の密な増殖，浸潤像を認め，多発性骨髄腫の疑いで血液内科にて精査となったが，その際の血液検査で TPHA 定量 5,120 倍，RPR 定量 409.4 といずれも高値を認めた．また髄液検査で TP 抗体陽性，FTA-ABS 陽性であったため神経梅毒の可能性が高く，ペニシリン G 投与開始となった．追加で行った HIV 抗原抗体検査は陽性であり，本人からの聞き取りでバイセクシャルであることが判明した．
聴力は治療開始から 2 週間で右 88.8dB，左 53.8dB と左は改善傾向であったが，右は若干の改善にとどまった．その後聴力の著明な改善はなく，初診から 1 年の経過で右 72.5dB，左 45.0dB と両側とも難聴が残存している．
【考察】
梅毒感染症は約 3 週間の潜伏期間を経たのちにさまざまな臨床像を呈する．神経梅毒は以前は晩期梅毒の症状とされていたが，現在ではどの病期でも起こりうるとされている．今回難聴以外の目立った症状はなかったが，COVID-19 感染後からしばらく経過した 4 月末ごろに皮疹や咽頭痛の出現があり，これらの症状が梅毒によるものであったと仮定するならば，第 2 期梅毒の可能性がある．難聴は両側が多く，左右非対称であったり軽度混合性難聴を呈することもあるとされている．今回の症例でも両側とも混合性難聴であったがその理由は定かではない．治療はペニシリン，ステロイドが第一選択となるが，難聴の改善率は 30% 程度にとどまるという報告もありその予後はあまりよくない．今回は診断確定までに時間がかかったことが，難聴の完治に至らなかった一因と考え反省させられた例であった．梅毒感染症が増加している今，難聴の原因としての梅毒を常に念頭に置いて診療にあたる必要があると考えた．

O26-6 L-カルニチン投与が奏功した難聴，めまい，耳鳴症例

石野 岳志[1,2]，園山 徹[1,2]，小田 尊志[1,2]，小川 結衣[1,2]，竹野 幸夫[1,2]
[1]広島大学 耳鼻咽喉科・頭頸部外科，[2]広島大学病院 聴覚・人工聴覚機器センター

【はじめに】カルニチンは肝臓，腎臓，脳などで生合成され，ビタミンではないがビタミン様物質とも言われる．体内では L-カルニチンが生合成されるが，タンパク質を構成しているアミノ酸ではないことが知られる．カルニチン欠乏症の原因としては，カルニチン摂取不足，カルニチン代謝不全，カルニチン過剰喪失，カルニチン必要量増加，筋肉内カルニチン量減少，重度肝疾患によるカルニチンの体内合成減少，バルプロ酸使用等が挙げられており，カルニチン欠乏により，意識障害，脳症，けいれん，重度の倦怠感，嘔吐，精神・運動発達遅延，筋緊張低下・筋力低下・横紋筋融解症，心肥大・心筋症・心機能低下，体重増加不良，呼吸異常などの臨床症状が生じることが知られている．カルニチン欠乏による意識障害，脳症などの中枢症状を発症することから，蝸牛症状および前庭症状を発症する可能性も想定される．この度，カルニチン欠乏が疑われた難聴およびめまい患者に対して L-カルニチン投与が奏功した経験を得たため，文献的考察を加え報告する．【症例】44 歳男性，重度肝障害にて入院中．突発性難聴およびめまい症状発症．突発性難聴はステロイド投与にてやや改善し，中等度難聴で固定となったが，その後も発作性の回転性めまいが出現．抗めまい薬，ステロイド等投薬も改善不良で，急性発作を週に 1-2 回程度継続となっていた．重度肝硬変による肝障害があったため，カルニチン欠乏を疑い，L-カルニチン 1800mg 投薬した結果，著明に症状改善して治癒となり，再診自己中断で一時終診となる．その後再度めまい発作出現あったが，同薬再開したところ症状改善で再診自己中断となり，現在はめまい消失となっている．38 歳男性，重度アルコール性肝障害にて入院．当科受診 1 週間前から難聴出現．上記の経験より，カルニチン欠乏を疑い，内科にて投薬したところ 1 週間後に聴力改善．以後カルニチン継続で耳鼻咽喉科は終診となっている．69 歳男性，重度アルコール性肝障害にて肝移植 6 か月後，肝炎継続．外科で L-カルニチン 1800mg 投薬開始（day0）．数年前より継続する耳鳴症にて紹介受診（day29）．右ラウドネス 90dB，左ラウドネス 105dB の耳鳴を認めたが，L-カルニチン終了後（day51）に耳鳴の完全消失（day56）認め，終診となる．【考察】カルニチンは長鎖脂肪酸のミトコンドリアマトリックス内への輸送に必須で，エネルギー代謝（ATP 産生）を促進し，カルニチン欠乏で脂肪酸代謝，糖新生，尿素回路，解糖系，TCA 回路などのミトコンドリア機能に悪影響が生じることが知られている．カルニチン欠乏症ガイドラインでは，カルニチン欠乏症の診断は，1：遊離カルニチン濃度の低下，2：カルニチン欠乏の可能性がある病態（遊離カルニチン濃度が参考にならない状態）で L-カルニチン補充により臨床症状・臨床徴候の顕著な改善が認められた場合のどちらかで診断することとされている．本症例ではどの症例においても重度肝障害が認められたためにカルニチン欠乏状態に陥っていた可能性が否定できず，さらに L-カルニチン投薬により各蝸牛症状の症状改善効果が認められたことからカルニチン欠乏症であったことが想定された．カルニチン欠乏症における内耳症状に関しては過去に報告はほとんどないが，投薬により改善効果が得られたことからカルニチン欠乏による蝸牛症状発生が疑われ，今回のようにカルニチン欠乏が疑われる病態においては L-カルニチン投与が有効である可能性が想定された．

O27-1 Phototubometry による耳管機能評価

矢間　敬章，渡部　　佑，紙谷　　亮，藤原　和典
鳥取大学　耳鼻咽喉科頭頸部外科

耳管機能は中耳炎発症と密接に関連があるとされ，その評価により中耳含気状態の改善しやすさを推測する情報になり得る．現在耳管機能検査として，音響耳管法や耳管鼓室気流動態法が臨床応用されているが，耳管機能は嚥下運動だけではなく，鼻すすりや感冒時，体重減少などの外因的な影響を受けるため，同一人物でも時間や時期によって変動しやすく，色々なバイアスが生じるため従来の検査は感度・特異度共に高いとは言えない．加えて，鼓室内貯留液がある状態では正確な評価が困難となり，評価すべき患者の検査ができないジレンマもある．

Phototubometry は土師らが 1987 年に初めて報告し，その後改良を重ねて 2017 年に耳管機能検査として臨床応用の可能性を報告した．従来の検査と比較して有効性の高いと考えられる点は，近赤外線による評価のため嚥下音などの音響の影響を受けないことや，鼓室内貯留液や鼓膜癒着などの中耳炎病態が存在しても，純粋な耳管開閉について評価が可能であり，唾液嚥下による評価だけでなく，鼻すすりや発声などの音響課題でも評価が可能となり，より幅広い対象を検査することができる．

今回 Phototubometry と音響耳管法で得られた結果を比較するとともに，Phototubometry の有効性および安全性を評価したので報告する．

対象は耳・鼻副鼻腔疾患や耳に関する自覚症状と他覚所見がない健常な成人で，かつ検査施行 1 週間前までに耳管開放症やアレルギー性鼻炎などの治療を受けていないことを条件にボランティアを募集した．光電声門図計測装置を用い，鼻腔浸潤麻酔を行い投光器を経鼻的に耳管咽頭口まで挿入し，受光器を外耳道内に挿入して条件を付加（安静・嚥下・息こらえ・鼻すすり・発声）した際の光量変化を記録した．投光器の先端は，鼻腔ファイバースコピーで耳管咽頭口に確実に留置できていることを確認した．データのパターンを解析し，音響耳管法で測定した耳管機能結果と対比することで，その特徴を分類した．安全性に関しては VAS スケールを用いて検査施行前，検査中，検査後，検査施行後 1 週間目の鼻症状の苦痛度を評価し，また他覚所見で検査施行前と検査後 1 週間目の鼻腔粘膜の変化を確認した．上記方法は鳥取大学医学部附属病院臨床研究審査委員会で承認を受けた（認可番号 18C002）．

結果，男性 3 人，女性 3 名，12 耳の協力が得られ，平均年齢は 28.5 歳（23 ～ 32 歳）であった．音響耳管法による評価では正常が 8 耳，狭窄疑いが 2 耳，開放症疑いが 2 耳であった．条件を付加した際の各信号変化の特徴としては，安静時は各群とも変化なし，嚥下時には音響耳管法と同様の信号変化が得られた．息こらえ時は正常群は同期して基線低下がみられ，狭窄疑い群は信号変化ないか基線低下，開放症疑い群は基線上昇が見られた．この傾向は鼻すすり，発声の条件下でも確認された．一方，安全性に関しては 1 名を除き VAS スケールは低値であり，粘膜の病的変化の残存は全例で見られなかった．

以上の結果より Phototubometry は音響耳管法と矛盾しない結果を得られるだけでなく，条件負荷を変えることで耳管開放症に特有の信号変化を認めることがわかった．これは耳管咽頭口付近の解剖学的および生理学的な作用を反映しているものと考えた．また，検査を通して苦痛度は許容範囲内の侵襲であり，後遺症なく安全に施行が可能であることも証明された．今後実際の耳疾患を持つ患者に対し評価を行い，疾患別の特徴が把握できるか検討していく予定である．

O27-2　鼓室形成術と耳管の臨床　そのコラボレーションはいかに？

細田　泰男[1]，梅田　裕生[1]，達富　真司[1]，内藤　智之[1]，馬場　　奨[2]
[1]細田耳鼻科 EARCLINIC　耳鼻咽喉科，[2]ばば耳鼻科クリニック　耳鼻咽喉科

鼓室形成術の聴力改善不成功の原因として，鼓膜や耳小骨連鎖などに明らかな異常がない場合には，「耳管機能の悪さ」に要因を求められることがある．その場合も耳管機能障害の具体的内容や程度は明確ではなく，漠然とした耳管機能障害と説明される．術後の伝音障害残存の要因として，再建耳小骨の連続性や可動性の問題に加えて鼓室内の含気化の程度も大きな要因となる．自浄作用が確立された十分な含気腔を持つ中耳の再構築には，耳管機能も大きく関係すると考えられる．中耳が自浄作用を持ち十分に含気化されれば粘膜腫脹も消退し，正常化した薄い粘膜に被われた耳小骨連鎖では，その質量の低下と可動性も改善され伝音効率は上がる．耳管機能が全く正常な耳硬化症や耳小骨奇形症例などでは連鎖再建方法にあまり関係なく ABgap がほぼ消失することも多いが，何らかの耳管機能障害を伴うことが多い慢性中耳炎などでは大きく異なることからも理解される．

以上のことから耳管機能障害と鼓室形成術の聴力改善には密接な関係があると考えられ，過去にも多くの報告がなされている．しかし，実際の臨床の現場では「鼓膜，中耳，外耳道に形態的異常も存在することが多い中耳炎耳で耳管機能を正しく評価することは容易ではない」，「例え術前に何らかの耳管機能障害が把握されても，耳管機能障害そのものを解消する方法はない」，「術前の耳管機能がどうであれ，再陥凹予防には軟骨板で対抗する処置を行うことで殆どの問題は解決される」などの理由で，耳管機能を積極的に議論するオペレータは少なくなっているように思われる．しかし，耳管狭窄により術後発生した OME などは鼓膜からの透顕困難で見逃されることも多い．また，鼓膜の陥凹が耳管狭窄で起こっているのか，鼻すすり型開放症によるものかは重要な情報である．特に鼻すすりに伴う中耳陰圧は強大で，術前から患者に鼻すすりぐせから脱却して貰うことができれば術後の QOL は大きく改善する．

演者らは，2017 年より TTAG（Tubo-tympano-aerodynamography）を視覚的に捉える Visible TTAG（V-TTAG）という耳管機能検査を行っている．従来の TTAG が鼻咽腔圧の変動に対する鼓膜の動きを外耳道内圧の変化として表現するのに対して，V-TTAG では鼓膜の動きを電子スコープによる高解像度の動画として描出する．TTAG における外耳道内圧の変化は微細であり，このためエアーリークや体動によるアーチファクトなどが大きく影響するが，V-TTAG ではこれらを排除できる．但し，鼓膜穿孔耳では鼓膜動揺が観察できない．この場合は，鼓膜パッチすることで同様の観察が可能となる．V-TTAG での鼻すすりによる鼓膜陥凹の様子などは，患者への真珠腫発症の病態の説明に大きな威力を発揮する．

L G Duckert らは，2003 年に軟骨に T-tube を貫通させたグラフトで鼓膜を再建し長期留置が可能な Cartilage Shield T-tube Tympanoplasty（CSTT）を報告している．術直後は血腫，滲出液などが鼓室内に生じており，特に耳管狭窄症例ではこの時期に換気とドレナージルートが耳管以外に存在する意義は大きい．また，開放耳管における鼻かみや鼻すすりによる圧負荷の回避，自声強聴の緩和などにも有効で，狭窄，開放ともに有益と考えられる．長期留置後に T-tube 抜去しても，薄切軟骨で下支えされた穿孔は短期間に上皮で被われ閉鎖する．再挿入が必要となった場合も軟骨の穿孔は残存し透顕でき，この部に挿入可能である．演者の経験上，術中の手間以外に CSTT の目立った欠点は見当たらず，耳管機能の異常があれば積極的に CSTT を用いている．

欧米では，耳管狭窄に対して耳管拡張バルーンの高い有用性が 10 年以上前から盛んに報告されているが，本邦では未だ限定的である．本邦では，耳管機能障害を専門としている医師と鼓室形成術を専門としている医師の重複は少なく，お互いの議論も少ないように思われる．しかし，耳管機能障害の診断や治療の臨床レベルは非常に高く，耳管ピンなどを含めて，両分野のこれまで以上のコラボレーションはより有益な結果に繋がると想像される．今回は，当院での V-TTAG と CSTT の実際について VTR にて報告する予定である．

O27-3 当科における鼻すすり型耳管開放症に対する耳管ピン手術症例の実際

山口　航[1,2]，山本　裕[2]，小島　博己[2]
[1]東京臨海病院　耳鼻咽喉科，[2]東京慈恵会医科大学付属病院　耳鼻咽喉・頭頸部外科

鼻すすり型耳管開放症（耳管閉鎖不全症）は自声強聴，耳閉感，呼吸音聴取などの耳管開放症状から回避するために鼻すすりを繰り返される．頻回の鼻すすり癖により中耳腔陰圧が鼓膜陥凹や液貯留の原因となり真珠腫などの陥凹性中耳疾患を引き起こす可能性がある．実際の一般耳鼻咽喉科外来の現場では鼻すすり型耳管開放症に対して鼻すすりの禁止を含む生活指導が困難なことが多い．外科的治療においては鼓膜換気チューブ留置，耳管ピン手術が現状行われており，当院でも試験的鼓膜切開を行い，症状のコントロールが改善みられた場合は鼓膜換気チューブ留置も検討する．しかし，鼓膜換気チューブは鼻すすりによる中耳陰圧を防止し，鼓膜動揺を軽減できるなどのメリットはあるが，鼻すすりによる耳管開放症状緩和対応が不能になり本人にとって苦痛になる可能性がある．試験的鼓膜切開，鼓膜換気チューブで耳管開放症状軽減が軽減しない場合や鼻すすりによる症状緩和策がなくなり精神的苦痛が増大する場合は耳管ピン手術を検討する必要があると考える．今回は鼻すすり型耳管開放症に対して鼓膜換気チューブ留置や耳管ピン手術を施行して耳管開放症状が改善した当院症例も含め考察する．【症例 1】31 歳女性．幼少時から自声強聴，両側耳閉感に対して鼻すすりをして対応していた．20 代になり耳管開放症としての治療として，漢方や耳管内ジェル注入も他院で行われたが無効であり当院受診となった．鼻すすりロックにより，鼓膜は陥凹し自声強聴，耳閉感は軽度改善するが，鼻すすり前と比較し鼻すすり後のオージオグラムにて両側低音部聴力閾値の上昇を認めた．嚥下後での耳管開放時は両側ともに耳管開放症診断基準（1＋2A＋3A：確実例）で鼻すすり型耳管開放症の所見であった．試験的鼓膜切開を施行し，自覚的な聴力改善は見られたが鼻すすりロックができなくなり，より耳管開放症状に伴う不快感が増悪した．保存的加療も効果乏しく耳管ピン挿入術を施行した．両側耳管ピン（4 号）を挿入し，自覚症状スコア（PHI-10）は術前 20 点から術後 4 点と著明な改善を認め，鼻すすり癖は消失した．【症例 2】25 歳女性．幼少時から中耳炎歴があり，鼓膜切開をよくされていた．他院で耳管開放症疑いに対して鼓膜チューブ挿入歴もあったが効果は乏しく，鼻すすりにより自声強聴，耳閉感が軽度改善するが，通常時は会話時に周囲の声が聞こえなくなるなど精神的な苦痛があった．透過初診時，両側の鼓膜一部石灰化を認め，両側鼓膜弛緩部の軽度陥凹を認めた．鼻すすり前と比較し鼻すすり後のオージオグラムにて右側低音部気道聴力閾値の上昇を認め，Valsalva 後での耳管開放時は耳管開放症診断基準（1＋2A＋3A,B：確実例）で鼻すすり型右耳管開放症の所見であった．試験的に鼓膜切開を行ったが自声強聴はほぼ不変であったため，右側耳管ピン（4 号）挿入手術を施行した．術後右側低音部気道閾値は改善し自覚症状スコア（PHI-10）は術前 34 点から術後 0 点と著明な改善を認め，鼻すすり癖も消失した．

O27-4 当科における耳管ピン挿入症例の検討

遠藤　志織[1]，水田　邦博[2]，荒井　真木[2]
[1]静岡済生会総合病院　耳鼻咽喉科・頭頸部外科，[2]浜松医療センター　耳鼻いんこう科

【はじめに】耳管ピン挿入術は 2020 年 12 月から保険適応となり，耳管ピン手術実施医による施行が可能となった．当科で 2022 年 4 月から 2023 年 4 月までの期間に耳管ピン挿入術を行った症例について検討した．【結果】同期間に耳管ピン挿入術を行った症例は 12 症例 19 耳であった．男性 5 名，女性 7 名．年齢は 29-82 歳までで平均年齢は 50.8 歳であった．全例が耳管開放症診断基準案にて確実例に該当することを確認した．耳管ピン挿入について局所麻酔下による施行は 3 耳，全身麻酔下による施行は 16 耳であった．挿入した耳管ピンのサイズは 3-6 号ピン（3 号 4 耳，4 号 8 耳，5 号 4 耳，6 号 3 耳）で，両耳施行例ではすべて同日に左右の挿入を行っていた．音響法による耳管機能検査では，平均提示音圧は術前 97.8dB，術後 114.9dB であった．PHI-10 スコアは平均術前 21.8 点から平均術後 8.8 点に改善していた．以下に鼓室形成術にあわせ耳管ピン挿入を行った症例を提示する〈症例 1〉72 歳男性 ,10 年以上前から近医で右鼓膜穿孔を指摘．ときどき起こすめまいにあわせて経過観察されていた．手術による穿孔閉鎖を希望され当科受診．耳閉感，自声強聴といった耳管開放症状を有した．パッチテストで 20dB 程度の聴力上昇を認めるも，開放症状の増悪をみとめた．耳管機能検査からも隠蔽性耳管開放症を疑った．手術による開放症状の増悪が予想されたことから，本人と相談の上で手術は見合わせる方針とした．紹介元に穿孔耳についての経過観察を依頼した．その後 1 年 4 ヶ月が経過し，再度の手術希望のため当科を再診．一部で鼓室内病変の合併も疑われたため鼓室形成術を予定し，あわせて耳管ピン挿入を行う方針とした．術後経過は良好で，PHI スコアでは術前 24 点から術後 10 点に軽快．本人としては聴力の改善を自覚するとともに，生活の中で開放症状を感じることも少なくなった〈症例 2〉46 歳女性，左弛緩部型真珠腫で他院で手術歴あり．左術後耳は術後経過中に鼓膜の再陥凹を認め、前医で鼓膜換気チューブが留置された．右弛緩部も陥凹および debris の貯留を認め，当院に紹介受診された．仰臥位で軽快する耳閉感，自声強聴をみとめ，鼻をすすることで症状をコントロールしていた．術前の音響法提示音圧は 87dB．側頭骨 CT 所見から右弛緩部型真珠腫は StageIb と判断した．初診時から鼻をすすらないように継続して指導した．ティンパノグラムは初診時 C2 であったものが術前日には A 型となった．右耳管開放症の症状が強く，術後も症状が残ることを心配していた．右鼓膜換気チューブを勧めたが左換気チューブ留置をした際に強い聴覚過敏と違和感が起こった経験があったことから拒否された．本人と相談し術後の状況で換気チューブ留置を早期に行う可能性があることを説明した上で，右鼓室形成術にあわせて耳管ピン挿入術を行う方針とした．術前聴力は保たれており術式は Trans Canal Atticotomy による I 型とした．術後創部の経過は良好であったが，鼓室内の貯留液が 1 ヶ月半以上経っても残存し，緊張部のなだらかな再陥凹を認めたため鼓膜換気チューブを外来で留置した．右鼓膜換気チューブ留置後は明らかな聴覚過敏の訴えはなかった．PHI スコアは術前 34 点だったものが 12 点まで軽快し，創部も安定して経過している．【考察】コントロール困難が見込まれる隠蔽性耳管開放症であってもあわせて耳管ピンを挿入することで手術が可能となる場合があることが示唆された．一方で鼻すすり型耳管開放症では術後の浸出液貯留や鼓膜再陥凹，鼻すすりの再燃などが起こりえることから，鼓膜換気チューブ留置を第一の選択とすべきと考えられた．また，耳管ピン挿入を行う場合においても鼓膜換気チューブの併用が前提となるものと思われた．鼓室形成術と耳管ピン挿入をあわせて行うことの問題点としては滲出液の長期貯留や鼓膜再陥凹，術後感染等が挙げられる．鼻すすり癖の有無を含めた病態も勘案した上で，今後はその適応および挿入時期についてさらに検討がおこなわれるべきと考えられた．

O27-5 可逆的な耳管機能障害による滲出性中耳炎をきたした上咽頭間葉性過誤腫の一例

森田　洋平[1]，河野　正充[1]，金子富美恵[1,2]，大谷真喜子[1]，保富　宗城[1]
[1]和歌山県立医科大学　耳鼻咽喉科頭頸部外科，[2]済生会有田病院　耳鼻咽喉科

【緒言】成人の滲出性中耳炎では，上咽頭の腫瘍性疾患による耳管機能障害が一つの要因となることが知られているが，上咽頭腫瘍の多くは悪性腫瘍であり，良性腫瘍による耳管機能障害の程度や滲出性中耳炎の経過を検討した報告は少ない．この度，収縮弛緩を伴う上咽頭間葉性過誤腫の経過観察中に滲出性中耳炎を発症した一例を経験した．【症例提示】58 歳男性で，30 代に左難聴を指摘されたことがあったが，特に加療は受けていなかった．数ヶ月前より咽頭違和感を自覚し，A 病院耳鼻咽喉科を受診し，喉頭内視鏡検査を受けた際に偶然に上咽頭に腫瘍性病変を指摘され，精査・加療目的に当科を紹介受診した．内視鏡検査にて上咽頭左側に収縮弛緩を伴う多発性の腫瘍性病変が観察された．腫瘍の 1 つは上壁から，2 つは耳管咽頭口に基部を有していた．単純 MRI では左上咽頭に T1 強調および T2 強調にて高信号を示し，脂肪抑制にて信号が抑制される腫瘤性病変を認めた．診断確定のため内視鏡下に上咽頭上壁の腫瘍をコブレーターで切除摘出した．一方，耳管咽頭口に基部を有する腫瘍は，永続的な耳管機能障害の可能性を考慮し，摘出しなかった．病理組織学的評価にて脂肪組織とともに平滑筋線維や神経線維，鼻腺が混在しており，間葉性過誤腫と診断された．術後，患側の耳閉感の訴えが出現し，中耳貯留液を認めたため，鼓膜換気チューブを留置したところ，症状の改善が得られた．チューブの自然脱落後，経過は良好であったが，7 ヶ月後に中耳貯留液の再燃を認めたため，鼓膜換気チューブを再留置のうえ経過観察している．【考察】上咽頭の良性腫瘍では，腫瘍の増大が緩徐であり，特に腫瘍基部の位置が耳管機能障害の発症や程度に重要である．とりわけ本症例では，消化管におけるペースメーカー細胞であるカハール介在細胞に類似する CD117 陽性細胞を有する収縮弛緩を伴う過誤腫が耳管咽頭口に存在することから，耳管機能障害が可逆的であり，滲出性中耳炎の出現と改善を繰り返しているものと考えられた．

O27-6 耳管開放症のない耳管由来の他覚的耳鳴の検討

荒井　真木[1]，水田　邦博[1]，遠藤　志緒[2]
[1]浜松医療センター　耳鼻いんこう科・中耳手術センター，
[2]静岡済生会総合病院　耳鼻咽喉科 中耳手術・耳管センター

【はじめに】我々は耳管開放症を持つ症例が耳管由来の他覚的耳鳴を発するのは，開放症の症状から逃れるために耳管を随意的に開け閉めすることが発端となる場合があることを報告した[1)]．今回耳管開放症のない耳管由来の他覚的耳鳴を検討する．【対象と方法】7 歳から 34 歳，男性 2 名，女性 5 名．オトスコープで複数人が他覚的耳鳴を確認した．耳管機能検査（RION-JK5）音響法で他覚的耳鳴発生時に耳管の開閉を確認し，同時に筋の動きも記録した．【結果】未成年例が 4 例あった（症例 1 ～ 4）．主訴はカチカチ，ポコポコと表現される他覚的耳鳴で，17 歳の症例 3 のみ不随意時の耳鳴りが主訴で，他は親が気になって来院した．17 歳の 2 例はかなり以前の小児期から耳鳴りがあった．症例 2 のみ随意的な耳鳴のみを出したが，他の 3 例は不随意時にも聞こえると述べた．鼓膜，聴力は正常であった．耳鳴発生時にいずれの例でも軟口蓋の動きが見られた．症例 1 は鼓膜を動かすことができた．できるだけ耳鳴を発しないよう指導した．成人例が 3 例あった（症例 5 ～ 7）．症例 5 は 34 歳女性．耳閉感と聴覚過敏が主訴で，特に子供の泣き声が響くと述べた．小児期から耳鳴を出せていたが，ここ 1 年は耳閉感が増悪しその頻度が増していた．軟口蓋と鼓膜を随意的に動かせた．耳鳴は不随意時にも聞こえると述べた．症例 6 は 24 歳女性．耳鳴（高音性）とめまい（浮遊感）が主訴であった．小児期から耳鳴を出す動作をしており，耳管を自在に開閉できた．鼓膜はやや菲薄化しており，純音聴力検査では両側とも 8000Hz の閾値が上昇していた．軟口蓋と鼓膜を随意的に動かせた．その後再来はしなかったが，電話で尋ねると症状は幾分よいとのことであった．症例 7 は 34 歳男性．耳閉感と自声強聴があり，ネットで耳管開放症を知り来院した．症例 6 と同様，小児期から自在に耳管が開閉できた．自在性は耳管機能検査 TTAG モードで確認された．軟口蓋を随意的に動かすことができた．来院時には自分で耳管を閉めており耳管開放症はなかった．できるだけ耳管の開け閉めはしないよう指導し，有症状時に再来することとした．【考察】随伴する筋の動きは，以前報告した耳管開放症を伴った他覚的耳鳴例に類似していた．大きく異なるのは発症時期で，開放症を伴わない症例は小児期からであり，実際 2 例の小児を含んでいた．小児滲出性中耳炎診療ガイドライン（2015 年版）によると，ヒトの 90% は就学時前に一度は滲出性中耳炎に罹るという．いずれの症例もそのような耳管機能が未熟な時に耳閉感などを回避しようと身に付いた可能性があると考えた．同じく耳管が開放した時の症状を避ける行為として鼻すすり癖がある[2)]．この癖は真珠腫に罹患して受診した時，初めて指摘されることがある．停止を促され苦も無く停止できる例はすでに耳管機能は良化して，癖だけが残っていた可能性がある．同じように，耳鳴発生も癖となっており，耳管機能が成長などで良化した後も，癖（以下，耳ならし癖と称する）だけが残っていると推察すれば，耳管開放症がなくても耳管を由来とする他覚的耳鳴があることに説明がつく．開放症症状回避のため随意的に耳管を開け閉めしようとすれば，鼓膜張筋も動員されることがあることは以前述べた[1)]．症例 5，6 は鼓膜を動かすことができ，いわば鼓膜張筋にストレスがかかっていた状態と考えられる．症例 5，6 の主訴である聴覚過敏，耳鳴，めまいは鼓膜張筋過緊張症[3,4)]と関連がある可能性がある．鼓膜張筋過緊張症の誘因は大音響暴露，ストレスなどであるがよくわかっていない．本研究から耳ならし癖もその誘因になる可能性が示唆された．耳管由来の他覚的耳鳴の研究は耳管開放症が関連するさらなる病態への ” 扉を開く ” ものと推察される．

【文献】1）Mizuta K，Endo S，Arai M: A Study of Muscular Objective Tinnitus Caused by the Eustachian Tube．Int J Pract Otolaryngol 5: e13-e20，2022． 2）小林俊光：第 106 回日本耳鼻咽喉科学会宿題報告，2005． 3）五島史行：聴覚刺激損傷と鼓膜張筋過緊張症．Equilibrium Res 67: 146-148，2008． 4）野村恭也，他：鼓膜張筋過緊張症．臨床耳科 10: 228-229，1983.

O28-1 体性耳鳴症例

野田　哲平，小宗　徳孝，松本　　希，中川　尚志
九州大学　耳鼻咽喉科

耳鳴は筋や血管に由来する拍動性耳鳴と，それ以外の非拍動性耳鳴に大別される．慢性非拍動性耳鳴の多くは難聴に伴うものと考えられており，補聴器による入力の補填や音響療法（TRT）が有効とされている．一方，末梢聴覚器が主な原因ではない耳鳴については「どうしようもない」「付き合っていくしかない」と説明を受け，鍼治療などにかかっている患者が多くみられる．顎関節・頭頸部・眼球・四肢などの疼痛や運動，体性感覚系からの入力によって影響をうける耳鳴が提唱されており，体性耳鳴（somatosensory tinnitus）と称する．聴覚路のうち extralemniscal pathway は体性感覚系や大脳辺縁系・自律神経とも関連しており（Moller et al 1992），体性感覚や情動の影響を受け，耳鳴の発症や重症化に関与する．この影響は耳鳴の体性感覚変調と呼ばれている（Levine 1999）．難聴によらないものを特に体性耳鳴 somatosensory tinnitus と称する（Sanchez et al，2002）が，「体性耳鳴」の用語が体性感覚変調を含むこともあり，そもそも厳密に区別することは難しい．統計によって異なるが，耳鳴の過半数が体性耳鳴とする報告もある（Sanchez et al，2011）．2019 年 4 月から 2023 年 3 月までの 4 年間に当科を受診した耳鳴患者のうち，体性耳鳴が疑われる症例を提示する．

O28-2　拍動性耳鳴を契機に見つかった硬膜動静脈瘻の一例

馬渕　大輝，竹田　大樹，伊勢　桃子，折田　頼尚
熊本大学病院　耳鼻咽喉科・頭頸部部外科

拍動性耳鳴を主訴とする症例の診察・画像検査から器質的疾患を診断し，治療介入によって症状消失を得ることができたので，文献的考察を踏まえて報告する．症例は 48 歳，生来健康の男性．受診の 1 年以上前から右に拍動性耳鳴を自覚していた．近位耳鼻咽喉科で行った聴力検査では両側低音域の感音難聴を認めた．アレルギー性鼻炎があり耳鳴への影響を考えて抗ヒスタミン薬を処方され経過を見られていたが改善が乏しく当科へ紹介となった．発症から当科受診まで症状は増悪なく，めまいや神経脱落症状は認めなかった．聴力は左右差なく，鼓膜所見も正常であった．ピッチマッチ検査では 500Hz 前後，ラウドネスバランス検査では 45dB という結果であった．問診で「右耳の下を強く押さえると耳鳴りが減弱する」という訴えがあり，頭部造影 MRI を撮像したところ，右錐体骨の内頸動脈周囲に拡張蛇行した脈管構造を認め，右硬膜動静脈瘻が疑われた．皮質静脈の逆流所見も指摘されたことから早急に脳神経外科にコンサルトを行い，血管造影検査を施行して後頭動脈，中硬膜動脈，上行咽頭動脈から流入動脈を認める硬膜動静脈瘻と診断した．シャントの塞栓術を行ったところ拍動性耳鳴は軽快し，その後再燃なく現在まで 11 ヵ月経過している．拍動性耳鳴では背景に器質的疾患が隠れていることを想定する必要があり，原因疾患としては本症例のような動静脈シャントの他，心臓弁膜症，グロムス腫瘍などが鑑別としてあげられる．耳鳴患者の 10% 未満で拍動性耳鳴がみられ [(1)]，拍動性耳鳴のうち 8% が硬膜動静脈瘻であるという報告がある [(2)]．硬膜動静脈瘻は 0.29 人／ 10 万／年と稀な疾患で，本症例のように皮質静脈逆流を伴う場合，頭蓋内出血を含めた重篤な有害事象のリスクがあり早急な治療介入が必要である [(3)]．本症例のように耳鳴を契機に見つかった硬膜動静脈瘻の報告は少ない．頸部血管の圧迫により耳鳴が軽快または消失し，圧解除により耳鳴が元に戻るのは血管性耳鳴に特徴的な所見のひとつで，本症例でも耳下部の圧迫により耳鳴の改善がみられたところは血管性耳鳴を疑うきっかけとなった．硬膜動静脈瘻は treatable な耳鳴を呈する疾患のひとつであり，早急な治療介入により重篤な合併症を事前に防ぐことができるため，拍動性耳鳴を認める場合には本疾患を念頭におく必要があると考える．（1）Kircher, ML et al 2008（2）Hofmann, E et al 2013（3）脳卒中治療ガイドライン 2009

O28-3　当施設における標準純音聴力検査を行った症例の検討

増野　聡
牧の原なのはな耳鼻咽喉科　耳鼻咽喉科

【目的】 耳鼻咽喉科診療において標準純音聴力検査は耳疾患を診療していく上で必要不可欠な検査である．当施設における標準純音聴力検査の果たす役割について見直すと同時に，今後更に診療の質を上げていく上で強化すべき方向性を検討する．【方法】 2022 年 1 月～ 6 月に当院にて標準純音聴力検査を行った 665 症例において，年齢，主訴，診断病名，併用して行った検査について検討した．【結果】 年齢は 48.0 ± 22.5 歳で，症例数は 40 代が 17.0% と最多であった．主訴は難聴 28.7%，耳鳴 19.8%，耳閉感 18.8%，音が響く 2.9%，幻暈 24.4%，健康診断などでの指摘が 6.9% であった．診断病名は異常なし（もしくは異常所見を認めない）23.6%，加齢性難聴（もしくはそれに伴う耳鳴症）20.0%，低音障害型感音難聴 8.3%，突発性難聴 4.7%，メニエール病 2.3%，滲出性中耳炎 3.9%，耳鳴症 6.0%，めまい症（もしくは良性発作性頭位めまい症，前庭神経炎などの難聴を伴わない内耳性めまい）22.1%，遺伝性難聴疑い 2.7%，陳旧性感音難聴 2.1%，機能性難聴疑い 0.6%，外耳疾患 1.5%，中耳疾患（滲出性中耳炎を除く真珠腫性中耳炎，慢性穿孔性中耳炎など）1.8%，その他 0.5% であった．　併用して行った検査はピッチマッチ・ラウドネスバランス検査 27.3%，重心動揺検査 28.7%，ティンパノメトリー 6.9%，語音明瞭度検査 3.8% であった（重複を含む）．【考察】 年代別に比較すると主訴，診断病名はいずれも大きく異なり，様々な年齢層を診療する耳鼻咽喉科診療において純音聴力検査の汎用性が示唆された．特にめまいについては更なる診断の精度の向上が要すると考えられ，今後は診断の精度を上げるための更なる検査の充実向上について検討していきたい．

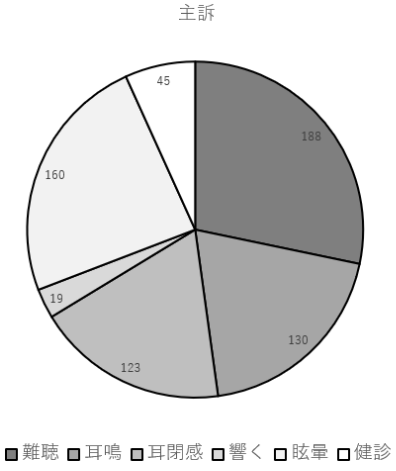

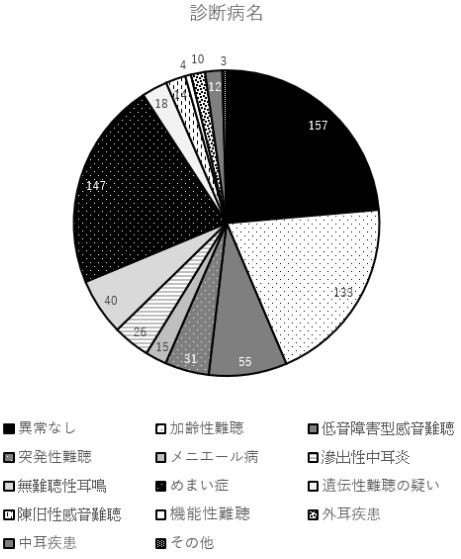

O28-4 一般地域住民における難聴の実地調査 ―難聴に関する公開講座参加者を対象に―

浜本　真一[1]，假谷　　伸[1]，菅谷　明子[2]，片岡　祐子[2]，前田　幸英[2]，大道亮太郎[2]，
安藤　瑞生[2]，原　　浩貴[1]
[1]川崎医科大学　耳鼻咽喉・頭頸部外科，[2]岡山大学　耳鼻咽喉・頭頸部外科

【はじめに】高齢者人口は増加傾向であり，難聴に悩む高齢者も増加している．難聴は認知症の重要な危険因子の一つに挙げられている．補聴器や人工内耳などによる補聴や聴力再獲得が認知症発症の予防に直結するかどうかのエビデンスの蓄積は不十分である．また，患者本人に難聴の自覚があるかどうか，また補聴を行う手段を知っているかどうかが認知症発症初期の予防策として重要である．そこで今回われわれは，一般地域住民を対象に難聴に関する実地調査を行ったので報告する．

【対象と方法】対象は，難聴に関連した公開講座に参加した一般地域住民である．参加者に聴こえに関するアンケート調査を行い，希望者に対して純音聴力検査（気導：1,000Hz，4,000Hz）を施行した．なお，聴力閾値の上限は 90dB とし，スケールアウトは 95dB とした．

【結果】アンケートへの回答と聴力検査を行った参加者は 25 名であった．内訳は男性 10 名，女性 15 名，年齢は 52 ～ 85 歳（平均 75.2 歳）であった．70 歳台以上の参加者が 8 割（20/25 名）を占めていた．各年齢層の性差については，70 歳台の半数以上（7/10 名）は女性であったが，他の年齢層に性差は認めなかった．アンケートの回答として，自身の難聴について知りたいと回答した割合は 8 割（20/25 名）であった．講座参加時にすでに何らかの聴覚補助器具を使用していたのは 14 名（補聴器装用者 13 名，人工内耳装用者 1 名）であった．

聴覚補助器具非装用者（11 名）のうち，アンケートで自ら難聴であると回答したのは 4 名（平均年齢 77.3 歳），難聴ではないと回答したのは 7 名（平均年齢 65.6 歳）であった．難聴であると回答した被検者の平均聴力は右 1,000Hz 43.6dB，右 4,000Hz 51.3dB，左 1,000Hz 61.3dB，左 4,000Hz 71.3dB であった．一方，難聴ではないと回答した被検者の平均聴力は右 1,000Hz 28.6dB，右 4,000Hz 35.7dB，左 1,000Hz 27.9dB，左 4,000Hz 33.6dB であった．

また，聴覚補助器具に関連した質問では，補聴器非装用者のうち，難聴の場合には補聴器を装用してみたいと回答した割合は 77.8%，人工内耳の存在を知っていると回答した割合は 36.4% であった．今まで何らかの聴こえの問題で耳鼻咽喉科の受診歴があると回答した割合は 81.8% であったが，かかりつけの耳鼻咽喉科の有無については，有りと回答した割合は 18% であった．

【考察】今回の調査では，難聴に関連した講座ということもあり自身の難聴について知りたいという参加者の割合が高かった．就労者であれば定期的な健康診断で聴力検査を受ける機会があるが，非就労の高齢者の場合は自ら受診をしない限り聴力検査を受ける機会が少なく，自身の聴力を客観的に評価することが困難である．難聴を自覚している参加者においても，補聴器の存在を知っているものの，購入後も定期的な調整やリハビリテーションが必要になることも含め，詳しい情報を入手する機会が少ないのが実状である．軽度の認知障害の時点で難聴がある場合には，できる限り早期の補聴器装用などの対策を検討することが必要とされる．認知症の発症や進行の予防の観点からも，日常診療においてわれわれ耳鼻咽喉科医からの啓発活動を進めていく必要性が考えられた．

O28-5 一側性難聴を対象とした軟骨伝導と気導のクロスシステム装用時の音源定位の評価

高木　健[1]，樫尾　明憲[2]，鴨頭　輝[2]，浦中　司[3]，浦田　真次[2]，小山　一[2]，
川原　圭博[1]，山岨　達也[4]
[1]東京大学　工学系研究科，[2]東京大学　耳鼻咽喉科頭頸部外科，[3]虎の門病院　耳鼻咽喉科，
[4]東京逓信病院　耳鼻咽喉科

【目的】
今回我々は，一側高度感音難聴者を対象として，軟骨伝導と気導クロスシステム装用時の音源定位についての客観的，主観的効果を調査することを目的とした．
【方法】
2022 年 6 月から 2022 年 8 月までの 3 ヶ月間に一側の高度・重度（4 分法で 70 dBHL 以上）難聴を認め対側が正常（4 分法平均で 25 dBHL 以内）である成人を対象とし，我々が製作した軟骨伝導クロスシステム（名称：asEars，以下 CC-CROS と記載）と気導クロスシステム（Phonak 社製，以下 AC-CROS と記載）を 2 週間ずつ装用するランダム化クロスオーバー比較試験を行った．介入前，CC-CROS 装用時，AC-CROS 装用時，それぞれに対して音源定位の正答率，Speech，Spatial，and Qualities of Hearing Scale with 12 questions（SSQ-12）の質問紙を用いて聴覚障害の主観的な評価を行った．音源定位については，無響室内に頭部を中心とした半径 1 m の円周上に 45 度間隔でスピーカを設置し，ランダムに 55 dBSPL でホワイトノイズ・CI2004 短文・救急車のサイレン音を再生した．再生されたスピーカ方向の強制選択時の正答率を求めた．音源定位の正答率と SSQ-12 の結果について Wilcoxon の符号順位検定を用いて有意水準 5% で中央値を比較した．
【結果】
実験参加者は 9 名での平均年齢は 37.1 ± 13.2 歳であった．ホワイトノイズの音源定位は，介入前，AC-CROS，CC-CROS 装用時の正答率の中央値は 50.0%，42.5%，37.5% でそれぞれ介入前より有意に悪化した．CI2004 短文では，介入前，AC-CROS，CC-CROS 装用時の正答率の中央値は 52.5%，50.0%，45.0% で CC-CROS 装用時のみ介入前より有意に悪化した．救急車のサイレンでは，介入前，AC-CROS，CC-CROS 装用時の正答率の中央値は 15.0%，22.5%，12.5% で AC-CROS 装用時のみ有意に改善した．
SSQ-12 の各サブスケールについての中央値は，Speech は介入前，AC-CROS，CC-CROS 装用時に 4.4，5.0，5.4 ポイントでそれぞれ介入前より有意に改善した．Spatial は介入前，AC-CROS，CC-CROS 装用時に 2.7，4.0，3.7 ポイントで CC-CROS 装用時に有意に改善した．Qualities は介入前，AC-CROS，CC-CROS 装用時に 6.5，6.5，6.8 ポイントで CC-CROS 装用時に有意に悪化した．CC-CROS 装用時は中央値が高いものの，検定結果では CC-CROS では有意にポイントが低いことに注意したい．
【考察】
無響室における客観的評価ではクロスシステムによって音源定位の成績が下がることがあるが，全体的に音源定位の成績が低い救急車のサイレン条件では AC-CROS 装用時のみ成績が上がることがわかった．一方で主観的評価では SSQ-12 の Speech は CC-CROS，AC-CROS により成績が有意に改善し，Spatial は CC-CROS のみ有意に改善した．このようにクロスシステムの装用による音源定位成績の変化は客観的評価，主観的評価で整合性が取れていないが，これは無響室と日常生活における音源定位のしやすさの違いに由来していると考えられる．そして音源定位の側面で CC-CROS が一側性難聴の選択肢となるかは，客観的評価の改善とさらなる研究が必要である．

O28-6 当院における軟骨伝導補聴器の装用効果の検討

角木　拓也，實川　純人，高野　賢一
札幌医科大学　耳鼻咽喉科・頭頸部外科学講座

【背景】聴覚の音伝導は，外耳道を通る気導経路と頭蓋骨を通る骨導経路の 2 つの経路のみと考えられてきた．しかし，耳の軟骨に振動子を接触させると軟骨の伝導を介して，空気伝導や骨伝導と同じように良好な聞こえが得られることが発見され，気導，骨導につぐ第 3 の聴覚経路 " 軟骨伝導 " として知られるようになった．軟骨伝導補聴器は外耳道閉鎖のような伝音難聴患者に対しよい適応となる新しい補聴デバイスである．軟骨伝導補聴器が発売されてから 5 年が経過し，軟骨伝導補聴器の装用者も増えてきたが，まだ一般に広く知られるところには至っていない．本研究では外耳道閉鎖のような伝音難聴患者や片側感音難聴患者における軟骨伝導補聴器の装用効果を検討し，さらに，片側伝音難聴患者においては軟骨伝導補聴器の購入者と非購入者の検査結果を比較することで，装用意欲に影響を与える因子を検討した．
【方法】対象は 2017 年 12 月から 2022 年 12 月までの 5 年間に当院で軟骨伝導補聴器の試聴を行った両側伝音難聴患者 8 例および片側伝音難聴患者 35 例，片側感音難聴患者 7 例とした．片側感音難聴患者は全例 90dB 以上の重度難聴であった．両側伝音難聴患者においては従来の補聴デバイスとして骨導補聴器を装用している患者を対象としており，骨導補聴器または軟骨伝導補聴器装用下の音場検査，語音明瞭度検査を施行し，その結果を比較することにより軟骨伝導補聴器の装用効果を検討した．片側伝音難聴患者においては（裸耳での最高語音明瞭度が得られた音圧 -10dB）の提示音圧での語音明瞭度検査や良聴耳に装着したヘッドホンで 70dB のノイズ（narrow band noise）を入れた状態で施行した音場検査，語音明瞭度検査を施行し，その結果を軟骨伝導補聴器装用前後で比較した．また，片側感音難聴患者においては良聴耳を遮蔽した状態で施行した音場検査，語音明瞭度検査の結果を軟骨伝導補聴器装用前後で比較した．
【結果・考察】両側伝音難聴患者において，音場検査および語音明瞭度検査でともに骨導補聴器装用時と軟骨伝導補聴器装用時で有意な差を認めなかった．このことから両側伝音難聴患者における軟骨伝導補聴器の装用効果の非劣勢が示された．また，片側伝音難聴患者において，（最高語音明瞭度が得られた音圧 -10dB）の音圧で施行した軟骨伝導補聴器装用前後の語音明瞭度検査の結果，有意差をもって軟骨伝導補聴器装用後で語音明瞭度の改善を認めた．この結果からは，両耳聴効果により語音明瞭度が改善している可能性が考えられた．さらに，良聴耳にノイズを入れて施行した軟骨伝導補聴器装用前後の音場検査，語音明瞭度検査の結果，有意に軟骨伝導補聴器装用後で改善を認めた．片側感音難聴患者においては良聴耳を遮蔽した状態で施行した軟骨伝導補聴器装用前後の音場検査の結果では有意差は認めないものの軽度改善傾向にあり，語音明瞭度検査の結果では軟骨伝導補聴器装用後で有意に改善を認めた．この結果からは，軟骨骨導経路により健側へのクロスヒアリングの効果が生じていることが考えられた．また，片側伝音難聴患者においては軟骨伝導補聴器を購入した群と購入しなかった群に分けて，それぞれの検査結果の軟骨伝導補聴器装用前後の差を比較し，解析したところ，良聴耳にノイズを入れて施行した語音明瞭度検査の結果で軟骨伝導補聴器を購入した群で軟骨伝導補聴器の装用効果が高い傾向にあった（p=0.054）．症例数が少なく有意な差とはならなかったが，この結果からは，片側伝音難聴患者においては良聴耳での聴取が阻害された状況で患側における軟骨伝導補聴器の装用効果を強く実感できた場合に装用意欲が高まる可能性が考えられた．
【結論】本研究の結果，両側伝音難聴患者において軟骨伝導補聴器は骨導補聴器と比較して非劣勢であることが示され，片側伝音難聴患者や片側感音難聴患者においても軟骨伝導補聴器の有用性が示された．また，片側伝音難聴患者においては，良聴耳へのノイズ下に行う語音明瞭度検査などにより患側における軟骨伝導補聴器の装用効果を実感できた場合に装用意欲が高まる可能性が示唆された．

O29-1 新規点耳治療薬 ENT103（コムレクス®）の第 3 相臨床試験結果について

高橋 優宏[1]，岩崎 聡[1]，生駒 亮[2]，寺崎 雅子[3]，佐藤 宏昭[4]，假谷 伸[5]，高橋 晴雄[6]
[1] 国際医療福祉大学三田病院 耳鼻咽喉科，[2] 横浜南共済病院 耳鼻咽喉科，
[3] 小田原市立病院 耳鼻咽喉科，[4] 京都民医連中央病院 耳鼻咽喉科，
[5] 川崎医科大学 耳鼻咽喉科，[6] 長崎大学 耳鼻咽喉科

【はじめに】
ENT103（コムレクス® 耳科用液 1.5%；レボフロキサシン水和物）の有効性及び安全性を検証する目的で全国 36 施設において多施設共同，無作為化，プラセボ対照，二重盲検並行群間比較試験第 3 相臨床試験）を実施したのでその結果を報告する．
【対象と方法】
2019 年 5 月 -2021 年 6 月を試験期間とし，持続する膿性耳漏を有する中耳炎患者を対象として実施した．対象は，15 歳以上の持続する膿性耳漏を有する中耳炎患者であり，本試験への適格性が確認された後，登録センターで ENT103 とプラセボの割り付けを行なって，治験薬投与を開始した．投与方法は，罹患耳に 1 回 6-10 滴を朝と夕に 1 日 2 回点耳し，点耳後は 10 分間の耳浴を行った．投与期間は，最大 10 日間とした．主要評価項目は，中耳及び鼓膜の炎症の消退に基づく臨床効果とし，デジタル内視鏡検査で撮影した鼓膜，鼓室所見画像を独立した効果安全性評価委員会（中央判定）で評価した．その他，担当医師の評価，耳漏停止までの期間などの評価を行った．
【結果】
202 例の患者が登録され，1 例が治験薬投与開始前に同意の撤回があり，脱落したため，201 例（ENT103 群 99 例，プラセボ群 102 例）で有効性及び安全性の解析を行った．両群間で患者背景に差はなく，慢性中耳炎が全体の 92.5%（186/201 例）であり，片耳罹患患者が 95.5%（192/201 例）であった．試験期間中の中止例は，ENT103 群が 3 例，プラセボ群が 5 例であり，症状の悪化で中止した症例はプラセボ群のみで 3 例であった．
主要評価項目の中耳及び鼓膜の炎症の消退に基づく臨床効果（中央判定）の改善率は，ENT103 群で 46.5%（46/99 例），プラセボ群で 23.5%（24/102 例）であり，ENT103 群のプラセボ群に対する優越性が検証された（p=0.001）．また，担当医師の改善率は，ENT103 群で 62.6%（62/99 例），プラセボ群で 24.5%（25/102 例）であり，ENT103 群のプラセボ群に対して有意な差を認めた（p<0.001）．その他，投与終了 1 週間後の治癒判定時，耳漏停止までの期間，細菌学的効果で ENT103 群がプラセボ群に対して有意な改善を認めた．安全性については，試験期間中に重篤な有害事象は認めなかった．副作用は 13 例で発現し，ENT103 群で 5.1%（5/99 例），プラセボ群で 7.8%（8/102 例）であった．
【結論・考察】
今回，本試験の参加医療機関から独立した中央判定で盲検下にてデジタル内視鏡検査画像を用いた客観性の高い評価を行い，ENT103 群の有効性が確認された．直接，内視鏡や顕微鏡で炎症所見の評価を行った担当医師の改善率は，ENT103 群では中央判定より高かった．その他，耳漏停止までの期間，細菌学的効果で ENT103 群が高い効果を認めており，ENT103 の有用性が確認できた．また，副作用についても，ENT103 群で問題となる事象はなく，発現率もプラセボ群より低く，ENT103 の安全性が確認できた．ENT103 は中耳炎治療の臨床において有用な薬物であると考えられた．

O29-2 新規点耳治療薬 ENT103（コムレクス®）の第 3 相臨床試験方法について

岩崎　聡[1]，高橋　優宏[1]，生駒　亮[2]，寺崎　雅子[3]，佐藤　宏昭[4]，假谷　伸[5]，高橋　晴雄[6]
[1]国際医療福祉大学三田病院　耳鼻咽喉科，[2]横浜南共済病院　耳鼻咽喉科，
[3]小田原市立病院　耳鼻咽喉科，[4]京都民医連中央病院　耳鼻咽喉科，
[5]川崎医科大学　耳鼻咽喉科，[6]長崎大学　耳鼻咽喉科

世界の急性中耳炎新規感染者数は 1 年あたり 100 人につき 10.8 人とされ，慢性中耳炎においては 1000 人当たり 4.8 人と報告されている．本邦においては新規コロナ感染で急性・慢性中耳炎急性増悪の受診者数は激減したと聞いている．しかし，中耳炎疾患は耳鼻咽喉科領域では代表的な疾患であり，今後は増加傾向にあると考えられ，その治療は我々耳鼻咽喉科医にとって重要と考える．　中耳炎の耳漏消失率を点耳抗菌薬と経口抗菌薬で比較した論文では，点耳薬の方が 2 倍耳漏停止効果があると報告している．チューブ留置術後の耳漏に対しても米国では点耳薬がもっとも推奨されている．中耳炎による耳漏の原因菌はインフルエンザ菌，黄色ブドウ球菌，緑膿菌の頻度が多く，慢性中耳炎では MRSA もあり，複数の菌による感染の場合も多い．そのため広い抗菌スペクトラムを持ち，幅広い菌に効果があるニューキノロン系抗菌薬が有効である．しかし，本邦におけるニューキノロン系の点耳薬は 1992 年に 0.3% オフロキサシン（タリビット ™）点耳薬が，1994 年に 0.3% ロメフロキサシン（ロメフロン ™）点耳薬が販売されたままである．しかし，点眼薬では 1987 年に 0.3% オフロキサシン（タリビット ™）点眼薬が，2000 年に 0.5% レボフロキサシン（クラビット ™）点眼薬が，2010 年に 1.5% レボフロキサシン（クラビット ™）点眼薬が販売されている．オフロキサシンは薬効のあるレボフロキサシンと薬効のないデキストロフロキサシンが等量含まれるラセミ化合物であるので，レボフロキサシンの方が 2 倍の抗菌活性を有することになる．また，高濃度の方が抗菌活性が高いだけではなく耐性菌の発生率が低くなる．今回 29 年ぶりに ENT103（コムレクス® 耳科用液 1.5%；レボフロキサシン水和物）が開発・承認された．その有効性と安全性について評価する第 3 相臨床試験を国内で実施したので報告する．まずは実施方法について第 1 報として発表し，その結果については高橋優宏先生から第 2 報として発表する．　2018 年 12 月に ENT103 として治験届けをし，国内 34 施設において多施設共同，無作為化，二重盲検並行群間プラセボ対照試験を実施した．被験者の割り付けは外部の登録センターで行った．膿性耳漏，中耳粘膜及び鼓膜の充血（発赤），肉芽形成の 3 つの臨床所見はデジタル内視鏡を用いて撮影し，収集した画像は中央判定委員会により盲検下にて評価した．主要評価項目は中耳及び鼓膜の炎症の消退に基づく臨床効果（中央判定）で，副次的評価項目は（1）有効性については，主治医による中耳及び鼓膜の炎症の消退に基づく臨床効果，耳漏停止までの期間，細菌学的効果（菌消失率，起因菌に対する MIC），耳漏の性質，（2）安全性については，聴力検査，平衡機能検査，血液検査，有害事象，副作用で評価した．一部の施設では血漿中のレボフロキサシン濃度を測定した．解析対象人数は 201 例で，ENT103 点耳薬群は 99 例，プラセボ群は 102 例であった．2 回目，3 回目の外来受診時に症状の悪化を認めた場合は代替治療を優先した．2 週間後に効果判定した．

O29-3 耳科領域の多施設共同臨床試験の実施について ー関連施設と連携した大学病院での試みー

高橋　邦行[1]，山岸　達矢[2]，大島　伸介[2]，泉　　修司[2]，森田　由香[2]，堀井　　新[2]
[1]宮崎大学　耳鼻咽喉・頭頸部外科，[2]新潟大学　耳鼻咽喉科・頭頸部外科

はじめに

本邦における耳科領域の局所抗菌薬は，1994 年以来約 30 年に渡り開発されていなかった．本邦において新 GCP（Good Clinical Practice；医薬品の臨床試験の実施の基準に関する省令）の全面施行は 1998 年であることから，新 GCP に対応した局所抗菌薬の臨床試験はなかったことになる．近年，医師主導治験も積極的に実施されるようになったことや，2017 年に「臨床研究法」が施行され，特定臨床研究の位置づけが明確化されたことから，これまで以上に大学病院が主導しての新たな治療法や新薬開発が望まれている．今回，関連病院，クリニックと連携して大学病院での臨床試験「持続又は遷延する耳漏を有する中耳炎患者を対象にした ENT103（レボフロキサシン水和物）の第 III 相臨床試験」に参画し，COVID19 流行下での治験実施を経験したので報告する．

方法

「持続又は遷延する耳漏を有する中耳炎患者を対象にした ENT103 の第 III 相臨床試験」（以降，本試験）が開始されて約 1 年後の 2020 年 6 月に新潟大学として本試験に参加した．COVID19 の流行下で被験者の募集に難渋する可能性があったため，被験者登録に以下の施策を行った．1．関連病院，クリニック等へ患者紹介依頼，2．治験紹介ポスター，デジタルサイネージ，リーフレットを利用しての PR，3．依頼状送付先の医師への積極的な働きかけ，4．医局員派遣先での被験者探索，5．地域中核病院である魚沼基幹病院を 2 つ目の治験施設として登録を行った．

結果

約 1 年間のエントリー期間において，新潟大学医歯学総合病院で 5 例，魚沼基幹病院で 4 例の被験者登録ができた．大学病院では，2 例が関連病院，クリニックからの紹介患者，2 例が定期フォロー中の患者，1 例が院内に設置した治験紹介のリーフレットを持参して治験参加を希望された．魚沼基幹病院では，2 例が定期フォロー中の患者，1 例が他科より紹介の初診患者，1 例が医局員派遣先からの紹介患者であった．その他，医局員派遣先から紹介されたが，詳細説明で治験スケジュールでの来院が難しいために見送った患者も 1 例あった．

考察

選択・除外基準の条件や，頻回の来院などのスケジュールの制約があるとともに，COVID19 の流行下であったことから，本試験開始時から様々な施策を行い，被験者登録の完遂を目指した．COVID19 の流行下では，患者来院数減少の影響に加え，感染対策による中耳炎罹患患者の減少から，通常，中耳炎患者を診察しているクリニックからの適格患者の紹介は期待されたほどではなかった．また，関連クリニックでは治験の説明が煩雑であることも理由の 1 つとして考えられた．

耳鼻咽喉科クリニックが少ない医療圏を持ち，地域中核病院である魚沼基幹病院でも一定の被験者登録ができた．理由として，医局員，関連病院の治験参加への意識付けを積極的に行ったことが考えられた．大学病院，関連病院，クリニックが連携しての第 III 相臨床試験への参加経験は非常に重要であり，今後，本領域での多施設共同治験（臨床試験）など，大規模試験の実施にも参考になると思われた．

O29-4 持続する膿性耳漏を有する中耳炎に対する ENT103（コムレクス）の効果：細菌学的検討

保富　宗城，大谷真喜子，河野　正充，村上　大地
和歌山県立医科大学　耳鼻咽喉科頭頸部外科

2019 年 5 月～ 2021 年 6 月に，持続する膿性耳漏を有する中耳炎患者を対象として，ENT103（コムレクス耳科用液 1.5%；レボフロキサシン水和物）の有効性及び安全性を検証する目的で，全国 36 施設において多施設共同，無作為化，プラセボ対照，二重盲検並行群間比較試験（第 3 相臨床試験）が実施され，中耳炎に対する有効性及び安全性が確認された．本試験に参加した慢性穿孔性中耳炎及び急性中耳炎患者から採取された中耳分泌物（耳漏）から分離・同定した菌種とそれらの検出株を対象とした ENT103 の抗菌活性及び細菌学的効果（菌消失率）を報告する．検討方法　スクリーニング（投与前）及び終了時又は中止時に罹患耳から中耳分泌物（耳漏）を BD BBLTM カルチャースワブプラス（日本ベクトン・ディッキンソン（株））を用いて採取し，冷蔵保存し，（株）ビー・エム・エルに送付され，培養同定し薬剤感受性測定を行った．血液寒天培地，チョコレート寒天培地及び BTB 寒天培地を用いて培養し，バイテック 2（ビオメリュー・ジャパン（株））を用いて同定し，バイテク 2 で同定できなかった菌株はバイテック MS（ビオメリュー・ジャパン（株））を用いて再検した．最小発育阻止濃度（MIC）は日本化学療法学会標準法である微量液体希釈法に従って測定した．結果　起炎菌：本試験の有効性解析対象 201 例中，投与前の起炎菌が同定できた症例は 170 例（ENT103 群 82 例，プラセボ群 88 例）であり，分離株は 196 株であった．分離頻度はブドウ球菌属が 74.5%（146/196 株）と最も高く，シュードモナス属の 11.7%（23/196 株）が続いた．菌種別分離頻度は黄色ブドウ球菌が 48.5%（95/196 株）と最も高く，次いで緑膿菌が 9.7%（19/196 株）であった．黄色ブドウ球菌のうち，Methicillin-Susceptible Staphylococcus aureus（MSSA）及び Methicillin-resistant Staphylococcus aureus（MRSA）はそれぞれ 82 株（86.3%）及び 13 株（13.7%）であった．LVFX の抗菌活性：MSSA（82 株）に対する MICrange，MIC50 及び MIC90 は，それぞれ 0.06 ～ 64 μg/mL，0.25 μg/mL 及び 4 μg/mL であり，MRSA（13 株）に対する MICrange，MIC50 及び MIC90 は，それぞれ 0.125 ～ >64 μg/mL，8 μg/mL 及び 64 μg/mL であった．また，緑膿菌（19 株）に対する MICrange，MIC50 及び MIC90 は，それぞれ 0.06 ～ >64 μg/mL，0.5 μg/mL 及び >64 μg/mL であったが，73.7%（14/1 株）の菌株に対する MIC は≦ 2 μg/mL であった．菌消失率菌消失率は，ENT103 群で 93.9%（77/82 例），であり，プラセボ群（12.5%（11/88 例））と比較して有意に高かった（p<0.001）．MRSA 及び緑膿菌の MIC90 は，それぞれ 64 μg/mL 及び >64 μg/mL ではあったが，菌種別菌消失率は MRSA で 83.3%（5/6 例），緑膿菌で 88.9%（8/9 例）と高く，その他の菌は全て消失した．考察・結論　ENT103 は既存のオフロキサシン耳科用液 0.3% の 5 倍量の有効成分でありオフロキサシンはラセミ体であることを考慮すると 10 倍の抗菌活性がある．中耳局所の炎症部位に直接高濃度に滴下するため，通常の MIC より遥かに高濃度となり有効性をより高めることに加え耐性化リスクをより低減できる．本試験において高い菌消失率が確認でき，中耳炎及び外耳炎の治療の有用性が期待できる．

O29-5 持続する膿性耳漏を有する中耳炎に併発する外耳炎症例に対する LVFX 水和物耳科用製剤 1.5% の有効性

澤田　政史[1]，松田　　帆[1]，鈴木　香代[2]，池園　哲郎[1]
[1] 埼玉医科大学病院　耳鼻咽喉科，[2] 花と森の東京病院　耳鼻咽喉科

【はじめに】持続する膿性耳漏を有する中耳炎患者を対象にレボフロキサシン水和物耳科用製剤 1.5%（LVFX1.5%）の有効性及び安全性を検証する目的で，2019 年 5 月～ 2021 年 6 月に全国 34 医療機関において多施設，無作為化，プラセボ対照，二重盲検並行群間比較試験（臨床第 3 相試験，以下，中耳炎試験）が実施され，中耳炎に対する有効性及び安全性が確認された．今回我々は，急性外耳炎患者に対する LVFX1.5% の有効性を検討する目的で，中耳炎試験の有効性解析データセットである full analysis set（FAS）及び本試験で入手された鼓膜，鼓室のデジタル内視鏡画像を用いて，中耳炎に併発する外耳炎に対する LVFX1.5% の有効性を post hock analysis として検討した．【対象と方法】中耳炎試験のスクリーニング時の鼓膜，鼓室のデジタル内視鏡画像において，独立した画像判定委員会により，外耳道に腫脹又はびらん・発赤のいずれかの所見があると判定された被験者を外耳炎症例として選定した．選定された外耳炎症例について，投与終了（中止）時及び治癒判定時の外耳道の炎症所見の改善の有無を評価した．主要評価項目は，対象症例における投与終了時又は中止時の外耳道の腫脹又はびらん・発赤の評価項目全てが改善し，かつ，中耳炎試験において効果安全性評価委員会により膿性耳漏が消退と判定された被験者の割合（改善率）とした．【結果】FAS 201 例（LVFX 群：99 例，プラセボ群：102 例）のうち，外耳炎を併発している被験者は 161 例（LVFX 群：82 例，プラセボ群：79 例）であり，LVFX1.5% 群での投与終了時又は中止時における外耳の炎症の改善率（例数）は，47.6%（39/82 例）であった．なお，プラセボ群での投与終了時又は中止時における外耳の炎症の改善率（例数）は 20.3%（16/79 例）であり，LVFX 群の改善率はプラセボ群の改善率と比較し，統計学的に有意に高かった（$p < 0.001$；Fisher の正確確率検定）．起炎菌別の検討でも LVFX 群の菌消失率は高く，耐性黄色ブドウ球菌（MRSA）及び緑膿菌分離例で臨床効果や菌消失が認められた．【考察・結論】急性外耳炎の頻度の高い起炎菌として Pseudomonas aeruginosa や Staphylococcus aureus が報告されており，最近では MRSA や多剤耐性緑膿菌の検出が増えている．LVFX1.5% はこれらの菌種に抗菌力を有し，中耳炎と同様，外耳炎に対しても臨床効果が期待できると考えられる．今後中耳炎及び外耳炎治療における新たな選択肢として，LVFX1.5% は有用な薬剤となると考える．

治験薬投与終了又は中止時のENT103群及びプラセボ群の外耳の炎症の改善率

投与群	例数	**消退**	消退以外	改善率(%)	両側95%信頼区間[a]	
					下限値	上限値
ENT103群	82	**39**	43	**47.6**	37.1	58.2
プラセボ群	79	**16**	63	**20.3**	12.9	30.4

差(%)	両側95%信頼区間[b]		**検定[c]**
	下限値	上限値	
27.3	12.7	40.3	**<0.001**

a) Wilsonスコア　b) Newcombeスコア　c) Fisherの正確確率検定

有効性解析対象集団において、治験薬投与終了時又は中止時の外耳の炎症の消退、すなわち外耳道の炎症所見が消退し、かつ、ENT103の第Ⅲ相比較試験における効果安全性評価委員会により膿性耳漏が消退した被験者の割合（改善率）

O29-6　小児急性中耳炎における二次抗菌薬選択に及ぼす因子の検討

河野　正充[1]，森田　洋平[1]，金子富美恵[1,2]，大谷真喜子[1]，保富　宗城[1]
[1]和歌山県立医科大学　耳鼻咽喉科頭頸部外科，[2]済生会有田病院　耳鼻咽喉科

小児急性中耳炎（AOM）は，耳鼻咽喉科頭頸部外科の common diseases の一つであり，重症度に応じた，治療方針の選択が推奨されている．本邦では，2006 年に小児急性中耳炎診療ガイドライン（以下，ガイドライン）が発表され，約 5 年毎に新たなエビデンスを考慮した改訂が重ねられている．2016 年に Antimicrobial resistant（AMR）アクションプランが策定され，厚生労働省より「抗微生物薬適正使用の手引き」（以下，手引き）が発表された．ガイドライン，手引きのいずれにおいても，小児 AOM に対する一次抗菌薬はペニシリン系抗菌薬が推奨されている．本邦における医療情報データベースを使用した研究では，全国的に小児 AOM に対する抗菌薬適正使用が推進され，抗菌薬の総使用量の減少と，第一選択の経口抗菌薬としてペニシリン系抗菌薬処方率の増加が報告されている．一方で，ペニシリン系抗菌薬による治療効果が不良な場合において，二次抗菌薬選択の決定に影響を与える要因は十分に検討されていない．本研究では，医療情報データベースを使用し，小児 AOM における一次抗菌薬の変更につながる要因を調査した．初回処方から 14 日以内の抗菌薬変更率は，アモキシシリンで 20.6%，クラブラン酸 / アモキシシリンで 38.4%，セフジトレンピボキシルで 38.0% であった．CART 分析による結果では，診断の正確性は，医療機関の規模と患者登録年と関連しており，抗菌薬の変更に大きな影響を与えることが明らかとなった．すなわち，規模が大きい医療機関では Antimicrobial Stewardship Team の存在などから抗菌薬の変更頻度が低い傾向にあるとともに，比較的早い時期に抗菌薬の変更率が減少したものと考えられた．一方で，規模が小さい医療機関では，様々な感染症の診断や初期治療を担当することが多く，抗菌薬の変更率が高いと考察された．本研究の成果は，今後の抗菌薬適正使用の一層の推進に寄与するものと考えられる．

O30-1 小児中耳炎鼓膜画像における検者と深層学習法（Deep learning）の診断の相違点の検討

上出　洋介
かみで耳鼻咽喉科クリニック　耳鼻咽喉科

【はじめに】第 17 回日本小児耳鼻咽喉科学会総会（2022 年）ならびに第 32 回日本耳科学会総会（2022 年）において深層学習（以後 DL とする）の手法を用いた小児中耳炎（急性中耳炎 /AOM，滲出性中耳炎 /OME，no otitis effusion/NOE）の分類診断を発表した[a)]．今回は検者と DL の見解に相違がみられた鼓膜画像に関して検討した．
【方法】前回の対象は当院で登録した 519 人（年齢は生後 2 か月から 12 歳まで）で，合計 1,336 枚の鼓膜画像（AOM，OME，NOE の 3 つの診断グループ）を提供した．今回はこれらのうち両者（検者と DL）の診断の相違がみられた 229 耳が対象となった．
【結果】OME と NOE 間の相違が 65.0%，AOM と OME 間の相違が 25.3% に認められた．改めてこれらの提供画像を再点検して，相違が生じた原因を検討した．前回の診断では鼓膜切開による貯留液の確認は行っていないので，検者（Ground truth）の臨床診断のみとなる．従って検者が一人の場合，診断の信憑性が低下する．例えば OME がほぼ改善しているときに検者は正常と判定しても，病理学的にわずかに貯留液が見られると DL は異なった診断を下すことがある．またその逆の判定も見られた．AOM と OME 間についても発赤，貯留液色調変化も要因となる．さらに今回は画像のみによる再点検のため臨床情報の重要性が再確認された．その他に DL 診断に狂いを与える要素として，低画質，狭小外耳道，鼓膜領域が小さい，耳垢，鼓膜瘢痕，石灰化鼓膜，デフォーカスなどがある．
【まとめ】小児中耳炎は短時間に変化するシームレスな疾患であり，かつ鼓膜画像のみが診断対象であることから検者と DL に診断の相違が生じやすい．DL 診断精度を上げる点で鼓膜切開による確認作業（現実的ではない），複数の検者（Ground truth）による診断合議を行い，信頼性の高い良質な鼓膜画像を提供することである．

a）JV Sundgaard [1)], Y Kamide [2)], et al: Deep metric learning for otitis media classification. Medical Image. Analysis 71（2021）102034

1）Technical University of Denmark, Dep. Applied Mathematics and Computer Science
2）Kamide ENT Clinic

Acknowledgements
I would like to thank Dr. Josefine Vilsboll Sundgaard for her cooperation in presenting at the 33rd Annual Meeting of the Japan Otological Society.

O30-2　ディープラーニングを用いた，側頭骨 CT における解析対象の同定

小山　一，樫尾　明憲
東京大学　耳鼻咽喉科

【目的】近年の人工知能（AI）の進歩により，医療においても AI の活用が広まってきた．特にディープラーニングによる画像解析は胸部レントゲンから内視鏡画像に至るまで，幅広い範囲に応用されている．しかし耳科学，特に側頭骨 CT の解析では AI の活用はまだ十分ではない．ＡＩの活用には中耳の範囲を自動で抽出する必要があるが，施設間の撮像条件が異なり，病変による変化が症例によって大きく異なる中耳をいかに同定するかが課題となっている．そこで今回我々は，中耳の自動抽出に向けて，中耳に隣接し，かつ症例間の差異が少ない蝸牛に着目し，複数の施設で撮像された側頭骨 C T 画像での蝸牛を AI を用いて同定するプログラムの実装を試みた．【対象と方法】2019 年 1 月から東京大学医学部附属病院を受診し，当院または他院で側頭骨 CT を撮影した正常内耳患者の右耳の軸位断 CT 画像を用いた．蝸牛の存在の有無を分類する 2 値分類課題とした．蝸牛を含む画像の枚数に対応するように，蝸牛を含まない画像の枚数を構成した．訓練データ 0.8，検証データ 0.2 に分割した．モデルは VGG16，RasNet50，および EfficientNetV2 を使用した．活性化関数は畳み込み層に ReLU 関数，全結合層に Softmax 関数を使用し，損失関数は交差エントロピー誤差, 最適化は Adam を用いた．バッチサイズは 32, エポック数は 10 とし, 評価項目は検証データの正答率とした．【結果】CT 画像として計 10255 枚を解析に使用した．蝸牛を含む画像が 1291 枚であり，対応するように蝸牛を含まない画像 1245 枚を選択し，計 2536 枚を分類に使用した．正常耳が 1378 枚，慢性中耳炎が 611 枚，真珠腫性中耳炎が 392 枚，その他の疾患が 155 枚であった．訓練データ 2031 枚，検証データ 505 枚であった．正答率は VGG16 モデルが 5 エポックから 90% を超え，10 エポック終了時点で 94.8% であった．一方，RasNet50 の正答率は 81.6% であり，EfficientNetV2 は学習が進まず，正答率が 45.4% であった．【考察】本研究において，複数の施設で撮像された，複数の疾患を含む CT 画像であっても，90% 以上の高い精度で蝸牛を含むスライスを同定することが可能であることがわかった．一方で，VGG16 と，RasNet50 や EfficientNetV2 との精度の差が示す通り，最適なモデルを使用する重要性が明らかとなった．本結果を活用することで，多数の施設の，様々な撮影条件下の側頭骨画像であっても，蝸牛を含むスライスを同定し，病変部を含む中耳画像を自動的に抽出することが可能となることが期待される．

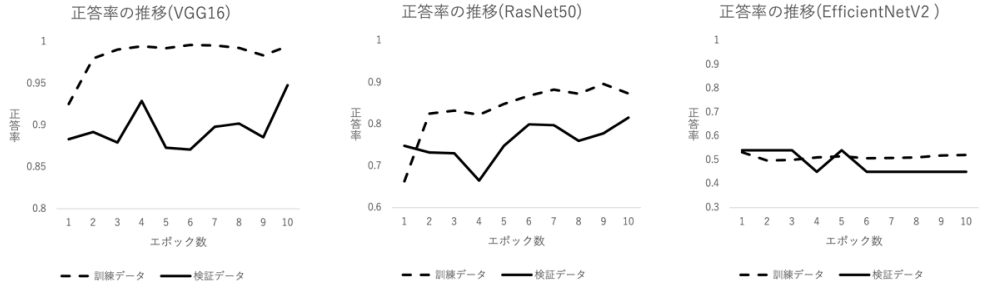

O30-3 先天性中耳奇形における ワイドバンドティンパノメトリを使用した振動特性の評価

大木　雅文，田中　　是，竹内　成夫，齊藤　真紀，菊地　　茂
埼玉医科大学総合医療センター　耳鼻咽喉科

【目的】先天性中耳奇形では様々な耳小骨の形態異常を呈する．それにより中耳の振動特性が変化し伝音難聴をきたす．伝音難聴の改善のために鼓室形成術やアブミ骨手術が行われる．通常，術中所見で耳小骨の状態を把握するが，耳小骨の欠損，離断，固着などの情報を術前に把握できるのが理想である．耳小骨の形態異常により中耳の振動特性が変化しパワーリフレクタンスが変化する．1- パワーリフレクタンスをアブゾーバンスといい，アブゾーバンスの測定により振動特性を知ることができる．ワイドバンドティンパノメトリを使用し，先天性中耳奇形でのアブゾーバンスの変化を検討した．【方法】当科において術中所見により先天性中耳奇形と診断された先天性中耳奇形患者を対象とした．先天性中耳奇形は Teunissen & Cremers による先天性中耳奇形分類にて分類した．Teunissen & Cremers 分類 class 1 は，アブミ骨固着をみとめるもの，Teunissen & Cremers 分類 class 2 はアブミ固着に他の耳小骨奇形を伴ったもの，Teunissen & Cremers 分類 class 3 は耳小骨連鎖奇形があるがアブミ骨底板の可動性は保たれているもの，Teunissen & Cremers 分類 class 4 は卵円窓や正円窓の無形成や高度形成異常があるものである．アブゾーバンスはタイタン（Interacoustic 社）を用いて 226-8000Hz の連続周波数でのアブゾーバンスを測定した. 無加圧でのアブゾーバンス, ピーク圧でのアブゾーバンス，共振周波数，226Hz 静的コンプライアンス，純音聴力，アブミ骨筋反射などを検討した．【結果】ワイドバンドティンパノメトリによる測定されたアブゾーバンスは無加圧，ピーク圧でのアブゾーバンスはともに低音を中心として変化していることが多かった．Teunissen & Cremers 分類 class 2 や class 3 のうち耳小骨欠損を認めるものはアブゾーバンスが低音領域で上昇していることが多く，Teunissen & Cremers 分類 class 1 や class 3 のうち固着を認めるものはアブゾーバンスが低音領域で低下していることが多かった．【結論】ワイドバンドティンパノメトリによる連続周波数のアブゾーバンス測定により先天性中耳奇形における振動特性を評価するのに有用であった．アブゾーバンスは先天性中耳奇形において 500-1000Hz を中心とした 1000Hz 以下での低音領域で変化を示した．

O30-4 先生！その耳小骨操作は適切ですか？ (3)
―アブミ骨固着と正常耳小骨モデルを用いた耳小骨可動測定の検討―

神崎　晶[1]，小池　卓二[2]，入江　優花[2]，徐　世傑[3]，肥後　武展[4]，林　正晃[5]，池上　元[5]
[1]独立行政法人国立病院機構東京医療センター　感覚器センター聴覚平衡覚部聴覚障害研究室，
[2]電気通信大学，[3]有限会社メカノトランスフォーマ，[4]株式会社リーデンス，[5]第一医科株式会社

【背景】 演者らは，術後聴力を決定する要因の一つである耳小骨可動性を正確に判断するため，可動性測定装置の開発を行なってきた．今までに得られた結果として，1）触診時に術者が耳小骨を模したばねを押す力，2）耳小骨再建を要する固着の程度の判断，これらの 2 点はいずれも術者によって大きなばらつきがあり，1）と 2）の間にも有意な関係はなかった．今回，実際の形状に近い耳小骨モデル（模型）を作成して計測を行い，それらの関係について解析した．【目的】 今回は，上記 1），2）の測定に加えて，耳小骨可動性値が異なる 2 つのモデルにおいて可動性測定値との関係について解析した．【方法】 電気通信大学で開発された，耳小骨の可動性が異なるモデル（アブミ骨固着と正常）と可動性測定装置（文献 1）を用いて，可動性値を計測した．その値を 1）術者のばねの押す力，2）固着があるかどうかの判断，との関連について解析した．7 名の耳科手術医に対して，模型の外耳道から 2.7mm 径耳科手術用内視鏡を用いて，可動性測定装置と接続した探針でキヌタ骨長脚部をアブミ骨に向かって押して計測した．【結果】1）正常モデルと耳硬化症モデルの可動性について　計測値を解析した結果では，有意差があった．各術者において，正常例と固着例で鑑別は可能であった．可動性値の絶対値だけでは，正常と耳硬化症の鑑別ができなかった．2）触診時の力との関係について　耳小骨を模したばねを触診した力と比較して，術者が可動性計測装置使用時に耳小骨に与える力は極めて小さかった．さらに，正常の耳小骨可動性のモデルでは可動性測定値とばねの押す値は相関を認めた（$p<0.05$）が，固着モデルでは相関を認めなった．【考察】今回の検討では，同じ病態を示す模型を使うことで，各術者の計測結果にある程度ばらつきがあることが観察された．現在，われわれは，ばらつきの原因を究明しつつあり，ばらつきを最小限にすることで，安定した結果を導出する優れた計測機器を開発しているところである．今回の研究の限界として，術者 7 名のみの結果のみであること，模型での計測であることから実際の臨床例ではないことが，挙げられる．【謝辞】本研究において側頭骨モデルの作成に二井一則先生（山形県立中央病院）に多大なご協力をいただきましたので，深謝申し上げます．【文献】1）Koike T，Irie Y，Ebine R，Fujishiro T，Kanzaki S，Keat CS，Higo T，Ohoyama K，Hayashi M，Ikegami H. Development of intra-operative assessment system for ossicular mobility and middle ear transfer function. Hear Res. 2019 Jul;378:139-148.

O30-5　　耳小骨連鎖異常症例に対する簡易非侵襲診断機器の開発（続報）

杉本　寿史，長谷川博紀，波多野　都，吉崎　智一
金沢大学　耳鼻咽喉科・頭頸部外科

【はじめに】耳小骨連鎖異常は通常，純音聴力検査，ティンパノメトリー，耳小骨筋反射などの聴覚機能検査と CT スキャンによる画像検査にて診断される．しかしこれらの診断モダリティーでは連鎖の状態を正確に診断できないことがある．耳小骨連鎖異常の手術は病態によって術式と難易度が大きく異なるため正確な術前診断ができないことは術者にとって大きな負担となっている．このような問題を解決するため我々は耳小骨の連鎖異常を診断する器機（WFI/SFI 計測機器）の開発を試みている．本器機は外耳道に周波数掃引音もしくは疑似雑音を加えることで音圧カーブを検出し，それをもとに作成される可動性マップにより連鎖異常の分類を行うものである．今回この器機を用いて耳小骨固着例および耳小骨離断例を対象に連鎖異常の分類を行った．【対象と方法】2020 年 1 月から 2023 年 1 月までに金沢大学付属病院および関連施設に受診した 37 例（43 耳）において SFI/WFI を用いて計測した．そのうち手術を行い確定診断に至った 27 例 30 耳（固着 20 耳例，離断 10 耳）において下記の項目の解析を行った．また，健聴成人として金沢大学の学生および職員（22.7 ± 4.7 歳）24 例 47 耳のデータも解析した．観察項目 1.WFI および SFI によって計測される音圧カーブ（SPL カーブ）．2. 上記の音圧カーブから推測される可動分布点．3. 手術所見による確定診断．4.WFI および SFI による術前予想と手術所見による確定診断との整合性．5. ティンパノグラムとの性能比較（感度，特異度，判定精度）．【結果】稼働分布点の存在範囲は，固着，離断，正常耳に傾向はあるものの 2022 年度耳科学会総会で報告したデータと比較しオーバーラップ範囲が広い結果となった．SFI/WFI の性能は固着（感度 0.40，特異度 0.96，判定精度 0.82），離断（感度 0.70，特異度 0.96，判定精度 0.92）に対し，ティンパノグラムは固着（感度 0.14，特異度 0.96，判定精度 0.72），離断（感度 0.40，特異度 0.95，判定精度 0.87）であった．【考察】ティンパノグラムとの性能比較では固着において感度および判定精度において上回る結果であった．離断においては感度，特異度，判定精度とも上回る結果であった．SFI/WFI はティンパノグラムに比較して精度の高い検査ツールである可能性があると考えられた．固着，離断，正常のオーバーラップ範囲が広い結果となった原因としては，1，正常・離断・固着を Yes/No で評価していること．2，マップ上に全項目の範囲を付置してしまい，病変（離断，固着）の間で比較していること．3，ΔSPL・RF の 95% 区間（平均 ± 1.96 SD）を結んでいるため，外れ値の影響が反映されている．以上の 3 点が考えられた．そこで今後の解析方針として，1，Yes/No で評価せず，各病変に対する重みを計算（例えば % 表現）する．2，マップを病変ごとに分けて表現する．3，平均 ± 1.96 SD による解析をやめ，機械学習でクラスタ重心からの距離の逆数で予測する方針としている．

O30-6 鼓膜臍可動性計測による耳小骨固着部位判別法の検討：数理モデル解析データの機械学習

李　信英[1]，神崎　晶[2]，池上　元[3]，小池　卓二[4]
[1]山梨大学　大学院総合研究部，[2]独立行政法人国立病院機構東京医療センター　感覚器センター聴覚平衡覚部聴覚障害研究室，[3]第一医科株式会社，[4]電気通信大学　大学院情報理工学研究科

【はじめに】我々の研究グループは定量的に耳小骨可動性を計測し，その結果に基づいて耳小骨の固着部位とその程度の判定が可能な装置の開発を行っている．また，コンピュータ上に構築した中耳数理モデルを用い，耳小骨を支持している靭帯硬化時の各耳小骨可動性をデータベース化し，機械学習により固着部位やその程度の分類が可能であることを報告した（李ら，Otol. Jpn.，2022）．今までは鼓室開放時に計測可能な部位における耳小骨可動性のデータベースを構築していたが，TEES などの経外耳道的手術を考慮した耳小骨可動性のデータを追加し，術式が異なっていても同様に固着部位やその程度の分類が可能であるか検討した．

【方法】数値解析には既存のデータベース構築に用いたヒト中耳有限要素モデル（図 1）を用いた．ツチ骨とキヌタ骨の可動性は図 1 に示す様に鼓膜臍（umbo）にツチ骨柄方向（P）およびそれに垂直な方向（V）に力を与え，その点での力に対する耳小骨変位の比（コンプライアンス）として定量化した．固着は各靭帯の剛性を増加させることで再現し，そのヤング率を正常値の 10，100，1000 倍の 3 段階で固着の程度を表現した．各靭帯の単独固着および複合固着を想定した計算を行った．また，アブミ骨の振動速度と伝音特性との間に一定の関係があることを考慮し，鼓膜面への純音入力時のアブミ骨底板の体積速度を計算し，正常耳の体積速度に対する固着耳の変化量を純音聴力閾値上昇として表現した．各方向のコンプライアンスおよび体積速度変化量をそれぞれ標準化し，ある固着状態をそれらの値からなる多次元データとして記述した．基準となる正常耳を含め，92 種類の固着状態のデータ間の類似度でグループ分けを行うクラスタリングを行った．

【結果および考察】クラスタリング結果の樹形図（図 2）に分類された各グループの大まかな特徴を記す．分類閾値を 8 とした場合，固着状態はツチ骨やキヌタ骨周辺の靭帯の要治療群（Group 1），アブミ骨輪状靭帯（SAL）要治療群（Group 2），概ね正常群（Group 3）に分類された．また，分類の閾値を 6 に下げると，Group 1 を SAL の固着の程度で更に 2 グループに分けることができる．これらの分類結果は鼓室開放術における結果と概ね類似傾向を示した．よって，鼓膜臍における可動性のデータと純音聴力閾値データをクラスタリングにより分類することによって，処置が必要な固着部位やその程度を判定できる可能性があると考えられる．

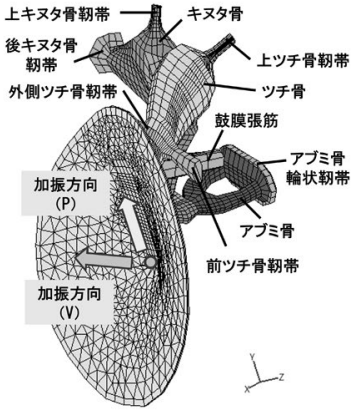

図1　ヒト中耳有限要素モデル．○はコンプライアンス計算点を示す．

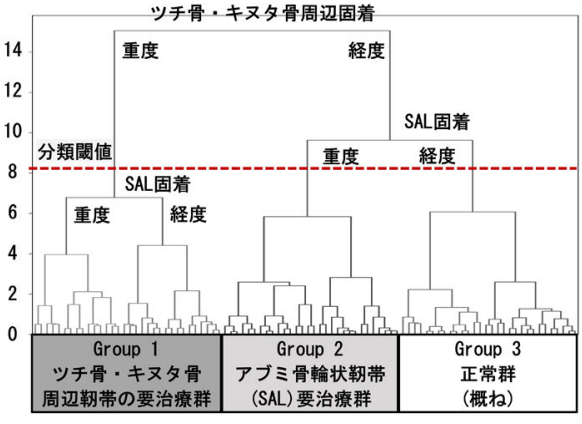

図2　クラスタリング分析結果の樹形図．横点線は，3つのグループに分ける際の閾値を示す．

一般演題（口演）
抄録

11 月 4 日（土）
第 31 群～第 36 群

O31-1 日本耳科学会難治性中耳炎ワーキンググループによる ANCA 関連血管炎性中耳炎の後追い調査　聴覚予後，予測

岸部　　幹[1,3]，吉田　尚弘[2,3]，片田　彰博[1]
[1] 旭川医科大学　耳鼻咽喉科・頭頸部外科，
[2] 自治医科大学附属さいたま医療センター　耳鼻咽喉・頭頸部外科，
[3] 日本耳科学会　難治性中耳炎ワーキンググループ

【目的】日本耳科学会難治性中耳炎ワーキンググループ（旧 ANCA 関連血管炎性中耳炎（OMAAV）全国調査ワーキンググループ）は，2019 年に OMAAV 診療の手引きに則った症例を集積し，診療の手引きの妥当性を評価している（2019 年調査）．今回我々は，2019 年調査の聴覚予後，予測について詳細に検討したので報告する．【方法】2019 年調査にて 2018 年までに初診し登録された 137 例にて検討した．聴力予後については，初診時の難聴グレードを 4 段階に分け，それぞれの群で最終的にどのグレードに移行したかを検討した．次に，治療の違いによる聴力予後について単変量解析にて検討した．そして，ロジスティック回帰分析を用いて独立した聴力予後因子が何か検討した．さらに，多重線形回帰モデルを用いて治療後の聴力を予測できるか検討した．【結果】聴力予後については，初診時の難聴のグレードを 4 段階に分け，それぞれの群で最終的にどのグレードに移行したかで改善したか検討した．グレード 1（聴力低下再軽度群）は上がりようがないので，最終的に改善または変化なしが 9 割となっており，それらのうち 35% は 20dB 未満となっていた．それ以外のグレードでも 6 割程度で改善を認めていた．最終観察日に両側聾の症例は 3 例（2%）であった．治療の違いによる聴力予後について単変量解析にて検討した．聴力回復の判定基準は突発性難聴の基準を用いて行った．著明回復以上（30dB 以上改善）群と，回復以下（30dB 改善未満）群に分けると，2019 年調査でも 2013 年調査と同様，ステロイド単独治療群で聴力の改善が有意に悪いという結果であった．2019 年調査で，多変量ロジスティック解析にて聴力予後因子を検討した．8 個の独立因子（70 歳以上，症状出現から初診まで 6 か月以上，上気道以外に病変あり，初診時純音聴力検査 250 ～ 4000Hz の 5 周波数平均，ANCA 陽性，CRP6mg/dl 以上，免疫抑制剤あり，再燃あり）にて聴力著明回復以上をアウトカムとして調べると，70 歳以上，症状出現から 6 か月以上，CRP6mg/dl 以上，再燃ありが聴力予後不良因子で，初診時 5 周波数平均高値，免疫抑制剤ありが予後良好因子であった．初診時 5 周波数平均が高ければ予後が良いという結果は，軽度難聴だとあがり幅が少ないためと考えられた．よって，聴力を著明回復以上にするためには，短い病悩期間，炎症軽度，免疫抑制剤使用，再燃防止が必要と思われた．最後に 2019 年調査では，多重線形回帰モデルを用いた聴力予測を検討した．目的変数は，最終時純音聴力検査 250 ～ 4000Hz の 5 周波数平均で，説明変数はまず，年齢，性別，症状発現から初診まで 6 か月以上，耳症状数，耳以外上気道病変数，上気道以外病変数，顔面神経麻痺あり，肥厚性硬膜炎あり，初診時の純音聴力検査 250 ～ 4000Hz の 5 周波数平均，ANCA 陽性あり，CRP 値，寛解導入療法時免疫抑制剤ありの 12 個をモデルに投入し検討した．その結果，最終モデルでは，説明変数として，年齢，症状出現から初診まで 6 か月以上，初診時純音聴力検査 5 周波数平均，免疫抑制剤ありが残った．最終モデル全体の自由度調整済み重回帰係数 R=0.707，R2 乗 =0.4994 となった．これらから，最終時聴力予測式は，以下となった．聴力予測値 =（0.38×年齢）+（9.29×初診まで 6 か月以上：1 代入）+（0.65×初診時 5 周波平均）-（6.84×免疫抑制剤あり：1 代入）- 19.66．この予測式を用いて，予測値と実測値を比較すると，実測値との差が 20dB 以内に入るのが 77% となり，% 予測では，実測値との差が 30% 以内に入るのが 59% となった．

O31-2 最近 1 年の間に経験した ANCA 関連血管炎性中耳炎 (OMAAV) の 5 例 8 耳

笹川　ゆい[1,2]，森田　由香[2]，野々村頼子[3]，堀井　　新[2]
[1] 長岡赤十字病院　耳鼻咽喉科，[2] 新潟大学　耳鼻咽喉・頭頸部外科，[3] 東京慈恵会医科大学　耳鼻咽喉科

はじめに：

ANCA 関連血管炎性中耳炎（otitis media with ANCA associated vasculitis，OMAAV）は ANCA 関連血管炎による難治性の中耳，内耳障害を呈する疾患であり，2016 年に日本耳科学会から診断基準が提唱された．本疾患が広く知られるにつれ，肉芽型（OMG）は比較的早期に診断されるようになってきたが，滲出性中耳炎型（OME）は診断が遅れやすい．今回，最近 1 年の間に経験した 5 例 8 耳について，診断契機と聴力予後を中心に後方視的に検討した．

対象・方法：

2021 年 8 月 -2022 年 10 月の 14 か月に，長岡赤十字病院で OMAAV と診断した 5 例 8 耳を対象とした．各症例の初発症状，診断の契機，聴力（3 分法平均），SCOT，（Morita Y，ANL 2020）による鼓膜スコア，鼓膜型，肺，腎障害，顔面神経麻痺，肥厚性硬膜炎の有無，PR-3 ANCA または MPO-ANCA の陽性・陰性，発症あるいは当科初診から診断までの期間，治療法，聴力予後について検討した．また，発症から診断までの期間が 34 日以内であったものを早期診断群とした．難聴の重症度分類は 1998 年厚生省高度難聴調査研究班に準じて，Grade1：40dB>，Grade2：40dB ≧ HL<60dB，Grade3：60dB ≦ HL<90dB，Grade4：90dB ≦とした．治療効果判定は，厚生省特定疾患急性高度難聴班会議の判定基準に準じて，治癒：聴力レベル 20dB 以内，著明回復：30dB 以上の改善，回復：10dB 以上 30dB 未満の改善，不変・悪化：10dB 未満の改善もしくは悪化とした．

結果：

年齢は 63-85 歳（中央値 75 歳），男性 3 例，女性 2 例であり，両側罹患 3 例，一側罹患 2 例で計 8 耳であった．初発症状は，難聴 4 例，顔面神経麻痺 1 例であった．血清 ANCA は，3 例で MPO-ANCA 陽性，2 例は両 ANCA 陰性であった．他臓器病変は，中耳炎以外の上気道病変が 1 例，肺病変 3 例，腎障害 2 例，顔面神経麻痺 1 例で肥厚性硬膜炎は認めなかった（重複あり）．治療前聴力は，気導聴力は 61.7-108.3dB（中央値 85.8dB），骨導聴力は 28.3-71.6dB（中央値 46.6dB）であり，難聴の重症度は，Grade3 および 4 が 4 耳ずつであった．鼓膜型は，OME 型が 3 例 6 耳，OMG 型が 2 例 2 耳で，SCOT の合計は平均 3.75 点（カットオフ 2 点）であった．発症から診断までの期間は 5-152 日（中央値 34 日），当科初診から診断までは 0-43（中央値 17）日，発症から治療開始までは 5-171 日（中央値 44 日），経過観察期間は 5-16 カ月（中央値 12 か月）であった．また，早期診断群 3 例 4 耳のうち，2 例 2 耳は OMG 型，1 例 2 耳は OME 型で左顔面神経麻痺を認め，SCOT は平均 3.75 点（OMG 型のみの平均 6.5 点）であった．一方，非早期診断群 2 例 4 耳は全例 OME 型であったが，SCOT は平均 3.75 点であった．全例で副腎皮質ステロイドの全身投与を行い，2 例でアザチオプリン，1 例でシクロホスファミドを併用した．聴力予後は治癒 1 耳（12.5%），著明回復 5 耳（62.5%），回復 2 耳（25%），不変・悪化 0 例（0%）であった．早期診断群，非早期診断群に聴力予後の差はなく，治療後の SCOT は平均 0.5 点であった．

考察：

難治性耳漏や肉芽を伴う難治性中耳炎では，OMAAV が鑑別診断の一つとして考えられる．実際，OMG 型の 2 例 2 耳は抗菌薬無効であり，早期に診断された．早期診断群の残り 1 例 2 耳は OME 型であったが，顔面神経麻痺を認めたため早期診断につながった．早期診断群の SCOT は平均 3.75 点（OMG 型のみでは平均 6.5 点）であった．一方，非早期診断群 2 例 4 耳は全例 OME 型であったが，SCOT は平均 3.75 点であり 4 耳全例でカットオフ値を超えていた．前医で SCOT による鼓膜評価を行っていたら，早期診断できた可能性が考えられる．今回の検討では予後不良因子である両 ANCA 陰性例などが含まれていたが，聴力予後は全例回復以上であり，75% は治癒・著明回復に至った．発症から治療開始までの中央値が 44 日であり，全国調査（中央値 5 ヶ月）に比べ早期に治療開始されたため，早期診断群と非早期診断群で聴力予後に差はなく聴力成績も良好であった．OMAAV は難治性中耳炎から内耳障害をきたす疾患であるが，OME 型など中耳炎所見が軽度の場合もある．そのため，急性感音難聴の診療に際しては，詳細な鼓膜診察を行い SCOT で評価することで，OMAAV の診断・治療介入につながる可能性があると考えられた．

O31-3 OMAAV を疑った難治性中耳炎を契機に高安動脈炎の診断に至った症例

近藤　玲未，玉江　昭裕，土橋　奈々
浜の町病院　耳鼻咽喉科

高安動脈炎は大血管での炎症を主体とした血管炎疾患である．今回 ANCA 関連血管炎性中耳炎（以下：OMAAV）を疑った難治性中耳炎を契機に安動脈炎の診断に至った症例を経験したため報告する．

症例は 60 代，女性，一側性の難治性中耳炎で精査加療目的に当院へ紹介となり，鼓膜チューブを留置しても改善せず，33dB（三分法）で伝音成分が主体の混合性難聴を認めた．血清 PR-3ANCA 陰性，血清 MPO-ANCA 陰性であった．組織生検では血管炎所見を認めず，耳以外の臓器症状もなかったが，ステロイド投与で中耳炎が改善し，中止で再燃する中耳炎を認めた. ANCA 関連血管炎性中耳炎診断基準 2015 の鑑別疾患も全て否定されたため ANCA 陰性 OMAAV を疑った．当院では OMAAV は膠原病内科主導で治療を行っておりコンサルトしたところ，全身臓器の合併症評価を行うと大動脈に炎症を認め，HLA-B52+ で高安動脈炎の診断となった．確定診断後に，ステロイド開始となり，加療開始後 2 年経過し現在ステロイド 5mg とメトトレキサート 12mg を投与することで，鼓膜穿孔を閉鎖しても中耳炎の再燃はなく，その他血管炎の症状もなく経過している．

高安動脈炎は大動脈や主要分枝の動脈に炎症を起こす非定型的大型血管炎が特徴である．高安動脈炎に認める難聴は耳鳴や感音難聴の症状が多く，難治性中耳炎から診断に至ったという症例は数例報告があるのみである．そのため，両側性の感音性難聴の場合には鑑別として挙げられるが，中耳炎の症状で大血管炎症候群を鑑別として念頭に置いておくことは少ないと思われる．高安動脈炎に伴う感音難聴はステロイド加療を行うことで難聴が改善することが多い一方で，人工内耳挿入となった症例も報告されている．本症例では混合性難聴を認めたが，原疾患に対する加療開始以降は中耳炎の再燃はなく，聴力の左右差も改善した．高安動脈炎に併発する難聴は高度難聴に至った報告も複数みとめられており，適切に診断し加療を行うことが患者の QOL を低下させないために重要と考える．難治性中耳炎で OMAAV を疑った場合には，高安動脈炎などのその他の血管炎疾患も鑑別する必要がある．

O31-4 頭蓋底骨髄炎を併発した OMAAV の一例

早坂あかね，佐藤えみり，瀬尾友佳子，野中　　学
東京女子医科大学　耳鼻咽喉科学分野

ANCA 関連血管炎（AAV）に伴う中耳炎は難治性で，治療が遅れると高度難聴が残存し，生命予後にも関わる重篤な合併症を引き起こすことは以前から知られていた．しかし，既存の血管炎の診断基準では，中耳炎のみで多臓器障害がない場合は，血清 ANCA もしくは病理組織検査が陽性でないと確定診断はできず，治療の遅れを招いていた．このような背景から，2013 年に ANCA 関連血管炎性中耳炎（OMAAV）が命名され，2015 年にはその診断基準が公表された．これにより，A）臨床経過として抗菌薬または鼓膜換気チューブ留置が奏功しない中耳炎，または骨導聴力閾値が進行性に上昇を認め，B）検査所見陽性（血清 ANCA または病理所見），または顔面神経麻痺，肥厚性硬膜炎，眼症状，肺症状，腎症状，多発単神経炎のいずれがあり，かつ C）鑑別診断として結核性中耳炎，コレステリン肉芽腫，好酸球性中耳炎，腫瘍性疾患，真珠腫性中耳炎，悪性外耳道炎・頭蓋底骨髄炎，AAV 以外の自己免疫疾患による中耳炎および内耳炎を除外できれば，OMAAV の診断が可能となった．今回我々は，上記診断基準を用いて OMAAV と診断し，頭蓋底骨髄炎を併発した症例を経験したので報告する．　症例は 68 歳男性．合併症に 2 型糖尿病，高血圧，脂質異常症，脂肪肝，分岐型 IPMN 膵嚢胞性病変を有していた．約 2 ヶ月前から右耳閉感を自覚し，近医耳鼻咽喉科で滲出性中耳炎の診断で内服加療を受けるも，11 日前から右耳痛，その翌日から右顔面の麻痺を発症したため，当科を紹介された．初診時，柳原法 4 点の右末梢性顔面神経麻痺を呈し，右外耳道後壁から鼓膜後方にかけての腫脹，鼓膜肥厚と血管拡張，鼓室内貯留液を認めた．聴力検査では右気導 77.5 dB/ 骨導 36.2 dB の混合難聴を示し，前庭障害も認めた．右耳痛・側頭部痛が著明であり，造影 MRI を施行したところ中頭蓋窩の肥厚性硬膜炎を認め，OMAAV と診断した．精査加療目的に入院準備を進めていたところ，一過性左上肢麻痺が出現し MRI で右頭頂葉に新規脳梗塞や右内頸動脈狭窄を認め，脳神経内科診察後に SCU へ緊急入院した．抗血小板薬 2 剤併用療法を開始するも連日のように新規脳梗塞を発症したため，3 日間のメチルプレドニゾロン 1000 mg/ 日のステロイドパルスを開始した．その後，脳梗塞の新規出現は認めなくなり，鼓膜腫脹と耳痛・頭痛は軽減した．顔面表情筋スコアと聴力は不変であった．入院 12 日後に脳梗塞評価のため MRI を再検したところ，頭蓋底骨髄炎を認めた．また，右内頸動脈周囲膿瘍を疑う所見を認めた．　OMAAV に頭蓋底骨髄炎を併発した症例は極めて稀で，渉猟し得た範囲では Maramattom（2018）らによる 1 例のみであった．症例は 70 歳女性で，両側急性感音難聴を発症後 2 週間で下顎部痛，呂律障害，味覚障害，鼻閉，頭痛などの多彩な症状を伴い，画像検査で頭蓋底骨髄炎が認められた．血液検査にて赤沈の更新および MPO-ANCA 陽性であったことから OMAAV と診断できる症例である．既往に糖尿病があること，外耳道に異常所見は認められなかったことなどが本症例と共通していた．OMAAV が頭蓋底骨髄炎を併発する病態につき文献的考察を加えて報告する．

O31-5 新型コロナウイルス流行下における小児滲出性中耳炎に対する鼓膜換気チューブ留置術の推移

木島　由葵，池田　怜吉，志賀　清人，茜部　遼平
岩手医科大学　耳鼻咽喉科

新型コロナウイルス感染症（COVID-19）流行下による行動制限や感染対策が，さまざまな疾患の罹患や治療などに影響を及ぼしていることが報告されている．われわれは小児滲出性中耳炎に及ぼした影響について把握するため，新型コロナウイルス流行前後における，岩手県の基幹病院（岩手医科大学附属病院，岩手県立中央病院，中部病院，胆沢病院，磐井病院，盛岡赤十字病院）での鼓膜換気チューブ留置術の推移を，チューブ留置術総数，アデノイド切除術同時手術例，顔面奇形合併症例等について検討したので報告する．方法岩手県における新型コロナウイルス発症一例目の報告が 2020 年 7 月であったため，COVID-19 流行前群：2018 年 1 月 1 日～ 2020 年 6 月 30 日，COVID-19 流行下群：2020 年 7 月 1 日～ 2022 年 12 月 31 日の 2 群に分けて検討を行った．対象年齢は 0 歳～ 11 歳までとし，6 歳未満を未就学児群，6 歳以上を学童児群とした．結果対象期間における各病院の症例数は，岩手医科大学附属病院 102 例，岩手県立中央病院 4 例，中部病院 10 例，胆沢病院 22 例，磐井病院 23 例，盛岡赤十字病院 35 例の合計 196 例であった．COVID-19 流行前群 132 例から，COVID-19 流行下群 64 例と 51.5% の減少を認めた．全体では年齢，性別，患側（両側例，片側例），顔面奇形（口蓋裂，小顎症，顔面骨低形成，Cole-Carpenters 症候群），アデノイド切除術同時例において，両群に有意な差は認めなかった．顔面奇形合併例（COVID-19 流行前群 41 例，COVID-19 流行下群 21 例），顔面奇形非合併例（COVID-19 流行前群 91 例，COVID-19 流行下群 43 例）においても同様の結果であった．　顔面奇形非合併例では，COVID-19 流行前後において，未就学児群では 49 例から 32 例（34.7%）の減少であったのに対して，学童児群では 42 例から 11 例（73.8%）の減少であった．これらの群において，Fisher の直接法を行うと有意な差（p=0.025）を認めたことから，学童児群においては有意に鼓膜換気チューブ留置数が減少していることが示唆された．考察 今回の検討と同様に，過去の報告でも滲出性中耳炎における鼓膜換気チューブ留置術は，COVID-19 流行下において減少しているとの報告は散見される．われわれの検討では，特に学童児群において著明に鼓膜換気チューブ留置数が減少しており，この原因として，家庭，学校での感染対策が影響した可能性が考えられた．一方で，過去の報告では，口蓋裂児においては COVID-19 流行による影響は少ないという報告があるが，本検討では口蓋裂を含めた顔面奇形合併症例に関しても，COVID-19 流行前後にて施行件数は減少していた．これは，口蓋裂児に対する鼓膜換気チューブ留置の手術適応の相違や，各施設における手術制限などの影響が考えられた．

O31-6　頭頸部癌に対する放射線治療に伴う滲出性中耳炎について

十名　洋介，山崎　博司，西村　幸司，大森　孝一
京都大学大学院医学研究科　耳鼻咽喉科・頭頸部外科学

放射線治療は頭頸部癌に対する主な治療方法の一つである．頭頸部癌患者に対して放射線治療を行う場合の合併症の一つに耳管機能不全による滲出性中耳炎が存在するが，皮膚粘膜炎に対する疼痛コントロールや栄養状態，腫瘍縮小の有無などに注意が集まる中，滲出性中耳炎については蔑ろにされやすい．今回，当科で頭頸部癌と診断し放射線治療中に新規に発症した滲出性中耳炎につき後ろ向きに検討した．対象期間と対象患者は，2009 年 7 月から 2022 年 6 月までに京都大学耳鼻咽喉科・頭頸部外科で頭頸部癌（術後例・再発例を含む）と診断され，放射線治療を開始した症例を抽出した．なお，治療前に聴力検査が施行されていた症例のみを検討に含み，治療開始前に滲出性中耳炎のみならず慢性中耳炎などの中耳疾患や伝音難聴を有していた耳を除外し，250 人 472 耳について検討を行った．対象患者数（耳数）は，鼻副鼻腔癌が 22 人（43 耳），上咽頭癌が 24 人（34 耳），中咽頭癌が 61 人（118 耳），口腔癌が 50 人（98 耳），下咽頭癌が 57 人（111 耳），喉頭癌が 18 人（35 耳），その他（原発不明癌，唾液腺癌，中耳癌，頭蓋底，甲状腺癌，気管癌）が 18 人（33 耳）であった．癌腫の発生部位別で治療開始後の滲出性中耳炎の新規発生率を検討したところ，鼻副鼻腔 14%（6 耳 /43 耳），上咽頭 32%（11 耳 /34 耳），中咽頭 20%（23 耳 /118 耳），口腔 11%（11 耳 /98 耳），下咽頭 8.1%（9 耳 /111 耳），喉頭 11%（9 耳 /35 耳），その他 3.0%（1 耳 /33 耳）で，全体では 14%（65 耳 /472 耳）であり，腫瘍が耳管に近い上咽頭，中咽頭で発生率が高かった．腫瘍側の滲出性中耳炎新規発生率は 15%（35 耳 /227 耳），非腫瘍側は 12%（30 耳 /245 耳）で患側と健側で有意差は見られなかった．放射線線量と滲出性中耳炎の発生率は 50Gy 以下で 10%（2 耳 /20 耳），50 から 60Gy 以下で 4.2%（2 耳 /47 耳），60 から 66Gy 以下で 12%（10 耳 /86 耳），66Gy より高線量で 16%（51 耳 /317 耳）であり，線量差異での有意差を認め（p=0.005），高線量がリスクファクターになることが示唆された．放射線時に Cetuximab などの生物学的製剤を併用した群の滲出性中耳炎発生率は 14%（6 耳 /42 耳），化学療法併用した群では 14%（57 耳 /405 耳）で，放射線単独群では 8%（2 耳 /25 耳）で有意差は認めなかった．治療前の血中 Alb 値との関連では，治療前 Alb3.4 以下では，滲出性中耳炎の発生率は 27%（19 耳 /71 耳），Alb3.5 以上 3.9 以下では 11%（21 耳 /196 耳），Alb4 以上では，12%（25 耳 /205 耳）であり，Alb 値が滲出性中耳炎に関係する可能性が示された（p=0.002）．

以上から，頭頸部癌患者に対する放射線治療における滲出性中耳炎の発症において，特に耳管に近い上咽頭や中咽頭原発，高線量，低栄養などは高リスクになるため耳内所見や難聴の有無に特に留意する必要が示唆された．

本研究においては，京都大学放射線治療科中島良太先生，平岡伸也先生に，放射線線量や照射部位の解析でご尽力いただきましたので感謝申し上げます．

O32-1 頸静脈球型グロームス腫瘍の 3 症例

濱田　昌史，小田桐恭子
東海大学　耳鼻咽喉科・頭頸部外科

はじめに：グロームス腫瘍は，神経叢内や血管壁に存在する glomus body から発生する，血流豊富な腫瘍である．病理学的には傍神経節腫 paraganglioma と呼ばれ，クロム親和性細胞由来とされる．細胞異型はないものの，3 〜 10% にリンパ節転移や遠隔転移がみられ，純粋に良性腫瘍とは言い切れない．有色人種に少なく，わが国では比較的まれな腫瘍である．中耳では，鼓室内の舌咽神経鼓室枝（Jacobson's nerve）や迷走神経耳介枝（Arnold's nerve）から発生する鼓室型（glomus tympanicum）と頚静脈球から発生する頚静脈球型（glomus jugulare）の 2 型が存在するが，とりわけ頸静脈球型グロームス腫瘍は極めてまれなためにその診療機会は限られる．そこで今回当院で経験した同疾患の 3 症例を共有し，その治療法について議論したい．症例 1：32 歳，男性．15 歳時に某総合病院耳鼻咽喉科で左耳初回手術．20 歳時に再発として某大学病院で塞栓術施行の上，再手術を受けた．その後経過観察をされていたが，再々発が疑われ当院を紹介受診した．既に左は聾であったが，造影 MRI 所見から Fisch 進展度分類 C2 のグロームス腫瘍と診断された．症例 2：29 歳，男性．2 年前からの左拍動性耳鳴を主訴に近医脳神経内科を受診したが異常は指摘されなかった．6 ヶ月目からの左難聴を自覚するようになり，近医耳鼻咽喉科を受診，拍動する赤色腫瘤が透見される鼓膜所見からグロームス腫瘍が疑われ当院へ紹介された．純音聴力検査では左耳 35dB の伝音難聴を認め，造影 MRI において強く造影される腫瘍陰影が後頭蓋窩硬膜に進展する所見から進展度 De1 のグロームス腫瘍と診断された．症例 3：33 歳，男性．およそ 2 年前に右難聴と耳鳴を主訴に近医耳鼻咽喉科を受診したが，原因不明とされた．2 ヶ月前に難聴の悪化を自覚し，別の耳鼻咽喉科を受診した結果，当院への紹介に至った．右鼓膜には拍動する赤色腫瘤が透見され，純音聴力検査では左耳 48dB の伝音難聴を認めた．側頭骨 CT および造影 MRI 所見から進展度 C1 〜 C2 のグロームス腫瘍と診断された．治療経過：3 症例とも術前 2 日前に栄養血管の塞栓を行い，手術は側頭下窩法 type A にてアプローチした．顔面神経は bridging（症例 1，3）もしくは anterior rerouting（症例 2）で処理し，まず S 状静脈洞をサージセル ™ で塞栓した．症例 1，2 では頸部で内頸静脈を結紮し，間に挟まれる形となった頸静脈球にサージセル ™ を適宜充填し，下錐体静脈洞の塞栓を試みながら腫瘍をほぼ全摘した．一方で症例 3 では，腫瘍は頸静脈球から剥離可能であったためここより末梢の静脈は温存した．cul-de-sac で外耳孔は閉鎖し，局所には腹部脂肪を充填して手術は終了した．術中の出血量はそれぞれ 476 ml，635 ml，254 ml であった．いずれの症例も術前には顔面神経麻痺はなく，術直後には顔面神経麻痺を生じたが術後には回復した．術前術後とも下位脳神経麻痺は認められなかった．術後に得られた病理学的診断結果は，いずれも傍神経節腫 paraganglioma であった．考察：グロームス腫瘍は希少な頭頸部傍神経節腫の範疇にある．鼓室型のそれは比較的頻度も高く，治療においても塞栓術を行わずに全摘することも比較的容易である一方で，頸静脈球型は頸動脈小体腫瘍らと同様さらに稀な疾患であり，治療においても若年者では手術が望ましいものの，必須とされる塞栓術を行っても完全摘出は困難である．希少疾患であるが故に関係者との情報共有を行いながら，今後もより適切な治療を模索していく必要がある．

O32-2 当科で手術加療した鼓室型グロムス腫瘍の 4 例

武市　直大，綾仁　悠介，萩森　伸一，菊岡　祐介，尾崎　昭子，稲中　優子，
櫟原　崇宏，乾　　崇樹，河田　　了
大阪医科薬科大学　耳鼻咽喉科・頭頸部外科

【緒言】グロムス腫瘍は，グロムス小体（傍神経節）を発生母地とする比較的まれな良性腫瘍である．神経や血管に沿って浸潤性に腫大する．側頭骨グロムス腫瘍は発生部位によって鼓室型と頸静脈球型に大別される．今回 2012 年 2 月から 2023 年 5 月までに鼓室型グロムス腫瘍と診断され，当科にて外科的治療を行った 4 例について検討した．【症例】症例 1：77 歳女性．右難聴を自覚し，近医を受診した．右鼓膜の発赤と充血を認め，当科を紹介受診した．右鼓膜発赤部分は拍動を認め，伝音難聴を伴っていた．CT で右鼓室，乳突洞に軟部陰影を認め，右鼓室型グロムス腫瘍を疑った．外耳道後壁削除・乳突非開放型鼓室形成術 IIIc 型で手術加療を行った．腫瘍基部は鼓室内に露出した高位頸静脈球と考えられた．大量出血は認めなかった．術後 11 年で再発所見は認めていない．症例 2：40 歳女性．当科受診 4 ～ 5 年前から左拍動性耳鳴を自覚していた．感冒で近医を受診した際に左鼓室に赤色腫瘤が透見され，当科を紹介され受診した．左伝音難聴を認め，造影 CT で左鼓室内の蝸牛近傍に 8mm 大の造影効果を伴う腫瘤を認めたため，左鼓室型グロムス腫瘍と診断した．経外耳道的操作で鼓室形成術 IIIc 型を施行した．乳突削開術は要しなかった．手術所見より腫瘍の基部は Jacobson 神経に伴走する血管と考えられた．術中出血は極少量であった．術後 7 年半で再発は認めていない．症例 3：55 歳女性．左耳痛と耳閉感を主訴に近医を受診し，中耳炎の疑いとの診断であった．症状の改善を認めず，1 年後に前医を再診した．その際に拍動性耳鳴と左鼓膜の発赤からグロムス腫瘍が疑われ，当科を紹介受診した．造影 CT で左鼓室，鼓室洞に造影効果を有する腫瘍状陰影を認め，左鼓室型グロムス腫瘍の診断で手術を行った．術式は鼓室形成術 IIIc 型で，外耳道後壁削除乳突削開術を併施した．手術所見より基部は Jacobson 神経に伴走する血管と考えられた．大量出血は認めなかった．術後 2 年 4 か月で再発所見は認めていない．症例 4：55 歳女性．半年前からの右拍動性耳鳴を主訴に近医を受診した．鼓膜より赤色の腫瘤が透見され，グロムス腫瘍の疑いで当科に紹介となった．CT で右中鼓室から下鼓室にかけて軟部陰影を認め，鼓室型グロムス腫瘍の診断で手術を行った．術式は乳突非削開鼓室形成術 IIIr 型で施行した．手術所見より基部は Jacobson 神経に伴走する血管と考えられた．術中出血は少量であった．【考察とまとめ】鼓室型グロムス腫瘍は女性に多いとされる．今回も全例が女性であった．拍動性耳鳴はグロムス腫瘍を鑑別する上で重要な症状であるが，全例が拍動性耳鳴を自覚していた．治療法は手術が第一選択である．術前の塞栓術に関しては，頸静脈型グロムス腫瘍では有用と考えられているが，鼓室型グロムス腫瘍については不要とする報告が多く，本検討でも全例で施行しなかった．手術は全例で鼓室形成術に準じて施行した．腫瘍進展が鼓室洞に及んでいた症例 1，3 では外耳道後壁削除乳突削開術を要した．グロムス腫瘍は発生部位によって区分された Fisch 分類と，腫瘍の存在箇所や進展度によって区分された Glasscok-Jackson 分類，Sanna 分類によって評価される．Fisch 分類では症例 2，3 が Class A，症例 1，4 が Class B であった．Glasscok-Jackson 分類では全例が Type II であった．Sanna 分類では症例 2 が Class A2，症例 1，3，4 が Class B1 に分類された．選択した術式とこれらの分類を分析すると，Sanna 分類 A2（鼓室に限局，下鼓室進展なし，鼓膜所見で全体が見えない），もしくは Sanna 分類 B1（鼓室と乳突腔に限局，頸静脈球破壊なし，下鼓室や鼓室洞に進展）でも鼓室洞への進展がなければ，乳突非削開鼓室形成術により腫瘍摘出が可能であった．今回の経験から，診察時の鼓膜所見で，鼓室型グロムス腫瘍を疑った場合は，拍動性耳鳴の有無などの問診を行うことで早期診断につながると考えた．また手術に際しては，術前画像で進展範囲を推察し，予期せぬ出血に備えて良好な視野の確保を行うことが，安全かつ確実な腫瘍摘出に重要である．具体的には，鼓室洞に進展のある腫瘍では外耳道後壁削除によって視野を確保するのがよいと考えた．

O32-3 鼓室型グロムス腫瘍の 3 例

小林　諒，森田　真也，福田　篤，干野季美子，藤原　圭志，中丸　裕爾，本間　明宏
北海道大学　耳鼻咽喉科・頭頸部外科

【背景】鼓室型グロムス腫瘍は Arnold 神経と Jacobson 神経からなる鼓室神経叢より発生する，非常に血管の富んだ良性腫瘍で，本邦ではいまだに比較的稀な疾患といえる．今回，当科で経験した鼓室型グロムス腫瘍の 3 症例について報告する．【症例 1】71 歳男性．数年前からの右拍動性耳鳴と，右鼓膜の発赤腫脹が疑われ，精査目的に当科紹介となった．右鼓膜後下象限主体に赤色に隆起し拍動する所見を認めた．CT では中鼓室から下鼓室に最大径 12mm の分葉状の形態をした境界明瞭で辺縁整な造影効果を伴う腫瘤を認めた．周囲の骨破壊及び骨溶解は認めなかった．血管造影では下鼓室動脈から腫瘍への流入血管を認め，術前に動脈塞栓術を施行した．イリゲーションバイポーラを使用しながら経外耳道的に腫瘍を摘出し，耳小骨連鎖は温存した．術中出血量は少量であった．Sanna らが提唱した Modified Fisch 分類では Class A2 に分類された．病理組織学的検査では paraganglioma であった．術後 4 年が経過した時点で腫瘍の再発は認めていない．【症例 2】28 歳男性．半年前からの右拍動性耳鳴と，右鼓膜から赤色腫瘤が透見され精査目的に当科紹介となった．右鼓膜後下象限主体に拍動のない赤色腫瘤を認めた．CT では右中鼓室に最大径 8mm の分葉状の境界明瞭で辺縁整な造影効果を伴う腫瘤を認めた．周囲の骨破壊及び骨溶解は認めなかった．術前動脈塞栓は施行せず，イリゲーションバイポーラを使用しながら経外耳道的に腫瘍を摘出し，耳小骨連鎖は温存した．術中出血量は少量であった．Modified Fisch 分類では Class A1 に分類された．病理組織学的検査では paraganglioma であった．術後 1 年が経過した時点で腫瘍の再発は認めていない．【症例 3】64 歳女性．3 ヶ月前からの両耳鳴と右鼓膜に拍動性赤色腫瘤を認め，精査目的に当科紹介となった．右鼓膜前上象限に拍動性の赤色腫瘤を透見した．CT では右中鼓室前方に最大径 7mm の造影効果を伴う腫瘤を認めた．周囲の骨破壊及び骨溶解は認めなかった．術前動脈塞栓は施行しなかった．冠動脈バイパス術後で抗血小板薬を常用していたが，休薬せずに手術の方針とした．イリゲーションバイポーラを使用しながら経外耳道的に腫瘍を摘出し，耳小骨連鎖は温存した．術中出血量は少量であった．Modified Fisch 分類では Class A1 に分類された．病理組織学的検査では paraganglioma の結果であった．術後 3 ヶ月が経過した時点で腫瘍の再発は認めていない．【考察】鼓室型グロムス腫瘍に対する手術は，Sanna らの報告では，Modified Fisch 分類 Class A では経外耳道的アプローチ，Class B では経乳突的アプローチの併用が推奨されている．今回の 3 症例は全て Class A に分類され，全て経外耳道的に腫瘍の摘出が可能であった．術前の栄養血管への動脈塞栓に関しては，術中出血を抑える目的で従来推奨されてきたが，近年では鼓室神経叢近位の塞栓による顔面神経や舌咽神経鼓室枝の麻痺や脳梗塞のリスクが示唆され，不要とする報告も多い．症例 2 及び 3 は，症例 1 と比較して腫瘍が小さかった上，近年の報告を踏まえ術前の動脈塞栓を施行しなかった．また，今回 3 症例全てにイリゲーションバイポーラを使用した．イリゲーションバイポーラは止血能に優れ，生食を滴下することにより 100°C 程度の低温で組織を蛋白凝固するため断端が炭化しないことが特徴である．術前動脈塞栓を施行せずともイリゲーションバイポーラで腫瘍を収斂させることで狭い視野でも少量の出血での腫瘍摘出が可能であった．特に症例 3 は抗血小板薬を休薬せず手術を施行したが，術中出血量を少量に抑えることができた．【まとめ】鼓室内に限局するグロムス腫瘍は，術前の動脈塞栓を施行しなくても，イリゲーションバイポーラを用いて安全に摘出することが可能と考える．

O32-4 経外耳道的内視鏡下耳科手術で摘出しえた鼓室型グロムス腫瘍の 1 例

北川　理奈[1]，宮崎　真優[1,2]，安井　徹郎[1,3]
[1] 山口赤十字病院　耳鼻咽喉科，[2] 九州中央病院　耳鼻咽喉科，[3] 耳鼻咽喉科　いしづクリニック

【緒言】グロムス腫瘍は，神経や血管壁に近接して存在する化学受容体であるグロムス小体由来の腫瘍で，比較的まれな疾患である．易出血性腫瘍であり，摘出の際は術中の良好な視野と操作スペースの確保が重要である．今回，経外耳道的内視鏡下耳科手術で耳内操作のみで摘出しえた鼓室型グロムス腫瘍の 1 例を経験したので，報告する．
【症例】58 歳女性．X 年 2 月に右耳閉感を主訴に前医を受診した．右鼓膜の発赤を認め，急性中耳炎として抗生剤で加療されたが，右耳閉感は再燃し，右鼓膜前上～前下象限の発赤の増強を伴い，ステロイドや抗生剤の加療に不応で，右低音域の感音難聴も出現した．X 年 3 月に当科を紹介受診し，右鼓膜は発赤病変が透見され，標準純音聴力検査（3 分法）は右 25.0dB，左 11.7dB であった．側頭骨 CT で右中耳腔に軟部陰影を認め，造影 MRI では右中耳腫瘍が疑われ，X 年 6 月に右中耳腫瘍摘出術を行った．手術操作は経外耳道的内視鏡下のみで行い，耳小骨・鼓膜はすべて温存し，術翌日に退院した．術後病理はグロムス腫瘍の診断であった．聴力は術後 1 ヶ月に右 15.0dB まで改善し，明らかな合併症および再発なく術後 1 年経過し，現在も経過観察中である．
【考察】中耳腫瘍の標準治療は手術による摘出であるが，術前の画像評価による腫瘍の進展範囲を正確に把握し，術式を選択することが重要である．本症例では腫瘍が鼓室内に限局し，内視鏡視野のみで操作可能であることを術前 3D-CT から予想し，経外耳道的内視鏡下のみで耳小骨を温存しながら摘出しえた．本症例をふまえて，鼓室型グロムス腫瘍について若干の文献的考察を加えて報告する．

O32-5 当院で経験した鼓室型グロームス腫瘍症例

山本　光[1]，浜田　昌史[2]，小田桐恭子[2]
[1] 東海大学八王子病院　耳鼻咽喉科・頭頸部外科，[2] 東海大学　耳鼻咽喉科・頭頸部外科

【はじめに】中耳グロームス腫瘍は，稀ではあるが近年報告が増えており，中耳腫瘍に遭遇した際には必ず念頭におくべき疾患である．発生部位により鼓室型と頸静脈球型に分類される．血流豊富な腫瘍であり，術前の生検は推奨されない．今回われわれは，鼓膜切開ののちに紹介となった鼓室型グロームス腫瘍症例を経験した．血管塞栓術をせずに手術施行し，腫瘍を摘出した．本症例に関し文献的考察を加え報告するとともに，これまでに東海大学全体で経験した鼓室型グロームス腫瘍の 6 症例も提示し，情報共有する．【症例】34 歳，女性．左耳閉感，左難聴を自覚し近医耳鼻咽喉科を受診したところ中耳炎と診断された．約半年間，内服による保存的治療を受けていたが改善に乏しく，鼓膜切開術を施行したところ出血を認めたため，精査加療目的に当科を紹介受診した．耳内は左鼓膜越しに拍動する赤色腫瘤が透見された．純音聴力検査は 4 分法で右側 6.3dB，左側は約 20dB の気骨導差を伴い 21.3dB．CT では鼓室内に限局する軟部陰影を認め，明らかな骨破壊は認めなかった．MRI では同部位に造影効果を認めた．以上より鼓室型グロームス腫瘍と診断したが，血管造影 / 塞栓術を施行することなく，全身麻酔下に手術を行った．手術は NIM™ を用いた術中神経モニタリング下に行った．耳後部切開の上，経外耳道アプローチで鼓室を開放すると，拍動する腫瘍を認めた．鼓索神経は腫瘍に巻き込まれていたが剥離可能で温存した．耳小骨への癒着や骨破壊は認めなかった．視野を確保するためキヌタ骨をいったん摘出した．顔面神経は一部露出していたが腫瘍と癒着していなかった．腫瘍は正円窓窩や下鼓室に進展していたが癒着なく剥離可能だった．腫瘍は易出血性だったものの，繊細な先端を持つバイポーラコアグレーター（vesalius™），酸化セルロース（ガーゼ型サージセル ®）を駆使しながら，出血をコントロールしつつ摘出した．出血量は 12ml であった．最後にキヌタ骨でコルメラを作成し 3c 再建した．病理組織学的検査では，豊富な血管を背景に比較的均一な小型円形核と好塩基性の胞体を有する細胞が増殖していた．免疫染色で S100 弱陽性，CD56 陽性，クロモグラニン弱陽性，シナプトフィジン陽性，サイトケラチン陰性であり，傍神経節腫（paraganglioma）と診断された．術後まだ一年経過していないが，再発所見はなく，聴力は術前と変わらない．【考察】鼓室型グロームス腫瘍は赤色腫瘤や鼓膜の拍動といった特徴的な所見から，鼓膜所見のみで診断可能だが，極めてまれなことから想起しづらいかもしれない．しかし安易な鼓膜切開は避け，まずは側頭骨 CT，MRI（できれば造影）による画像診断が必要である．治療は手術による完全摘出が望まれる．頸静脈球型グロームス腫瘍では，術前の血管塞栓術が必須と考えられるが，鼓室型グロームス腫瘍においては近年，血管塞栓術の有用性は否定的である．易出血性な腫瘍であるため，繊細なバイポーラコアグレーターや酸化セルロースの準備が重要である．また術中の視野，ワーキングスペースの確保のために，鼓索神経の切断やキヌタ骨の摘出をすることが多い．今回使用した vesalius™ は狭いワーキングスペースでも操作性に優れ，熱拡散が軽減されピンポイントの凝固が可能であり，凝固後の周囲組織へのダメージも最小限に抑えられる特徴を有する．手術アプローチや耳小骨，鼓索神経の取扱いは，腫瘍の進展範囲により個別に考慮する必要があり，東海大学でこれまでに経験した鼓室型グロームス腫瘍症例も提示して議論したい．

O32-6 鼓室型グロムス腫瘍の一例

西村　　洋，赤間　俊之，米井　辰一
国立病院機構大阪医療センター　耳鼻咽喉科

【はじめに】グロムス腫瘍は，治療に難渋する症例も多い一方，単施設での症例が少ないため，疫学的研究が進みにくい疾患です．今回の発表は鼓室型グロームス腫瘍とグロームス腫瘍の中では予後の良いタイプではありましたが，頸動脈小体腫瘍，グロムス腫瘍，迷走神経傍神経節腫などの頭頸部傍神経節腫についてのデータベース作成などの一助になればと思い，数年前の症例ではありますが，手術ビデオを供覧して発表させていただきます．
【症例】症例は，30 代の男性，拍動性耳鳴で近医耳鼻咽喉科を受診してグロームス腫瘍を指摘されて紹介された．中耳ファイバースコープにて鼓膜を透見して前下象限に赤い腫瘍性病変を認めた．聴力は正常であった．中内耳 CT では中耳腔に境界明瞭な球状に近い隆起性病変を認め，造影 MRI にて鼓室内に 5mm のエンハンスド･リージョンを認めグロームス腫瘍と考えられた．鼓室型であったので特に術前の塞栓術などは行わなかった．手術は一般的な鼓室形成術とほとんど同様の手術手順でおこなった．すなわち耳後部切開をして TM フラップを翻転して鼓室内を観察した．ただし，腫瘍は前下象限にあったので，十分な視野を確保するために外耳道の後壁から下壁にかけての削除を追加した．また鼓膜輪も十分に下まで剥離した．また鼓膜はマレウスハンドルの真ん中当たりから先のウンボまで剥がしてワーキングスペースを確保した．腫瘍は内耳と接しているのでモノポーラ凝固の拡散電流が内耳に流れると内耳障害のリスクがある．腫瘍は易出血性なので焼灼部に引っ付かないようなテフロンコートのイリゲーション付きのバイポーラ・コアグレーターで焼灼凝固しながら剥離摘出した．腫瘍の摘出後は連鎖も問題なく鼓膜穿孔も無く TM フラップを戻しきれいな鼓膜にもどった．術後の聴力も悪化なく正常であった．術後数年，経過観察したが再発は認めていない．
【病理】病理結果は，うっ血した縦横に走行する毛細血管は，やや胞体が明るい類縁系細胞が小胞巣状に密に増殖する像を伴う結節でグロームス腫瘍と診断された．
【結語】今回グロームス腫瘍は鼓室型であったので治療には全く難渋しませんでしたが，単施設での症例が少ないと言われるグロームス腫瘍を経験したのでデータベース作成などの一助になればと思い報告しました．

O32-7　JR 札幌病院における鼓室型グロムス腫瘍 2 例の治療経験

染川　幸裕[1]，長島　　勉[1]，久保志保子[1]，高野　賢一[2]
[1]JR 札幌病院　耳鼻咽喉科，[2]札幌医科大学　耳鼻咽喉科頭頚部外科

【目的】鼓室型グロムス腫瘍手術の出血対策として，栄養血管に対する術前塞栓術，操作性の良い広い術野の確保，高周波（4MHz）双極電気メス使用，サージセルやベンシーツ使用，などが挙げられている．今回，経験した鼓室型グロムス腫瘍に対して，Interventional Radiology CT system（以後 IVR-CT system）選択的血管造影に基づく 3D 構築画像により，栄養血管と流入箇所に関する詳細な情報を得て手術手順を立案し，さらに出血対策として患側外頸動脈の一時的血流遮断操作を併用し，en bloc に腫瘍を摘出した．この治療経験から得た幾つかの知見を報告する．【対象と方法】2017 年 5 月 1 日から 2023 年 5 月 20 日の期間に手術治療を行った Glasscock-Jackson 分類（以後 G-J 分類）Type2 以上の 2 耳を供覧する（表 1）．2 耳に施行した IVR-CT 選択的血管造影は，脳神経外科が併設される札幌禎心会病院放射線科に依頼し，造影結果の 3D 画像構築により，腫瘍全体像，腫瘍栄養血管同定と流入箇所の描出，血流遮断前提の外頸動脈走行異常の評価を行った．手術では予め外頸動脈を露出し中耳操作に移行した．外頸動脈血流遮断はブルドック鉗子で行い，腫瘍摘出後に遮断を解除した．中耳操作は当科の鼓室形成術の基本術式（外耳道後壁削除・再建型鼓室形成術）に沿って行った．倫理委員会承認番号：倫理 2022-21.【成績】同定された栄養血管は，症例 1 は上鼓室動脈（責任栄養血管）と下鼓室動脈，症例 2 は上鼓室動脈と下鼓室動脈（責任栄養血管）であった（図 1）．手術では，IVR-CT 画像で得られた栄養血管流入部位を目指してアプローチし，栄養血管を凝固切断して腫瘍を摘出した．外頸動脈血流遮断は，症例 1 は中耳手術開始時，症例 2 は腫瘍摘出操作開始時に施行した．両例の血流遮断時間と出血量を表 1 に記載した．【結論】1．術前の IVR-CT system 選択的血管造影に基づく 3D 構築画像により得られた，腫瘍の形状と占拠範囲，腫瘍栄養血管と流入部位に関する詳細な情報は，腫瘍栄養血管処理への手術手順立案と，術中の栄養血管確認に有用であった．2，外頸動脈血流遮断の実行は，塞栓術と異なり出血状況に応じて選択可能であり，更に血流遮断は手術中に限るという利点がある．腫瘍への栄養血管が拡張した例では同時に周囲組織の血流も増加している場合があると考える．このため塞栓術を併用せずに手術を計画した際，「外頸動脈血流遮断」は，予期せぬ出血に対処する選択肢の一つになると思われた．利益相反該当事項なし．

表 1．提示 2 症例の概要

	症例 1 57y. M	症例 2 70y. F
Glasscock-Jackson 分類	III	II～III
腫瘍占拠部位	鼓室～上鼓室 ～乳突蜂巣	鼓室～上鼓室
栄養血管 （○：責任血管）	○上鼓室A. 下鼓室A.	上鼓室A. ○下鼓室A.
手術時間	4:55’	4:21’
外頸動脈血流遮断ﾀｲﾐﾝｸﾞ	耳手術開始時	腫瘍摘出操作開始時
遮断時間	3:20’	33’
出血量(合計/遮断後)	30ml/20ml	100ml/微量
鼓膜修復*	*T_3	*T_1
耳小骨連鎖再建*	IIIc（*Ost)	IIIc（*Ost)

*: SAMEO-ATO system

図 1．血管造影3D構築画像
T:腫瘍，MMA:中硬膜動脈
APA:上行咽頭動脈
1:上鼓室動脈，2:下鼓室動脈

O33-1　C57BL/6J マウスにおける聴力および蝸牛・前庭の形態の経時的変化

横田　修，吉村　豪兼，工　穣
信州大学　耳鼻咽喉科頭頸部外科

【はじめに】C57BL/6J マウスは *Cdh23* 遺伝子変異（c.753G>A）をホモ接合体で認め（*Cdh23*$^{ahl/ahl}$），先行研究で C57BL/6J マウスの難聴は高音域からはじまり，次第に低音域まで進行し全周波数にわたり高度～重度難聴に至ることが報告されている．当科からも第 31 回日本耳科学会で C57BL/6J マウスを聴力像・免疫組織学的に評価し結果を報告したが，本研究では蝸牛に加え前庭の有毛細胞数の経時的変化につき評価した．またコントロールとして，*Cdh23* 遺伝子変異（c.753G>A）をヘテロ接合体で持つマウスを作出し比較検討したので報告する．
【方法】対象は C57BL/6J マウスと，コントロールとして C57BL/6J マウスと C3H/HeNJcl（*Cdh23*$^{+/+}$）マウスを交配させたマウス（*Cdh23*$^{ahl/+}$）を用いた．ABR はクリック音，および 8，16，32kHz のトーン・バースト音で聴力閾値を評価した．4，12，24，36，48，60 週齢時に ABR を施行し，各々の週齢の検査後に一定数のマウスを安楽死させ側頭骨を摘出した．側頭骨を固定後，蝸牛膜迷路，上半規管・外側半規管膨大部，卵形嚢を摘出しホールマウント標本を作成した．有毛細胞数をカウントするために Myo7a 抗体で染色し，共焦点レーザー顕微鏡で解析した．
【結果】C57BL/6J マウス（*Cdh23*$^{ahl/ahl}$）では高音域である 32kHz，次第に 16kHz にかけて徐々に閾値上昇し，36 週齢時には主に低音域の閾値を反映するクリック音，8kHz の閾値上昇もみられた．有毛細胞も週齢を重ねるにつれ内有毛細胞，外有毛細胞ともに基底回転にはじまり，次第に頂回転にかけて細胞数が減少した．また外有毛細胞が内有毛細胞に先行して減少する傾向であった．また卵形嚢における有毛細胞数に経時的な減少はなかった．一方 *Cdh23*$^{ahl/+}$ マウスでは，蝸牛と卵形嚢の双方で有毛細胞数の減少はなく，聴力も少なくとも 60 週齢までは明らかな悪化はなかった．
【考察】コントロールにて進行性難聴，および有毛細胞数の減少がなかったことから，C57BL/6J マウスの難聴は *Cdh23* 遺伝子変異（c.753G>A）によるものが改めて示された．一方で，前庭における有毛細胞数の変化はなく，この結果は Mock らの C57BL/6J マウスにおいて機能低下は殆どなかったという報告と一致していた．*Cdh23* 遺伝子変異（c.753G>A）はスプライシング変異であり，ヒトに置き換えると Usher 症候群タイプ 1D（先天性重度難聴，両側前庭機能障害）を呈すると予想されたが，実際は非症候群性難聴（DFNB12）に類似した表現型を呈することが明らかとなった．

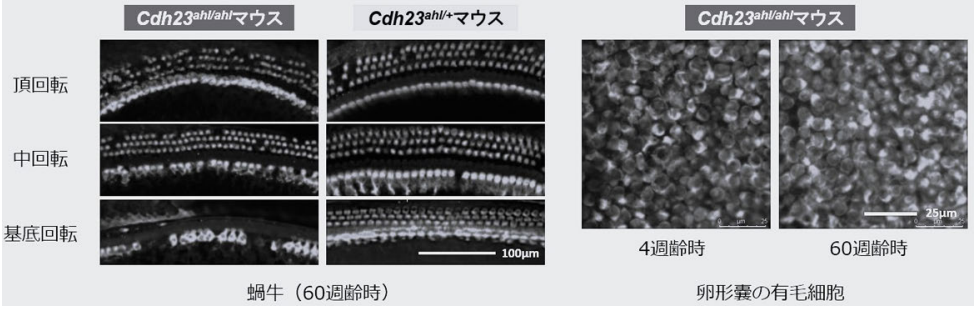

O33-2 マウス Myosin VI の p.E461K 変異の顕性効果は低周波音域で早期不動毛変性を引き起こす

関　　優太，安田　俊平，吉川　欣亮
東京都医学総合研究所　難聴プロジェクト

【目的】

Myosin VI（*MYO6*）の変異は顕性（優性）難聴の原因遺伝子の一つであり，機能獲得やハプロ不全の発症機構による進行性難聴を引き起こす．そこで本研究は，マウスの Myo6 変異アレルの一つである Kumamoto shaker/waltzer（*ksv*）アレル（c.1381G>A: p.E461K）の顕性効果および遺伝的背景に存在するゲノム多型の相加的効果を解析した．

【方法】

ksv アレルは B6;129S4- Gt（ROSA）26Sortm2Dym/J 系統において平衡異常を示すマウスから同定された自然発症変異である．本研究ではこの平衡異常マウスを C57BL/6J および C3H/HeN 系統に戻し交配し，2 系統のマウスを樹立した．樹立した両系統のマウスは ABR 閾値の測定および走査型電子顕微鏡により表現型を解析した．また，*ksv* アレルと遺伝的背景からの相加的効果は，MSM/Ms マウスとの戻し交配個体群の ABR 閾値とマスアレイシステムおよび PCR-RFLP を用いて決定した 1 塩基多型（SNP）を用いた量的形質遺伝子座（QTL）マッピング，およびゲノム編集マウスとの交配実験により調査した．

【結果および結論】

C57BL/6J 遺伝的背景の *ksv*/+ マウスは，調査した 4，8，16 および 32 kHz の全ての周波数で ABR 閾値の上昇が 1 ヶ月齢から認められ，加齢に伴いより上昇した．一方，C3H/HeN の遺伝的背景をもつ *ksv*/+ マウスは，8，16 および 32 kHz での ABR 閾値の上昇は認められなかったが，4 kHz は加齢に伴いより上昇した．また，走査型電子顕微鏡で有毛細胞頂部の不動毛を観察した結果，新生児から 1 ヶ月齢の C57BL/6J-*ksv*/+ マウス不動毛は野生型と同様の形態を示したが，低周波領域における一部の内有毛細胞（IHC）は，細胞頂部のクチクラプレートが隆起し，不動毛基部の特徴的構造であるテーパー構造が失われ，不動毛間の融合も認められた．この表現型は 2 ヶ月齢で中～高音域に広がり，6 ヶ月齢ではほとんどの IHC で認められた．加えて，外有毛細胞（OHC）における不動毛は，2 カ月齢における高音域領域で崩壊が観察され，不動毛間融合も観察されたが，低～中音域では 6 ヶ月齢までほとんど野生型と類似していた．一方，C3H/HeN-*ksv*/+ マウスは，聴力低下が認められた低音域で不動毛融合といった C57BL/6J-*ksv*/+ と類似した不動毛形態が観察された．これらの結果から，両系統の聴力レベルの重篤化は，低音域で共通し，不動毛形態異常に起因すること，および遺伝的背景に潜む機能的なゲノム多型により差異を生じると示唆された．近交系マウスの遺伝的背景に存在する加齢性・進行性難聴の発症に関連するゲノム多型は，カドヘリン 23 遺伝子の age-related hearing loss（$Cdh23^{ahl}$）アレルであり，C57BL/6J 系統が $Cdh23^{ahl}$ アレルをホモ接合体で保有するのに対し，C3H/HeN 系統の遺伝子型は野生型（$Cdh23^{+/+}$）である．そこで我々は，*ahl* アレルが両系統の ABR 閾値の差異を支配すると仮定し，C3H/HeN 系統同様に $Cdh23^{+/+}$ ホモでもつ MSM/Ms 系統と C57BL/6J-*ksv*/*ksv* マウスを交配することにより F_1 個体群を作製し，2 カ月齢で ABR 閾値を測定した．その結果，ABR 閾値上昇は測定した全周波数音域で認められなかった．また，F_1 マウスに *ksv*/*ksv* マウスを戻し交配した個体群の *ksv*/+ ヘテロマウスは，4 および 32 kHz で高い閾値を示す個体が存在した．そこで，4 および 32 kHz の ABR 閾値と各戻し交配個体の遺伝子型に基づいた QTL マッピングを実施した結果，それぞれの周波数において高水準を超える有意なロッドスコアが *ahl* アレル近傍で検出された．次に我々は，$Cdh23^{ahl}$ アレルが *ksv*/+ マウスの表現型へ与える効果を検証するため，C57BL/6J-$Cdh23^{+/+}$ マウスを C57BL/6J-*ksv*/*ksv* マウスと交配し，得られた個体の表現型を調査した．2 ヵ月齢における ABR 閾値は $Cdh23^{ahl}$ をホモで有する *ksv*/+ マウスと比較して明らかに回復しており，不動毛形態も正常化したことから，$Cdh23^{ahl}$ アレルは C57BL/6J-*ksv*/+ マウスの難聴発症を促進する効果を持つことが実証された．加えて，このマウスの経時的な ABR 閾値の測定を実施した結果，低周波領域の聴力レベルは加齢に伴い低下し，C3H/HeN-*ksv*/+ マウスと類似していたことから，*ksv* アレルの顕性効果は，早期に低音領域の不動毛へ影響を与えることが示唆された．

O33-3 カドヘリン 23 遺伝子のハイポモルフアレルは騒音曝露後のマウスの聴力回復に影響する

吉川　欣亮，侯　　雪含，安田　俊平
東京都医学総合研究所　基礎医科学研究分野

【目的】

カドヘリン 23（*CDH23*）遺伝子の変異は，Usher 症候群，先天性非症候群難聴，および進行性難聴の原因となることが報告されているが，騒音感受性との関連も示唆されている．本研究では，マウスの加齢性難聴発症の責任遺伝子変異である *Cdh23* 遺伝子の age-related hearing loss（*Cdh23*^{ahl}）アレルの騒音感受性を C57BL/6J の遺伝的背景において解析した．

【材料および方法】

実験に使用したマウスは日本クレアから購入した C57BL/6JJcl（B6）および同系統の *Cdh23*^{ahl} アレルを野生型アレルにゲノム編集した B6-*Cdh23*$^{+/+}$ マウスを用いた．両系統のマウスは，110 dB のホワイトノイズを 2 時間暴露し，騒音暴露前後，暴露 1 日，7 日および 14 日後に 4，8，16 および 32 kHz の刺激音に対する ABR 閾値 /ABR 第 I 波振幅，8，11.3，16，22.6 および 32 kHz の f2 の周波数での DPOAE 閾値 /DPOAE 振幅を記録した．また，両系統のマウスからは，騒音暴露前後，暴露 1 日および 14 日後に蝸牛を摘出し，ファロイジン，抗 Myosin VI，抗 C-Terminal Binding Protein 2（CtBP2），および抗 Glutamate receptor 2（GluR2）抗体で免疫染色後，内耳有毛細胞，内有毛細胞のプレおよびポストシナプスをカウントした．

【結果および考察】

騒音曝露後の B6 マウスは，ABR 閾値が全音域で上昇し，特に 32 kHz での閾値は最大レベル（100 dB SPL）に達した．それらの閾値のうち，4 および 8 kHz の閾値は時間の進行によって低下し，騒音曝露後 14 日後の閾値は暴露前と閾値との近似値まで回復した．しかし，16 および 32 kHz での回復は弱く，32 kHz での閾値の回復は約 20 dB SPL 程度であった．一方，B6-*Cdh23*$^{+/+}$ マウスにおいても，B6 マウスとほぼ同様の値で曝露後に ABR 閾値が上昇した．しかし，閾値の回復力は B6 マウスと異なっており，16 および 32 kHz の閾値も暴露前と閾値との近似値まで回復した．また，ABR 第 I 波振幅は，B6-*Cdh23*$^{+/+}$ マウスがやや強い傾向が認められたものの，B6 および B6-*Cdh23*$^{+/+}$ マウス間で明確な差異は検出されなかった．B6 および B6-*Cdh23*$^{+/+}$ マウス間における騒音曝露後の閾値の上昇からの回復パターンは DPOAE でも同様であり，32 kHz での回復力に有意な差異が検出された．これらの結果から，*Cdh23*^{ahl} アレルは騒音感受性効果はなく，騒音曝露後の聴力低下からの回復に影響することが示唆された．次に，騒音曝露後の有毛細胞の表現型を解析した結果，B6 および B6-*Cdh23*$^{+/+}$ マウスともに，有毛細胞の脱落はほぼ検出されなかった．また，CtBP2 および GluR2 シグナルを計測した結果，両シグナルは 32 kHz 受容領域で騒音曝露後に変化し，CtBP2 シグナルの減少および暴露直後の GluR2 シグナルの欠失が検出されたが，B6 および B6-*Cdh23*$^{+/+}$ マウス間におけるそれらの表現型の差異は検出されなかった．CDH23 は有毛細胞の聴毛間をつなぐチップリンクを形成するタンパク質であることから，*Cdh23*^{ahl} アレルは騒音暴露によって障害を受けたチップリンクの再形成に悪影響を及ぼすことが推定された．

O33-4　成熟期における Lgr5 陽性蝸牛支持細胞の選択的アブレーション

宇田川友克 [1,2,3]
[1] 東邦大学医療センター大橋病院　耳鼻咽喉科，[2] 東京慈恵会医科大学　耳鼻咽喉科，
[3]Otolaryngology—Head & Neck Surgery, Stanford University

【序論】
新生仔期に蝸牛支持細胞の亜型の一つである内指節細胞（inner phalangeal cells）のみを選択的に除去（アブレーション）すると，inner phalangeal cells は自然再生することが 2014 年に報告された（Mellado-Lagarde，et al. PNAS 2014）．演者はスタンフォード大学留学（Cheng Ear lab，2014 年～ 2019 年）中に inner phalangeal cells を含む新生仔期蝸牛支持細胞の再生に関する検証実験を行い，研究成果として「蝸牛 greater epithelial ridge（GER：大上皮稜）を発生起源とする支持細胞再生」について，一昨年（第 31 回）と昨年（第 32 回）の日本耳科学会にて発表した．これらのプレゼンテーションでは，新生仔期において有毛細胞の再生母地として最もよく知られている Lgr5 陽性支持細胞をジフテリア毒素で選択的にアブレーションすると，inner phalangeal cells は有糸分裂を伴って再生し，この増殖再生した inner phalangeal cells の起源は GER であること，また，網羅的遺伝子解析を用いて選出された Egr1，Egr4，Atf3 は外側 GER における蝸牛支持細胞の増殖再生に関与する候補遺伝子であることを報告した（Udagawa，et al. PLOS Biology 2021）．しかしながら，成熟期における蝸牛支持細胞の変性が引き起こす現象については未だ十分に理解されていない．本発表では「成熟期における Lgr5 陽性蝸牛支持細胞の選択的アブレーション」の結果（Xia and Udagawa，et al. Journal of Neurophysiology 2022）について報告する．

【方法と結果】
実験動物：Lgr5 陽性支持細胞をジフテリア毒素で選択的にアブレーショできる Lgr5-DTR マウス，または，その交雑を用いた．
実験タイムスケジュール：生後 21 日目（P21）にジフテリア毒素（4ng/g）または生理食塩水を注射，7 日後（P28）と 35 日後（P56）に聴性脳幹反応（ABR）や耳音響放射（DPOAE）などの生理学的検査，また，蝸牛を回収して病理学的解析をおこなった．

P28：成熟期において唯一の Lgr5 陽性蝸牛支持細胞である第 3 ダイテルス細胞（3rd Deiters' Cells，DC3）は期待どおり，ジフテリア毒素を注射した Lgr5-DTR マウスにおいて Wildtype と比較して有意差を持って減少した．DC3 は頂回転と中回転では 10% 以下と顕著に減少していたが，一方で，基底回転では 60% 以上の残存を認めた．また，DC3 が支持している第 3 外有毛細胞（3rd Outer Hair Cells，OHC3）も有意差を持って各回転の DC3 の残存率に比例して減少していた．これらの病理学的所見を反映して，ジフテリア毒素を注射した Lgr5-DTR マウスは ABR と DPOAE の閾値上昇を認めた．

P56：ジフテリア毒素を注射した Lgr5-DTR マウスの DC3 細胞数は頂回転と中回転においていずれも回復していなかった．また，基底回転の DC3 残存率も 20% 以下に低下しており，これに一致して基底回転の OHC3 残存率も顕著に低下していた．また，平時においては Lgr5 を発現していない第 2 ダイテルス細胞（2nd Deiters' Cells，DC2）も頂回転と中回転において 15~20% 程度の有意な減少を認めた．P28 と同様に，ジフテリア毒素を注射した Lgr5-DTR マウスは ABR と DPOAE の閾値上昇を認めた．
【結論】
成熟期の Lgr5 陽性蝸牛支持細胞（DC3）が広範にダメージを受けると，それらは再生しない．また，DC3 の減少に伴って，支持細胞を失った OHC3 も消失する．これらの細胞傷害の結果，聴覚閾値は上昇して永続的な内耳性難聴を患う．

【謝辞】
本研究は Stanford Otolaryngology - Head & Neck Surgery にて，Alan Cheng 教授のご指導の下に行われた実験の成果である．留学派遣して頂いた小島博己教授をはじめ，東京慈恵会医科大学耳鼻咽喉科学教室の皆様に厚く御礼申し上げます．
留学助成金：東京慈恵会医科大学学外研究員留学助成金，Stanford University Postdoctoral Fellowship
研究資金：California Initiative in Regenerative Medicine RN3-06529，NIH/NIDCD RO1DC013910，Akiko Yamazaki and Jerry Yang Faculty Scholarship，Department of Defense MR130316

O33-5　バンドルファイバを用いた脳深部神経細胞の生体下観察のこころみ

稲吉　亮平[1,2]，田中　康広[1]
[1] 獨協医科大学埼玉医療センター　耳鼻咽喉・頭頸部外科，
[2] 東京医療センター臨床研究（感覚器）センター

環境からの物理的あるいは化学的な刺激は末梢の感覚受容器で電気信号に変換される．その後，感覚伝導路の各神経核でシナプスを変えて上行し，最終的に大脳皮質感覚領まで到達する．大脳皮質到達後は，それぞれの感覚情報は異なるモダリティーの感覚野で統合され，あるいは海馬や扁桃体で記憶や感情による情報として修飾を受け認識されることが知られている．聴覚においては，音刺激に対する中継核の誘発反応は様々な脊椎動物で勝木，菅，加我らによって電気生理学的手法を用いて行われてきた．最近では，聴皮質などの活動をいわゆるオプティカルイメージングによってフラビン蛍光蛋白や内因性シグナル，カルシウム感受性蛍光タンパク質を使用して観察する手法が幅広く用いられている．しかし，オプティカルイメージングでは脳の表面かつある一定の深さまでしか観察することができない．また，電気生理学的手法では覚醒下における携帯および機能の観察は難しい．そこで，今回われわれは，極微小な光ファイバーを中枢神経系内に植込むことで脳深部の神経活動あるいは形態を覚醒下で観察することを試みた．

実験動物として Thy1-EGFP マウス（海馬や扁桃体, 大脳皮質第 5 層の神経細胞に発現する Thy1 遺伝子プロモーターの制御下に GFP を発現させた遺伝子改変マウスで神経細胞の形態を観察），および野生型マウスを使用した．野生型マウスには神経細胞の活動を観察するために，緑色カルシウム感受性蛍光タンパク質 GFP-based Calcium Calmodulin probe（以下 GCaMP: 細胞や生体分子を蛍光標識する緑色蛍光タンパク質である GFP を遺伝子工学的に改変させた緑色蛍光カルシウムセンサー）をアデノ随伴ウイルスを用いて脳深部の神経核に発現させた．光ファイバーは極小のファイバーが束になったバンドルファイバ（径 0.6mm）を用いた．同マウスを用いて，麻酔下で頭部背側から光ファイバーを慎重に植え込み，対物レンズと光ファイバーをロータリジョイントで接合した．励起光として高輝度 LED を用いて観察すると，光ファイバーを通して脳深部の神経核の蛍光を観察でき，深度を変えることにより神経核の蛍光が空間的に変化した．また，興奮性神経細胞に GCaMP を発現させた野生型マウスの脳深部をタイムラプス撮像で観察すると GCaMP の蛍光輝度が時間的に変化した．これらの結果から，バンドルファイバを用いることにより脳深部の神経細胞の形態あるいは活動を生体下で観察できる可能性が示唆された．また，同バンドルファイバは双方向に光を通すことができるため，チャネルロドプシンなどの光遺伝学手法を用いて神経細胞の活動を惹起あるいは抑制させる実験系にも応用できると考えられる．

O33-6 骨導超音波が惹起するモルモット聴性脳幹反応と蝸牛マイクロフォン電位に対するサリチル酸の影響

小川 博史[1,2]，長瀬 典子[1,2]，奥田 弘[1]，上田奈津子[1]，小川 武則[1]，任 書晃[2]
[1] 岐阜大学 耳鼻咽喉科・頭頸部外科，[2] 岐阜大学 生理学分野

ヒトの可聴範囲は 20kHz 以下とされるが，骨を介して音が入力されると超音波を聴取できることが知られてきた．しかし，超音波聴覚と呼ばれるこの現象の生理学的機構は，現在も十分に明らかにされていない．これまでに我々は，蝸牛における超音波受容を実証するため，聴覚求心路の神経応答である聴性脳幹反応（Auditory brainstem response: ABR）と，有毛細胞の脱分極を反映する蝸牛マイクロフォン電位（Cochlear microphonic potentials: CM）の計測を行ってきた．その結果，超音波による骨導刺激では可聴域上限を超える 201 kHz の刺激まで ABR と CM を認め，さらに，刺激音圧に対する CM の応答は可聴域の CM 応答に似た「非線形増幅」を呈することが明らかとなった．

可聴域では，ABR の応答や CM における非線形増幅が外有毛細胞機能に依拠していることが知られる．しかし，周波数の速い超音波刺激となるほど，外有毛細胞がその速さに追随できない可能性が以前より示唆されてきた．本研究では，骨導超音波刺激に対する応答である ABR と CM に，外有毛細胞機能が寄与しているのか否かを検討するため，サリチル酸を用いて実験を行なった．サリチル酸は，外有毛細胞が音刺激に応じて自ら伸び縮みする機能「外有毛細胞伸縮能」の責任分子であるプレスチンを阻害する．

実験では，従来通りモルモットを対象に全身麻酔下で体位を確保後，頸部から中耳骨包を開放し正円窓に測定電極を留置して ABR と CM を測定した．その後，2mol/l のサリチル酸 0.1ml を露出した正円窓に滴下し，15 分後に ABR と CM の変化を測定した．音刺激は側頭骨から 10 kHz-251 kHz まで，刺激波形は立ち上がり・立ち下がり時間が 0.5 ms，持続時間が ABR と CM でそれぞれ 5 ms と 200 ms のトーンバースト波形を用いた．その結果，ABR では可聴域を含めた全周波数において波形を認める音圧閾値が上昇しており，可聴域外超音波ではほぼ全ての波形が消失した．CM では，可聴域外超音波領域にあたる 80 kHz-201 kHz の各周波数において無酸素負荷時と同等のレベルまで低下した．以上のことから，骨導超音波が惹起する ABR と CM は外有毛細胞機能に大きく依存することが判明した．

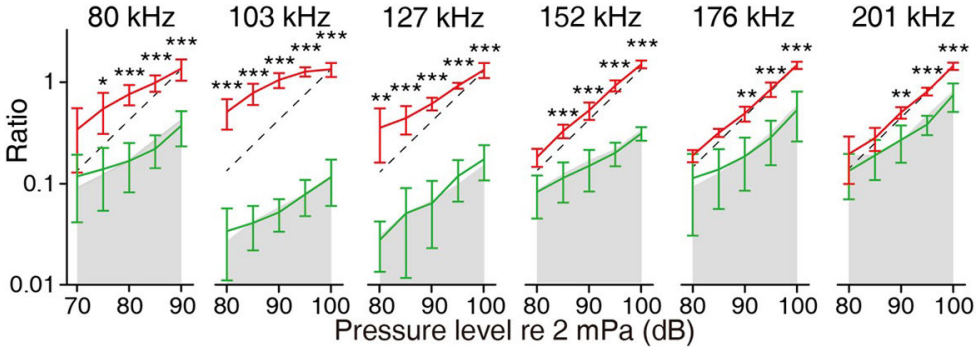

O34-1 当科における骨固定型補聴器症例の検討

山本　聡[1]，毛利　宏明[1]，中村　高志[2]
[1] 京都第一赤十字病院　耳鼻咽喉科・頭頸部外科，[2] 京都府立医科大学　耳鼻咽喉科・頭頸部外科

当科では 2020 年より植込型骨導補聴器移植術を開始し，外耳道閉鎖や狭窄，持続性耳漏により補聴器装用が困難な症例や適切な耳科手術をしても聴力改善が困難で補聴器適合しても十分な補聴効果が得られない患者に骨固定型補聴器適合を実施している．3 年間に施行した 10 例の骨固定型補聴器症例について年齢，性別，術前聴力，経緯，手術術式，術後合併症の有無について検討を行った．文献的考察を加え報告する．

対象は 53 歳より 81 歳の男性 5 例，女性 5 例で平均年齢は 72 歳であった．術前の純音聴力検査は 3 分法で右耳気導値 23.3dB より 103.3dB（平均 63.5dB），骨導値 21.7dB より 51.7dB（平均 36.3dB），左耳気導値 40dB より 88.3dB（平均 66.1dB），骨導値 21.7dB より 55dB（平均 37.1dB）であった．骨固定型補聴器適合を選択するに至った経緯については複数回の両耳術後で鼓膜浅在化や鼓室硬化により気導補聴器装用していたが補聴効果が不十分または頻回の耳漏により気導補聴器装用が困難であった症例が 6 例，30 年前に両耳硬化症に対して両アブミ骨手術を施行され気導補聴器装用していたが，徐々に語音明瞭度が悪化し補聴効果が得られなくなった 1 例，扁平苔癬の既往歴があり両側外耳道閉鎖し補聴効果の得られない 1 例，術後耳で後天性外耳道狭窄のために補聴器適合が困難な 1 例，骨導端子脱落後の再手術 1 例の計 10 例である．当科では術前に全身麻酔手術または局所麻酔手術について説明し患者が選択することにしている．全例で全身麻酔手術を希望した．2020 年に手術を施行した 2 例はリニアインシジョン法を採用し，2021 年以降に実施した 8 例は術後の皮膚合併症が少ないとされるスキンパンチ法（1）（2）を採用している．術中に計測した皮膚の厚みは 3.5mm から 9mm で平均 7.6mm であった．皮膚の厚みが 3.5mm の患者では接合子付骨導端子（BI300,4mm,BA300,9mm）を使用し，他の 9 例では 4mm の骨導端子に 12mm の接合子を使用した．全例で術後の出血や感染を認めなかった．リニアインシジョンの 1 例でインプラント周囲の肉芽増生があったがステロイド軟膏塗布による保存的治療で改善し装用に問題なかった．他にインプラントの埋没はなかったが，扁平苔癬の既往を持つ 1 例で術後 2 ヶ月目に装用中に骨導端子が脱落したため対側に再度骨導端子の植え込みを実施した．当初は手術後 1 ヶ月目に初回の音入れを開始していたが 2022 年より 3 週間目に当科で初回音入れを開始している．初回音入れ後の定期的な適合状態の評価や再調整については京都先端科学大学前副学長で京都府立医科大学名誉教授の故 久育男先生が開設より尽力された太秦病院　聞く・話す・飲み込みセンターに紹介し言語聴覚士の先生方に聴覚リハビリテーションをお願いしている．

骨固定型補聴器は 2013 年に保険収載され 10 年が経過し，気導補聴器では十分な補聴効果が得られない患者に対して良好な音場語音明瞭が得られ日常会話の聞き取りの改善に役立っている．当初は皮下組織を除去し薄層した皮膚による皮弁を形成していたので植え込み術後の皮膚トラブルが多い印象であったが，骨導端子や接合子の改良により必ずしも皮下組織の除去は必要ではなくなった．さらにスキンパンチ法ではリニアインシジョン法に比較して術後の疼痛も軽度で滲出液も少なく，何より手術が簡便である．当科で経験した骨導端子の脱落については扁平苔癬の既往歴があり金属アレルギーによる表皮のびらんや感染が端緒となり，インプラントの骨結合が破綻し脱落したと考えている．この患者では本人の強い希望で対側に再度インプラント植込みを実施した．現在 8 か月経過するが，スキンケアを毎日実施し，サウンドプロセッサーの頻回の脱着を避け，丁寧に装用するように指導している．

【参考文献】（1）Goldman RA，Georgolios A，Shaia WT．The punch method for bone-anchored hearing aid placement. Otolaryngol Head Neck Surg．2013;148（5）:878-880．（2）Gordon SA，Coelho DH．Minimally invasive surgery for osseointegrated auditory implants: a comparison of linear versus punch techniques．Otolaryngol Head Neck Surg. 2015;152（6）:1089-1093

O34-2 平均聴力レベル 90dB 未満の高度難聴者に対して人工内耳手術を施行した症例の検討

佐藤　崇，太田　有美，鎌倉　武史，大薗　芳之，真貝佳代子，猪原　秀典
大阪大学大学院医学系研究科　耳鼻咽喉科・頭頸部外科

〈はじめに〉

2017 年に成人人工内耳の適応聴力が「平均聴力レベル 70dB 以上」に拡大され，適切な補聴器装用を行った上で，装用下の最高語音明瞭度が 50% 以下の高度感音難聴者にも人工内耳手術を選択できるようになった．人工内耳手術により，聴覚閾値は十分に改善すると言われているが，補聴器（HA）で語音聴取がある程度可能な症例において，人工内耳（CI）後の語音聴取が HA での聴取を上回るのかどうか，また，高度難聴にもかかわらず，HA での語音聴取が悪い症例でも CI 後の語音聴取が改善するかどうかが重要である．更に，左右差があり良聴耳のみに HA 片耳装用している場合，非良聴耳に CI を挿入し，良聴耳に HA 装用とする bimodal とするか，良聴耳に片耳 CI 装用とするか悩ましい．そこで，当科で高度難聴者成人例に対して人工内耳を施行した症例について，後方視的に治療選択と術後の聴取成績について検討した．

〈対象と方法〉

2018 年 1 月から 2022 年 12 月までに大阪大学医学部付属病院耳鼻咽喉科・頭頸部外科で人工内耳手術を行った成人例 65 症例のうち，平均聴力レベルが 70dB 以上 90dB 未満であった 10 例を対象とした．人工内耳装用閾値は音場聴力検査における 500Hz，1000Hz，2000Hz の 3 分法平均で評価し，語音聴取能は，CI2004 を用いて成人単語の正答率を用いて評価した．

〈結果〉

CI 装用下での聴力閾値の全体平均は 32.4dB と HA 装用下での聴力閾値の平均値 60.3dB より良い結果で，CI2004 での検査でも CI 施行後に全症例において術前よりも正答率が上回っていた．高度難聴だが HA 装用下の最高語音明瞭度が悪い症例が 1 例あったが，同耳への CI 装用により語音聴取は良好となった．10 例中，両側とも高度難聴であったものが 2 例，一側高度難聴で片側重度難聴であったものが 8 例であった．術前に両側 HA を装用していた 4 症例では非良聴耳に CI を施行していた．片側 HA 装用していた 6 例では，4 例は HA を装用している良聴耳に CI を施行し，2 例では HA を装用していない非良聴耳に CI を施行し bimodal 装用していた．その 2 例でも CI2004 での検査結果は術前よりも改善していた．

〈考察〉

いずれの症例でも語音聴取は，HA 装用時より改善しており，人工内耳を継続して使用していた．高度難聴者においても CI の適応は十分にあると推測される．また，非良聴耳で HA を装用していない場合であっても，非良聴耳に CI をして bimodal として活用することも選択肢の一つとして考えられる．ただし，CI 後の語音明瞭度の改善度としての予後予測因子を十分に考慮する必要がある．

O34-3 人工内耳電極の insertion depth angle と術後語音聴取成績について

小山田匠吾，高橋　優宏，古舘佐起子，岡　晋一郎，小池　隆史，久保田江里，
植草　智子，櫻井　　梓，岩崎　　聡
国際医療福祉大学三田病院　耳鼻咽喉科

【はじめに】海外の報告では人工内耳電極挿入深度が深いほど語音聴取成績が良好であることが報告されている．ヒトの蝸牛は 2.75 回転ある渦巻き状の構造をしているが，その蝸牛長には個人差があり，同じ人工内耳電極を用いても電極挿入深度は症例により異なると報告されている．今回，当院で施行した人工内耳術後患者を対象に，電極挿入深度（insertion depth angle）と術後の語音聴取成績について調査したので報告する．【方法】対象は FLEX28（MED-EL 社）電極による人工内耳植込術を施行し，音入れ後 1 年以上経過した患者のうち，術後に側頭骨 CT を撮影した成人例を対象とした．内耳奇形症例，先天性難聴で成人以降に人工内耳植込術施行症例や，低音域に残聴があり FLEX24（EAS）の手術をした症例は除外した．電極挿入深度（insertion depth angle）は OTOPLAN（MED-EL 社）ソフトウェアにて側頭骨 CT 画像から算出した．術後語音聴取成績は静寂下と雑音下 SN+10dB での単音節聴取（CI2004）成績のデータを用いた．対象者を insertion depth angle について Group1（540° 未満）と Group2（540° 以上）の 2 群に分け，静寂下と雑音下 SN+10dB での単音節聴取成績を両群で比較した．【結果】対象は 27 例，手術時年齢は平均 59.9 ± 20.3 歳であった．蝸牛長は平均 40.8 ± 2.2mm であり，insertion depth angle は平均 541.2 ± 59.0° であった．insertion depth angle について Group1（540° 未満）は 16 例，Group2（540° 以上）は 11 例であった．CI 装用下静寂下単音節について両群に有意差は認めなかった（p=0.10）．それに対し，CI 装用下雑音下単音節については Group2 の方が聴取成績は有意に高かった（p=0.04）．【まとめ】人工内耳電極挿入深度が深いほど，雑音下での聴取成績が良好であることが示唆された．より良い聴こえのためには，症例に応じた電極選択による個別化医療が重要であると考えられる．

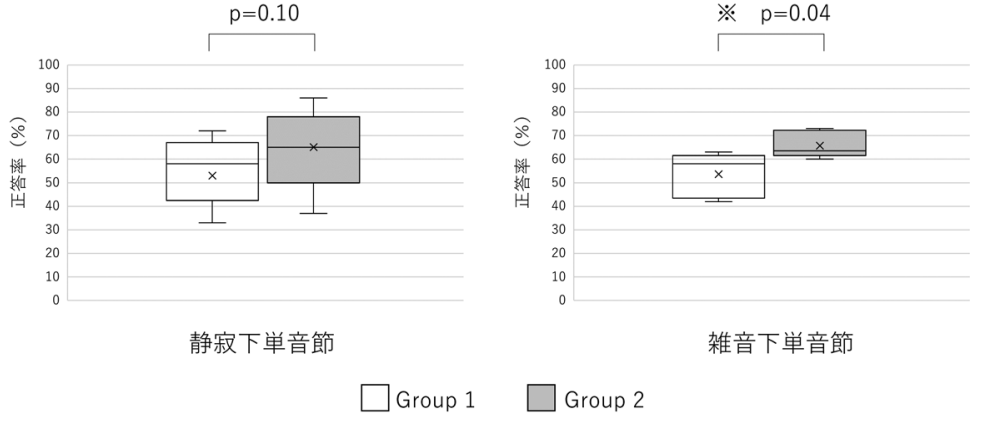

人工内耳電極挿入深度が540°以上の群(Group2)は540°未満の群(Group1)と比較し、雑音下における単音節聴取成績が統計学的に有意に高かった。

O34-4　眼症状を伴う日本人難聴患者の診療向上のための遺伝学的アプローチ

松永　達雄[1]，奈良　清光[1]，務台　英樹[1]，南　修司郎[1]，加我　君孝[1]，山野邊義晴[2]，
藤岡　正人[2]，大石　直樹[2]，山本　修子[3]，守本　倫子[3]，土橋　奈々[4]，中川　尚志[4]，
増田　正次[5]，有本友季子[6]，仲野　敦子[6]，勝沼紗矢香[7]，三代　康雄[8]，阪本　浩一[9]
[1]国立病院機構東京医療センター　耳鼻咽喉科，[2]慶應義塾大学　耳鼻咽喉科，
[3]国立成育医療研究センター　耳鼻咽喉科，[4]九州大学　耳鼻咽喉科，[5]杏林大学　耳鼻咽喉科，
[6]千葉県こども病院　耳鼻咽喉科，[7]兵庫県立こども病院　耳鼻咽喉科，
[8]大阪市立総合医療センター　耳鼻咽喉科，[9]大阪公立大学　耳鼻咽喉科

【目的】

聴覚と視覚は，コミュニケーションや情報へのアクセスに重要な役割を担う．両感覚が障害されると，患者の生活上の困難は極めて深刻になる．このような状態は視覚聴覚二重障害または盲ろうとも称される．このような患者が難聴の治療のために耳鼻咽喉科を受診すると，耳鼻咽喉科医も対応が困難となる場合が多い．このような状況を改善するために，本研究は厚生労働省研究班および東京医療センターのレジストリに登録された視覚聴覚二重障害の患者の背景，遺伝的原因，臨床像を明らかにすることを目的とした．

【対象と方法】

本研究の対象は，原因不明の難聴で東京医療センターまたは連携施設を受診し，遺伝子検査を受けた患者から抽出した．抽出条件は，1）難病プラットフォーム（RADDAR-J）視覚聴覚二重障害レジストリまたは東京医療センター遺伝性難聴レジストリへの登録，2）眼症状の随伴（矯正可能な一般的屈折異常は除く），3）視覚聴覚二重障害の原因遺伝子を含む網羅的遺伝子検査の実施とした．

【結果】

計 189 例（男性 88 例，女性 101 例）を対象とした．難聴と診断された年齢は 0 歳が最も多く，年齢とともに徐々に減少した．遺伝学的検査により 116 例（61.4%）で遺伝的原因が検出され，36 遺伝子の異常と 2 染色体の異常を認めた．周産期の危険因子は 9 例，生後の危険因子は 2 例で認めた．また，172 例（91.0%）には，眼症状以外にも多様な症状の随伴を認めた．人工内耳は 15 例に装用され，片側が 10 例，両側が 5 例であった．

【考察】

本研究では，眼症状を随伴する難聴患者は遺伝的原因の検出率が 60% 以上と高く，また単独の難聴と比較して多様性が高い（特定の遺伝的原因への集中度が低い）ことが判明した．これは眼疾患を随伴する難聴者では臨床所見のみからの正確な診断は難しいが，遺伝学的検査の有効性が高い可能性を示唆している．また，眼科疾患以外の疾患の随伴頻度が 90% 以上と非常に高く，その種類も非常に多いことから，本難聴に対する遺伝学的検査は原因診断とともに随伴症状の早期診断，予防，治療にも役立つと考えられた．

【謝辞】

本研究は国立病院機構，厚生労働省，AMED の多施設共同研究成果であり，全国の多施設からご協力をいただいた．

【文献】

Matsunaga T.　Auris Nasus Larynx 2021; 48(2): 185-193.

O34-5 当院におけるミトコンドリア遺伝子バリアント例における聴力像の検討

中西　啓[1]，喜夛　淳哉[1]，新村　大地[1]，西尾　信哉[2]，宇佐美真一[2]，三澤　清[1]
[1]浜松医科大学　耳鼻咽喉科・頭頸部外科，[2]信州大学医学部　人工聴覚器講座

【はじめに】
先天性難聴の遺伝学的検査は 2012 年から健康保険の対象となり，2022 年 10 月には 50 遺伝子 1135 バリアントの検査が可能となった．この検査に含まれている遺伝子は，非症候群性難聴の原因遺伝子が多いが，症候群性難聴の原因遺伝子やミトコンドリア遺伝子バリアントも含まれている．ミトコンドリア遺伝子バリアントは非症候群性難聴，MIDD（maternally inherited diabetes and deafness），MELAS など多彩な症状を引き起こす．また，ミトコンドリア遺伝子バリアントによって生じる難聴は様々な聴力像を示すが，それぞれのバリアントによって聴力像に特徴があることが明らかになってきた．今回われわれは，当院におけるミトコンドリア遺伝子バリアント例における聴力像について検討を行なったので報告する．
【対象および方法】
2022 年 12 月までに当院耳鼻咽喉科外来を受診し，ミトコンドリア遺伝子にバリアントが同定された 7 家系を対象とした．これらの 7 家系において，同定されたバリアント別に聴力像について検討を行った．
【結果】
m.1555A>G バリアントが 4 家系に，m.3243A>G バリアントが 2 家系に，m.8296A>G バリアントが 1 家系に同定された．m.1555A>G バリアントが同定された 4 家系の中で，1 家系は母親にも難聴を認め母系遺伝に矛盾しなかったが，3 家系では母親の聴力は基準値内であった．それぞれの家系で難聴の程度は様々であったが，若年の兄弟間では難聴の程度がほぼ同じであった．m.3243A>G バリアントが同定された 2 家系おいて，9 人の聴力像を検討した．9 人とも水平型または高音漸傾型のオージオグラムを呈しており，40 歳代までの 6 人は軽度－中等度難聴であり，50 歳代以降の 3 人は中等度－重度感音難聴であった．m.8296A>G バリアントが同定された家系の 3 人の患者は，低音障害型のオージオグラムを呈していた．
【考察】
ミトコンドリは ATP 産生に関わっており，ミトコンドリ遺伝子バリアントにより中枢神経症状，末梢神経症状，代謝疾患，心疾患，筋疾患など，多くのエネルギーを必要とする臓器に多彩な症状が生じる．m.1555A>G バリアントは非症候群性難聴，m.8296A>G バリアントは MIDD，m.3243A>G バリアントは，MELAS や MIDD などの様々な症状を引き起こす．それぞれのミトコンドリア遺伝子バリアントによって難聴に特徴があることが報告されている．m.1555A>G バリアント例では，アミノグリコシド系抗菌薬を投与されると難聴が悪化することが知られているが，アミノグリコシド系抗菌薬を投与されていない例では難聴を呈さないこともある．当院の症例でも，3 家系において母親の聴力は基準値内であり，当初はミトコンドリア遺伝子バリアントによる難聴を疑っていなかった．ミトコンドリア遺伝子バリアントは母系遺伝であるため，夫婦の次子に遺伝する確率は 100% であり，また女児が将来出産した際にその児に遺伝する確率も 100% である．そのため遺伝カウンセリングの際には慎重に説明するとともに，子供が大きくなった際にあらためて遺伝カウセリングの機会を設ける必要がある．m.3243A>G バリアント例では，年齢とともに徐々に難聴が進行し，ある年齢に達すると急速に悪化して高度－重度感音難聴になることが多いと報告されている．当院の 2 家計の検討でも同様の結果であった．m.8296A>G バリアント例では，高音漸傾型のオージオグラムを呈することが多いと報告されているが，当院の症例は低音障害型のオージオグラムを呈していた．そのため，当初は *WFS1* などの低音障害型感音難聴を呈することが多い常染色体顕性遺伝（優性遺伝）性難聴を生じる遺伝子が原因ではないかと考えていた．ミトコンドリア遺伝子バリアントによる難聴は様々な聴力像を呈することがあるため，表現型だけから原因遺伝子を推測することには限界があると思われた．

O34-6

マウス ES 細胞を用いた *GJB2* 遺伝子変異型難聴 *in vitro* モデルの開発

新井　大祐，宇梶　太雄，柴田実可子，池田　勝久，神谷　和作
順天堂大学　耳鼻咽喉科

遺伝性難聴は約 1,600 出生に 1 人と高頻度に発症し，聴覚と言語発育の著しい障害を引き起こし極めて高度な QOL の低下をもたらす．特にコネキシン（CX）26 をコードする *GJB2* 遺伝子の変異は日本人に検出される難聴遺伝子変異の約半数を占めており世界中でも最も高頻度に出現する難聴原因遺伝子である．CX26 は CX30 と共に内耳の蝸牛支持細胞でギャップ結合プラークと呼ばれる巨大複合体を形成し，イオン輸送により蝸牛内電位を保つという，聴覚の成立に必須の役割を果たしている．日本や東アジアで高頻度に見られる *GJB2* 遺伝子変異には c.235delC（重度難聴），p.G45E/Y136X（中／高度難聴），p.V37I（軽度難聴）などがあり，変異の種類によって難聴の重症度が異なる．これらの遺伝性難聴の治療法を開発するには，各変異の病態の相違点を細胞・分子レベルで詳細に理解する必要がある．　我々は以前にマウス ES 細胞とヒト iPS 細胞それぞれから蝸牛支持細胞（iCX26GJC）を分化誘導する方法を開発している（Fukunaga，*Stem Cell Rep*，2016; Fukunaga，*Hum Mol Genet*，2021）．マウス ES 細胞はヒト iPS 細胞に比べ分化が早く，ギャップ結合プラークの構造も明瞭で観察しやすい．また変異 ES 細胞からモデルマウスを作出可能である．そこで本研究では c.235delC，p.G45E/Y136X，p.V37I の各変異を持つマウス ES 細胞を作出し，これらを蝸牛支持細胞へと分化誘導することで *GJB2* 遺伝子変異型難聴の *in vitro* モデルを開発した．これらの変異はいずれも劣勢遺伝であるため，両染色体の *GJB2* 遺伝子に同時に変異を導入する必要がある．そこで最近我々が開発した両アリルノックイン技術（BiPoD 法，Arai，*Sci Rep*，2021）を用い，c.235delC，p.G45E/Y136X，p.V37I の各変異をホモで持つマウス ES 細胞を樹立した．これらの変異ノックイン細胞を我々が以前に開発した技術を用いて蝸牛支持細胞（iCX26GJC）へと *in vitro* で分化させ，CX30 に対する免疫染色によりギャップ結合プラークの形態を観察した．その結果，軽度変異である p.V37I では野生型と同等のギャップ結合プラークが形成されていたが，重症度の高い c.235delC と p.G45E/Y136X ではギャップ結合プラークのサイズが顕著に縮小していた．以上より，c.235delC および p.G45E/Y136X 変異はギャップ結合プラークの形成異常を介して難聴を引き起こしている可能性が示された．

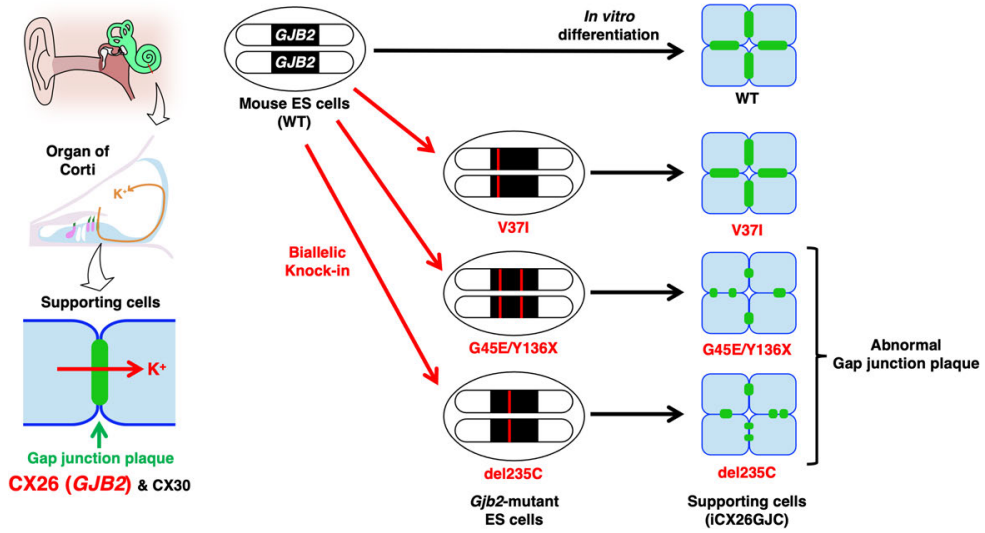

O34-7 PENDRED 症候群に合併した伝音連鎖障害に対して経外耳道内視鏡下鼓室形成術を行った 1 症例

甲賀　鉄平[1,2]，神田　裕樹[1]，梶本　康幸[1]，阪本　浩一[1]，森口　　誠[3]，角南貴司子[1]
[1] 大阪公立大学　耳鼻咽喉科，[2] 石切生喜病院　耳鼻咽喉科，[3] 森口耳鼻咽喉科　耳鼻咽喉科

【緒言】PENDRED 症候群は感音難聴と甲状腺腫を特徴とする常染色体劣性遺伝の症候群性難聴である．原因としては SLC26A4 遺伝子が発見されている．PENDRED 症候群の国際的な診断基準は 1）感音難聴（通常は先天性，非進行性，高度あるいは重度の聴力低下），2）両側性前庭水管拡大（蝸牛低形性（Mondini 奇形）を伴う場合と伴わない場合がある），3）甲状腺腫あるいは甲状腺 perchlorate 放出検査で異常，である．【症例】44 歳女性，急な左耳の聴力悪化を主訴に近医受診された．右耳は幼少期より難聴を自覚されていた．純音聴力検査では右 75.0dB，左 71.7dB（3 分法）と両側混合性難聴を認めた．アブミ骨筋反射は両側陰性であった．急性難聴の治療に準じて，プレドニン 30mg/day より開始し，純音聴力検査にて右 78.3dB，左 35.0dB（3 分法）と左聴力改善は認めたが，右聴力に関しては改善を認めなかった．側頭骨 CT では右側ではキヌタ骨・アブミ骨の関節は不明瞭で連鎖は確認できず，キヌタ骨長脚は短小化，アブミ骨は不明瞭であった．左側は明らかな所見は認めなかったが，両側の前庭水管の拡大を認めた．両側とも蝸牛低形成は認めなかった．また甲状腺機能に関しても T4　1.09pg/ml，TSH　3.380μU/ml と明らかな甲状腺機能異常は認めなかった．両側前庭水管拡大のため PENDRED 症候群の可能性を考え，難聴遺伝子検査を施行し，SLC26A4 遺伝子 p.Phe692Leu ヘテロ接合のバリアントが検出された．右伝音連鎖異常の確認目的で右経外耳道内視鏡下鼓室試験開放術を行った．術中所見にてツチ骨に明らかな異常認めず，キヌタ骨長脚の先端は欠損，アブミ骨上部構造の菲薄化を認めた．アブミ骨定底板は可動性不良であった．耳珠軟骨をコルメラとして鼓室形成術 4iI を施行した．術後の純音聴力検査では右 58.3dB，左 30.0dB（3 分法）で軽度改善を認めた．【考察】PENDRED 症候群は難聴・めまいの急性増悪時は突発性難聴に準じた経口あるいは経静脈のステロイド投与を行う．頻回の場合はステロイドによる副作用を考慮して投与しない場合もある．聴力の回復は突発性難聴と異なり，急性増悪から数カ月以上経過して認められる場合がある．そのことを説明して自然回復を待つ．慢性難聴では，程度に応じて補聴器あるいは人工内耳を用い，小児では療育を行う．通常，適応例における人工内耳の効果は高い．本症例では前庭水管拡大は認めていたが，蝸牛低形成は伴っていなかった．PENDRED 症候群では側頭骨 CT にて両側前庭水管拡大や Mondini 型内耳奇形があれば PDS 遺伝子の関与が疑われるが，耳小骨に関して記載はない．PENDRED 症候群に対して鼓室形成術を行った症例はこれまでに報告されていなかった．またドリルシステムによる感音難聴の増悪リスク，前庭水管拡大のため Gusher の危険性のあるアブミ骨手術は行えないことを懸念する必要があった．そのため術中はドリルシステムを用いず，キュレットのみで削開を行った．またアブミ骨底板の可動性は制限されていたが，アブミ骨手術は行わず，鼓室形成術 4iI を施行した．術後聴力は部分的に改善した．我々は PENDRED 症候群に対して鼓室形成術を行った症例を若干の文献的考察も踏まえ報告する．

O35-1 切除不能中耳粘膜悪性黒色腫に対して陽子線治療及びニボルマブ投与を実施した一例

佐藤明日香[1]，安藤　瑞生[1]，假谷　　伸[2]，片岡　祐子[1]，前田　幸英[1]，菅谷　明子[1]，大道亮太郎[1]
[1]岡山大学病院　耳鼻咽喉・頭頸部外科，[2]川崎医科大学附属病院　耳鼻咽喉・頭頸部外科

【はじめに】
粘膜悪性黒色腫の約半数は頭頸部に発生する．発生頻度は副鼻腔，口腔，咽喉頭の順であり，中耳原発は悪性黒色腫のうち約 0.1% 未満と稀である．明確な治療法は確立されておらず，過去の報告では手術や分子標的薬，免疫チェックポイント阻害薬，放射線治療，粒子線治療などが施行されているが，他部位の悪性黒色腫に比べ中耳原発のものは予後不良とする報告が多い．今回我々は中耳原発粘膜悪性黒色腫に対して陽子線治療と抗 PD-L1 抗体であるニボルマブの投与により 1 年以上に渡って制御良好な症例を経験したので報告する．

【症例】
62 歳の女性．当科初診の 1 ヶ月前に左耳閉感を自覚し近医を受診したところ鼓室内腫瘤が疑われ，当科紹介となった．当科初診時の耳内所見では左鼓室内に暗赤色の腫瘤が認められた．標準純音聴力検査で左伝音難聴があり，側頭骨 CT 検査では左耳小骨周囲や乳突蜂巣に軟部影を認めた．全身麻酔下に切除生検を兼ねた左鼓室形成術を施行した．術後病理結果で悪性黒色腫と診断されたため全身精査を行い，中耳原発粘膜悪性黒色腫（T3N0M0）との診断に至った．*BRAF* V600 遺伝子変異は検出されず，PD-L1 免疫組織化学染色は詳細な検討は困難な検体とのことであったが，参考値 60-70% との報告であった．根治切除不能であるため，術後補助療法としてニボルマブ投与の方針となった．術後 1 ヶ月でニボルマブを導入したが，患者の希望によりニボルマブ投与を中断し，陽子線単独治療（70.4Gy）を施行した．治療終了 1 ヶ月後よりニボルマブ投与を再開し，その入院時に腫瘍の縮小を確認した．irAE と考えられる副腎不全や消化器症状が見られたものの内服加療で改善しており，12 回目の投与を経過した現在も局所の明らかな再増大や転移を認めず，ニボルマブ定期投与を継続している．

【考察】
中耳原発粘膜悪性黒色腫は局所再発や遠隔転移をきたしやすく，5 年生存率が 25.2% と頭頸部腫瘍の中でも非常に予後不良である．早期発見が望ましいが，耳漏，耳閉感，聴力低下と特異的な症状は来さず，鼓膜や耳管開口部所見が非常に重要であると考えられる．また，原発病変を制御することが遠隔転移の抑制に寄与するとの報告があり，初回治療での原発巣制御が重要である．粘膜悪性黒色腫に対する治療方針は確立されていないが，切除可能な病変であればまず手術と術後放射線治療を行うことが推奨されている．
従来，悪性黒色腫は放射線抵抗性の腫瘍と認識されていたが，進行粘膜悪性黒色腫に対して手術治療のみと術後放射線療法を行った場合を比較すると 26% から 62% まで局所制御率が向上したという報告もある．また近年，陽子線治療や重粒子線治療などの粒子線単独治療も試みられ，良好な局所制御率も報告されている．
放射線治療と同様に化学療法も抵抗性であると考えられていたが，免疫チェックポイント阻害薬や分子標的薬の有効性が明らかとなってきた．NCCN ガイドラインにおいても，悪性黒色腫の術後補助療法や切除不能もしくは遠隔転移を有する症例に対する標準治療として免疫チェックポイント阻害薬や BRAF 阻害薬などの分子標的薬が挙げられている．頭頸部領域の粘膜悪性黒色腫では *BRAF* V600 遺伝子変異は 6% と稀であり，BRAF 阻害薬が使用される症例は少ない．現在，免疫チェックポイント阻害薬と他の薬物療法や放射線治療などの併用について多くの臨床試験が行われており，頭頸部悪性黒色腫の予後の向上が期待される．

【結語】
切除不能な中耳発生の悪性黒色腫に対して陽子線治療とニボルマブ投与を行った症例を経験した．報告数の少ない稀な疾患であるが，頭頸部領域に多く発生する予後不良な腫瘍であり，診断や治療についてさらなる検討を勧めていく必要がある．

O35-2 耳管原発の粘膜悪性黒色腫の一例

草野 純子[1,2]，平塚 康之[1]，吉田 尚生[1]，堀 秀成[1]，大坂 和士[1]，山崎 博司[3]
[1]大阪赤十字病院 耳鼻咽喉科・頭頸部外科，[2]滋賀県立総合病院 耳鼻咽喉科・頭頸部外科，
[3]京都大学医学部付属病院 耳鼻咽喉科・頭頸部外科

悪性黒色腫は色素細胞（メラノサイト）あるいは母斑細胞が悪性化した腫瘍である．皮膚悪性腫瘍の中でも悪性黒色腫は稀な疾患であるが粘膜悪性黒色腫は更に稀である．まとまった症例数の報告は少なく施設によって報告頻度にばらつきがみられているが，本邦では悪性黒色腫全体のうち，粘膜発生のものは 8% 程度であると考えられる．頭頸部粘膜原発悪性黒色腫のうち，鼻副鼻腔原発が最多でついで口腔粘膜原発が多い．耳管に発生した粘膜悪性黒色腫の報告例は極めて稀である．今回我々は，耳管咽頭口を原発とする悪性黒色腫を経験したので文献的考察を加えて報告する．症例は 50 歳女性，主訴は左耳痛．1 年前より左滲出性中耳炎を繰り返し前医で加療されていた．左耳痛が出現し，鼻咽腔ファイバーを施行されたところ，左耳管咽頭口に黒色腫瘤を指摘され，精査加療目的に当院紹介となった．初診時，耳鏡検査では左鼓室内に黄色調浸出液貯留が透見され，鼓膜緊張部の軽度陥凹を認めた．同日に外来で鼻咽腔ファイバー下に黒色腫瘤を生検したところ，病理組織診断は悪性黒色腫であった．造影 CT 検査では左乳突洞，乳突蜂巣，鼓室内に軟部陰影を認めたが，骨破壊像や造影効果は認められず滲出液貯留を示す所見と考えた．造影 MRI 検査では，左耳管咽頭口周囲に T1 強調画像で高信号，T2 強調画像で低信号，ガドリニウム造影 T1 強調画像で造影効果を示す領域を認めた．FDG-PET 検査では耳管咽頭口に集積が限局しており，リンパ節転移や遠隔転移を認めなかった．以上の検査結果より左耳管原発粘膜悪性黒色腫 cT4N0M0（AJCC/UICC 第 8 版）と診断した．病変は耳管咽頭口に限局していたため，経口的耳管部分切除術（軟骨部のみの切除）の方針とした．全身麻酔下にデビスクロー開口器を用いて口腔を展開し，硬口蓋粘膜を U 字切開，大口蓋動静脈を栄養血管とする粘膜弁を作成した．口蓋骨後端を鉗除し，経口的に左耳管咽頭口を明視下においた．耳管軟骨隆起の後唇から前唇を含めて輪状に粘膜切開し，左耳管軟骨部を頭蓋底まで摘出したが，頭蓋底に付着した軟部組織にも黒色調組織を認め，遺残を疑い，追加切除を行った．三叉神経第 3 枝は露出せず温存した．硬口蓋粘膜弁を元にもどし，縫合した．術後の耳管機能障害が懸念されたため，左耳の subannular tube insertion（SAT，外耳道チューブ）を併施した．鼓膜から約 8 mm 外側の位置で外耳道前下壁皮膚を切開し，外耳道骨をドリルで削開し T 型チューブ（Goode-T tube®，Medtronic 社）が入る溝を作成した．溝にチューブを留置し鼓膜輪下をくぐらせてその先端を下鼓室に挿入，皮膚を戻してフィブリン糊で固定した．術後経過は良好で重篤な合併症は認めなかった．病理組織検査結果は悪性黒色腫であった．最大径 12mm の黒褐色の充実性腫瘍で耳管粘膜に限局しており，粘膜間質以下への浸潤は認められなかった．耳管原発粘膜悪性黒色腫 pT4N0M0（AJCC/UICC 第 8 版）と診断した．切除断端は陰性であったが，分割切除しており，粘膜内腫瘍組織が断端に近接していた．術後 4 週から 10 週の間，術後放射線治療を行った．術後約 5 年経過した現在，明らかな再発や転移なく経過良好である．T 型チューブは術後 5 ヶ月で脱落し，今度は鼓膜チューブ留置を行うも 2 週間で脱落し穿孔が残った．術後 3 年 4 ヶ月頃より穿孔が著明に拡大し，ほぼ亜全穿孔となったが通気のために敢えて閉鎖手術は行わず，保存的加療で経過観察している．耳閉感は現在も消失していない．聴力検査では左伝音難聴がみられているが軽度であり，右聴力が良好であるため，日常生活に支障はきたしていない．

O35-3 伝音難聴を伴う中頭蓋窩へ進展した顎関節発生のびまん型腱滑膜巨細胞腫症例

渡部　佑，矢間　敬章，紙谷　亮，藤原　和典
鳥取大学　耳鼻咽喉科頭頚部外科

びまん型腱滑膜巨細胞腫は 100 万人あたり 4 例程度の頻度で，40 歳以下の女性にやや多く発生する良性腫瘍であり，増大とともに局所破壊性の侵襲的な経過をたどる疾患である．通常大関節に発生するが，部位としては膝が 64% で最も多く，次いで足関節が 14%，股関節が 10% であり，顎関節に発生することは稀とされる．関節及び周囲組織の損傷や変性をもたらすため，重大な QOL の低下を引き起こし臨床的に問題となるものの，希少疾患であるため治療方針が確立していない．その中でも有効な治療法として主に可及的な関節の滑膜切除が行われるが，完全切除例でも 45.5% と高率に再発するとの報告もあり，病状制御のために完全摘出を行うこともある．今回われわれは，顎関節を起源とし，伝音難聴を伴い中頭蓋窩へ進展したびまん型腱滑膜巨細胞腫症例の手術加療を行ったため報告する．症例は 34 歳女性．当科を初診する 5 年前から左耳閉感を自覚していた．左難聴増悪と左耳鳴が出現してきたため，近医耳鼻科を受診した．視診上左外耳道の上壁から前壁にかけて腫脹があり，側頭骨 CT 画像では左頭蓋底や顎関節周囲に骨破壊を伴う軟部陰影が認められたため，精査加療目的に当科紹介初診となった．当院初診時は左外耳道前壁の腫脹を認めるものの開口障害はなく，開口距離 47mm であった．造影 MRI 画像では左顎関節を中心に 24×24×18mm 大の腫瘤を認め，腫瘤辺縁は T2 強調像低信号，腫瘍内部は T2 強調像高信号で，辺縁部は造影効果を示すが，内部の造影効果は見られなかった．側頭骨や下顎頭には骨破壊像を認め，腫瘍は中頭蓋窩に進展し，左側頭葉の一部圧排と硬膜浸潤が示唆された．当院の側頭骨造影 CT 画像では，左下顎頭周囲から左中頭蓋窩にかけて辺縁不整な造影効果を示す腫瘤は外耳道と鼓室へ進展していた．さらに腫瘍はツチ骨とキヌタ骨に接し，乳突蜂巣，顔面神経管，蝸牛や前半規管の一部の骨破壊を認め，骨部外耳道は前方約半周ほど欠損していた．エコー下に穿刺吸引細胞診を行ったところ，びまん型腱滑膜巨細胞腫が疑われた．標準純音聴力検査では右 7.5dB，左 58.8dB（平均 4 分法）の気骨導差を伴う左伝音難聴の所見であった．良性ではあるが進行性の腫瘍であるため，今後の QOL 低下を懸念し原因除去を希望されたため，脳神経外科，形成外科に協力を仰ぎ，合同で腫瘍全摘術及び陥凹部再建術を施行した．術前に BrainLab 社製画像編集ソフト（iPlan）で CT と MRI の合成画像を作成し，進展範囲の作図を行なって腫瘍切除ラインの細部に関する検討を行った．実際の手術は，まず帽状腱膜採取のために頭頂部までの皮膚切開と腫瘍摘出のため耳介の前後で逆 Y 字に皮膚切開を行った．腫瘍の切除ラインは前方を下顎窩前方として頬骨弓を離断した．また外側は腫瘍周囲の側頭骨とし，下方は下顎骨関節突起とともに合併切除した．上方は中頭蓋窩底で骨を切除したが，腫瘍は中頭蓋窩に進展し硬膜と癒着していた．腫瘍を硬膜から剥離したが一部穿孔が生じたため人工硬膜や筋膜などで閉鎖した．腫瘍内側と後方のラインはそれぞれ下顎窩内側，外耳道前壁として摘出を行った．耳小骨や外耳道上皮から腫瘍を剥離することが可能であった．腫瘍摘出後，骨部外耳道は前方半周程度欠損していたため筋膜と耳介軟骨を用いて再建し，側頭部の欠損は帽状筋膜弁で充填した．下顎骨関節突起切除による咬合不全への対応として歯科口腔外科で顎間固定を行い手術終了とした．摘出標本の病理検査で腫瘍は組織球に類似する単核細胞と，破骨細胞型の多核巨細胞が混在した充実性腫瘍で，同部では著明なヘモジデリン沈着を認め，びまん型腱滑膜巨細胞腫の確定診断となった．術後顔面神経麻痺は生じなかった．顎間固定を行っていたが，術後 2 カ月目には咬合不全のない良好な状態となったため解除とし，開口も 3 横指可能であった．術後 6 カ月時点で再発所見はなく，標準純音聴力検査では 28.8dB と改善を認めており，良好な経過である．

O35-4 側頭骨内顔面神経鞘腫の検討

南方　寿哉，勝見さち代，蒲谷嘉代子，岩崎　真一
名古屋市立大学大学院医学研究科耳鼻咽喉・頭頚部外科

【はじめに】顔面神経鞘腫は Schwann 細胞由来の稀な良性腫瘍で，通常緩徐進行性の腫瘍である．顔面神経のいずれの部位からでも発生しうるため顔面麻痺，難聴など多彩な症状を示し診断が困難なことが多い．治療は手術にて腫瘍を摘出することが基本となるが，摘出にて術後の顔面神経麻痺がほぼ必発のため，その取扱いについて統一した見解がない．また，麻痺の重症に影響を与える因子について検討された報告もない．そこで，今回我々は過去 15 年間に当科を受診した顔面神経鞘腫の患者を後方視的に検討し，腫瘍の存在部位，治療法及び，麻痺の重症度に影響を与える因子について検討を行った．【対象と方法】過去 15 年間に当科を受診した男性 16 例，女性 20 例の計 36 例を対象とした．診断は手術，生検を施行した症例では病理診断にて，非手術症例では臨床症状，画像所見から強く疑われた症例とした．腫瘍の部位は側頭骨内顔面神経を内耳道部，迷路部，膝神経節部，鼓室部，乳突部に分け，麻痺の重症度は柳原法で評価した．MRI の造影効果は信号強度が最も高い部位を中心とした直径 5mm2 を ROI として，その信号強度を算出し，同時に基準として算出した橋の信号強度との比を用い指標とした．腫瘍の大きさは軸位断，冠状断で最もサイズが大きい部位での縦横，高さを計測し，その積とした．聴力は 4 分法で評価した．【結果】腫瘍の占拠部位は顔面神経の 1 部位に存在していたものは 14 例で内訳は内耳道部 4 例，膝神経節部 7 例，乳突部 3 例であった．複数の部位にまたがっていたものは 22 例で内訳は内耳道部から膝神経節部が 6 例，膝神経節部から鼓室部が 5 例，膝神経節部から乳突部が 7 例，鼓室部から乳突部が 3 例，乳突部から側頭骨外の耳下部が 1 例であった．治療は手術にて摘出術を施行した症例が 9 例，減荷術を施行した症例が 1 例，摘出は行わず jump graft のみ施行した症例が 1 例で，残りの 25 例では経過観察が選択された．重症度別では麻痺スコアが 20 点未満では 15 例中 10 例で手術が選択されていたが，残る 5 例では高齢などを理由に経過観察が選択された．20 点以上では診断と今後の合併症予防目的に腫瘍摘出術を施行した症例が 1 例あったが，他 20 例は経過観察されていた．次いで MRI を施行した時期における麻痺スコアと造影効果，腫瘍の大きさ，聴力との相関を検討した．腫瘍の大きさ及び聴力と麻痺の重症度との間には相関を認めなかったが（それぞれ R=0.077，p=0.65，R=0.086，p=0.62），造影効果（R=-0.41，P=0.012）については麻痺の重症度と有意な相関を認めた．【考察】顔面神経鞘腫の発生部位について膝部，鼓室部に多く発生するとされおり，本検討でも同様に 25 例（69.4%）が膝部，水平部に存在していた．治療方針としては諸外国の報告では House-Brackmann グレード 3,4 より高度な麻痺では手術適応とされており，本邦でも麻痺スコア 20 点を目安としている報告が多い．当科の方針でも，麻痺スコア 20 点以上では主に経過観察を，20 点未満では主に手術を選択しており，腫瘍の存在部位や年齢，全身状態を考慮し個別に対応している．本検討でもスコア 20 点以上では 1 例を除き経過観察されていたが，逆に 20 点未満では 15 例中 10 例で手術を施行した．他の 5 例は高齢や腫瘍の存在部位を考慮し経過観察となっていた．診断には CT，MRI が有用であり，特に造影 MRI では腫瘍が明瞭に造影，描出される．顔面神経鞘腫は緩徐に進行し，徐々に麻痺の増悪を生じることがあるが，麻痺スコアに影響を及ぼす因子について検討された報告はこれまでにない．本検討では経過フォロー中に複数回の造影 MRI を施行していた症例が限られたため，造影 MRI を撮影された時点での麻痺スコアとの相関の検討を行い，麻痺スコアと造影効果の間に負の相関関係を認めた．我々はハント症候群で MRI の造影効果と減荷術時の神経腫脹の程度に相関があることを前に報告したが，同様に顔面神経鞘腫においても造影効果の強い腫瘍では神経障害が強いことが推測され，造影効果が麻痺の重症度を測る尺度として有用である可能性が示唆された．

O35-5　中耳に発生した phosphaturic mesenchymal tumor の 1 例

木村　幸弘，岡本　昌之，斎藤　杏子，伊藤　有未，藤枝　重治
福井大学　耳鼻咽喉科・頭頸部外科

Phosphaturic mesenchymal tumor は Fibroblast growth factor 23（FGF23）を産生する稀な疾患であり，FGF23 の作用で腫瘍誘発性骨軟化症を引き起こす．phosphaturic mesenchymal tumor は様々な部位の骨，軟部組織から発生し，鼻咽頭，口腔，顎骨，頭蓋底など頭頸部領域からの報告も多い．しかし中耳に発生した phosphaturic mesenchymal tumor の報告は非常に稀である．今回我々は中耳に発生した phosphaturic mesenchymal tumor の 1 例を経験したので報告する．

症例は 42 歳女性．左耳鳴を主訴に近医を受診し，左高音域の感音難聴を認めた．急性感音難聴に準じてステロイド投与行うも左耳鳴，左感音難聴の改善を認めなかった．中耳 CT で左鼓室内に陰影を認め，精査加療目的に当院へ紹介となった．既往歴に病的骨折はなかった．身体所見で鼓膜は正常，検査所見で左 8000Hz が 40dB と軽度閾値上昇，CT で左上鼓室，ツチ骨頭・キヌタ骨体の内側に軟部陰影あり，キヌタ骨体部は一部溶解が疑われた．造影 MRI では CT の陰影に一致して造影効果が見られた．血中・尿中カテコラミンは正常であった．中耳多血性腫瘍としてグロムス腫瘍を念頭に置きつつ，組織検査を兼ねて全身麻酔化に手術を施行した．手術は病変が上鼓室に限局していることから，TEES で施行した．経外耳道で上鼓室を観察すると，キヌタ骨体部が腫瘍に置換されている状態であった．キヌタ骨ごと腫瘍を摘出し，鼓室形成術 III-c で手術を終了している．術後経過は良好であり，聴力低下は認めなかった．左の耳鳴は変化がなかった．術後病理で phosphaturic mesenchymal tumor の診断となり，術後 1 か月目で測定した，腫瘍の産生する FGF23 は 44.9pg/mL（正常範囲：30 pg/mL 未満）と軽度高値，Ca，P，ALP は正常であった．骨シンチグラフィで全身を精査したが異常な骨融解像は認めなかった．phosphaturic mesenchymal tumor は多くは良性腫瘍だが，再発の可能性もあり，悪性も存在することから，現在 Ca，P，ALP，FGF23，画像検査などをもとに経過観察中である．

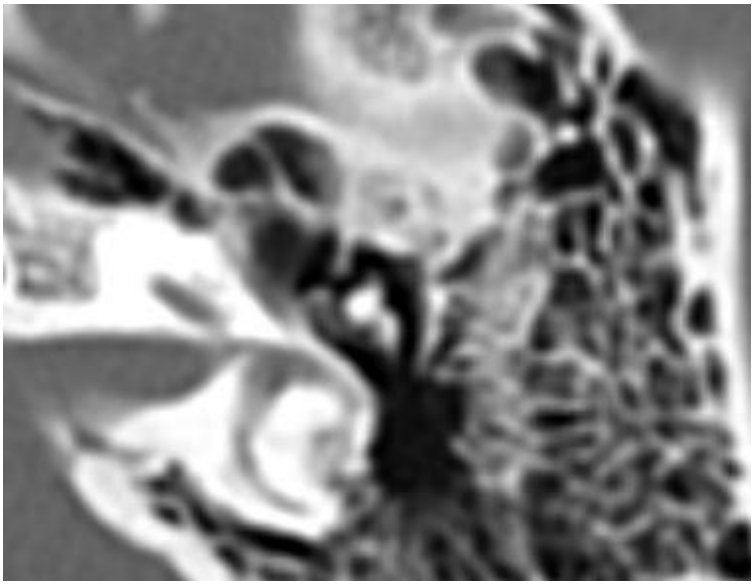

O35-6 側頭骨髄膜腫の 2 例

竹川　葉奈[1]，福田　　篤[2]，森田　真也[2]，干野季美子[2]，本間　明宏[2]
[1]JCHO 札幌北辰病院　耳鼻咽喉科，[2] 北海道大学　耳鼻咽喉科

【はじめに】髄膜腫は原発性頭蓋内腫瘍の中で最も頻度が高い腫瘍である．頭蓋内髄膜腫の頭蓋外進展は約 20% だが，側頭骨および耳への進展は 1% 未満と非常に稀である．われわれは中耳進展をきたした側頭骨髄膜腫の 2 例を経験したので報告する．
【症例 1】74 歳女性．半年前から左難聴を自覚し，前医にて難治性滲出性中耳炎として鼓膜切開術を施行された際に左中耳の腫瘤性病変が疑われ，当科紹介となった．当科初診時，左鼓膜に腫瘤が透見され，拍動を認めた．純音聴力検査では左中等度伝音難聴であった．CT で左中頭蓋底から鼓室天蓋の骨肥厚と中耳に軟部陰影を認めたが，耳小骨の侵食像は認められなかった．MRI では T2 強調画像で左鼓室内に淡い高信号を認めたが，頭蓋内病変は指摘できなかった．左中耳腫瘍を疑い試験的鼓室開放を施行したところ，乳突洞から上・中・前鼓室に至る腫瘤が認められた．天蓋付近では腫瘤が骨と癒着気味であったが，乳突削開を行い中耳内の腫瘤を全摘出した．耳小骨の侵食や破壊はなく連鎖も保たれていたが，耳小骨周囲に腫瘤の進展を認めたため，ツチ骨頭とキヌタ骨は摘出し，IIIc 伝音再建とした．摘出した左中耳腫瘤の病理診断は髄膜上皮性髄膜腫であった．術後の造影 MRI では，左中頭蓋窩硬膜に沿った造影効果を認め，最終診断は左中頭蓋窩から発生した en plaque 状の髄膜腫の骨浸潤，鼓室内進展となった．脳神経外科，放射線治療科にコンサルトしたところ，病変進行時に放射線治療の方針となり，現在，経過観察中である．
【症例 2】50 歳女性．3 ヶ月前から右難聴と右耳鳴を自覚し近医を受診したところ，鼓膜所見，CT 所見で右中耳の腫瘤性病変が疑われ，当科紹介となった．当科初診時，右鼓膜に桃色の腫瘤が透見され，拍動は認めなかった．純音聴力検査では初診時，右高度混合難聴であったが，2 ヶ月後には聾に至った．CT で右中鼓室に軟部組織陰影を認めたが，周囲の骨肥厚はなかった．MRI で小脳橋角部から頸静脈孔周囲に均一な造影効果を示す腫瘤性病変を認め，画像所見から髄膜腫が疑われた．確定診断を目的として右中耳生検術を施行したところ，術中所見にて腫瘤は下鼓室蜂巣の深部へと連続していることが確認できた．耳小骨の侵食や破壊はなく連鎖は保たれていた．摘出した右中耳腫瘤の病理診断は髄膜上皮性髄膜腫であり，最終診断は右小脳橋角部髄膜腫から頸静脈孔に至る髄膜腫の鼓室内進展であった．脳神経外科にコンサルトしたところ手術の方針となり，広範囲髄膜腫亜全摘術が施行された．
【考察】側頭骨及び耳へと進展する髄膜腫は 1% 未満と非常に稀であるが，これまでの報告から側頭骨に進展した髄膜腫は，発生部位，進展方向，画像的特徴から以下の 3 つに分類される．(1) 中頭蓋窩底部髄膜腫の鼓室天蓋を介した中耳腔への下方進展，(2) 後頭蓋窩髄膜腫の頸静脈孔から中耳腔への上外側進展，(3) 内耳道を介した内耳への内側進展．3 つに共通する画像所見としていずれも頭蓋内に硬膜を中心とした造影成分が必ず存在し，骨浸潤部は内部の骨梁構造が保たれ過骨像を示す．本症例では症例 1 が (1)，症例 2 が (2) に該当すると考える．これらは中耳方向へ進展するため中耳腫瘤として発見される場合がある．(1) の経路では CT で中頭蓋窩から鼓室天蓋の骨肥厚を認め，造影 MRI では中頭蓋窩底に沿った en plaque 状の硬膜の造影効果を示すが，単純 MRI では同定困難な場合がある．症例 1 でも同様に CT で中頭蓋窩から鼓室天蓋の骨肥厚を認め，造影 MRI では硬膜の造影効果を示したが，単純 MRI では頭蓋内腫瘍の同定は困難であった．(2) の経路では，CT で骨が浸透性 / 硬化性の混在した所見を認めるが，骨肥厚を認めないことが特徴であり，CT だけでは髄膜腫を疑うことは困難である．症例 2 でも同様に CT では所見が乏しく，髄膜腫を疑うことは困難であり，MRI で初めて頭蓋内病変を同定することができた．
【結語】頭蓋内髄膜腫の側頭骨進展はまれではあるが，中耳腫瘍を疑った場合，髄膜腫に特徴的な CT 所見を見逃さないことが肝要である．また，CT や単純 MRI だけでは，特に en plaque 型髄膜腫の同定は困難なため，造影 MRI が必要である．

O36-1　カテコラミン産生腫瘍を疑った再発性顔面神経麻痺

菅　太一，浅井　久貴，岸本真由子，内田　育恵
愛知医科大学　耳鼻咽喉科頭頸部外科

顔面神経麻痺の原因のひとつとして側頭骨腫瘍がある．側頭骨腫瘍の鑑別は画像での評価が重要であり，最終的に生検が診断に寄与するが，今回側頭骨内の生検のみでは診断がつかず，他部位の検体と合わせて確定診断に至った症例を経験したため報告する．

症例は 54 歳女性．X-1 年 7 月に左末梢性顔面神経麻痺を近医内科で治療し回復．X-1 年 12 月にめまい症状があり近位耳鼻科を受診．左急性感音難聴と診断されステロイドパルス治療施行．X 年 1 月 4 日に左聴力と顔面麻痺の悪化があり総合病院へ紹介．精査のために施行した頭部 CT･MRI 画像検査で左錐体骨内に骨破壊性に拡がる造影効果を伴った腫瘍が存在し X 年 1 月 24 日に当院紹介．

既往歴に特記事項なし．柳原法は 34/40 点．

血液検査ではノルアドレナリンが 250.4，ドーパミンが 2247.8 と高値を認め，頸静脈球型グロムス腫瘍の可能性も考慮して全身 CT で精査を行ったところ，左乳腺に腫瘍が存在し乳腺外科へ介入を依頼，X 年 4 月 5 日に生検が予定された．

X 年 3 月 29 日に全身麻酔下で経乳突による生検を施行した．

手術は耳後部切開で開始し，Macewen 三角にそって側頭骨削開を行った．易出血性の腫瘍を認め，焼灼止血を行いながら少量ずつ組織を採取して迅速病理に提出した．間質中で増生する小類円形核を有する細胞の存在を認めたが，確定診断には至らず永久病理標本での診断待ちとなり閉創して手術を終了とした．

永久病理の結果では上皮由来癌と判断され，乳腺外科から提出された乳腺組織検体で浸潤性乳管癌を認め，類似の像であったことから乳癌の側頭骨内転移と診断された．

転移性側頭骨内腫瘍は比較的稀である．内訳としては乳癌，肺癌，前立腺癌が上位を占め，乳癌は 19.6% と最多であることが報告されている．側頭骨の 4 部位の中で，錐体尖が 72.0% と最も多い．症状別では難聴，顔面麻痺，耳痛などが上位を占め，特に難聴は 44.3%，顔面麻痺は 31.2% と高い割合が報告されている．易骨転移性の腺癌が側頭骨へ転移を起こす理由としては，側頭骨は血流豊富な網状の骨髄構造であり，内部に血液がめぐることで腫瘍をとどめて成長を促す場所となりやすいことが指摘されている．

癌転移巣はグロムス腫瘍と同様に血流豊富であり，側頭骨内に発生した場合は部位的に鑑別に難渋しうることが考えられた．再発性顔面神経麻痺の患者へ側頭骨の画像精査を行う重要性と，局所のみの画像検索だけでなく全身精査を常に意識することで早期診断に寄与する可能性について明らかとなった．

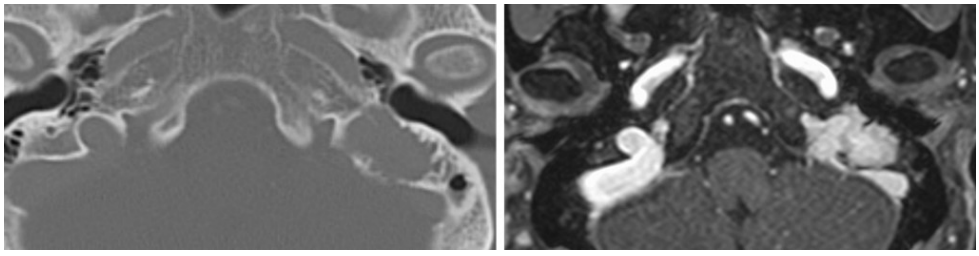

O36-2 定量的術中持続顔面神経モニタリング併用下で摘出した中耳コレステリン肉芽腫の 1 例

上野 真史，細谷 誠，島貫茉莉江，西山 崇経，小澤 宏之，大石 直樹
慶應義塾大学医学部 耳鼻咽喉科

【はじめに】

コレステリン肉芽腫などの中耳腫瘤性病変においては，頻度は高くないものの重要な鑑別疾患の一つとして顔面神経鞘腫があげられる．顔面神経鞘腫は腫瘍の切除による顔面神経麻痺出現の可能性があるため，顔面神経鞘腫が疑われる腫瘤性病変を摘出する際は顔面神経機能のモニタリングが必須であるが，神経への刺激の有無のみを評価できる定性的なモニタリングだけでは摘出は困難であり，刺激を定量化できるモニタリング手法が望ましい．当科では，聴神経腫瘍摘出術の際に顔面神経根刺激誘発筋電図を用いた定量的な顔面神経術中持続モニタリングを行っている．本法は電極を顔面神経の脳幹起始部付近に留置し，微弱電流により数秒間隔で刺激することで腫瘍摘出中も顔面神経機能を持続的にモニタリングする手法である．当科では，本法を応用することで側頭骨内病変に対しても顔面神経機能を持続的かつ定量的にモニタリングできることを示し，その有用性につき本学会でも報告した（岩部ら，2022）．

今回，術前に顔面神経鞘腫が疑われ，術中持続顔面神経モニタリング併用下で摘出した中耳コレステリン肉芽腫症例を経験したので報告する．

【症例】

60 歳女性．約 3 か月前からの左耳出血を主訴に前医紹介受診した．左外耳道内に易出血性の腫瘤性病変を認め，CT 所見より顔面神経鞘腫が疑われ当科を紹介受診した．

当科受診時は，左耳内に血餅が充満し腫瘤の観察は困難であった．純音聴力検査では平均聴力レベル（4 分法）が右 10dB 左 67.5dB と左伝音難聴を認めた．顔面神経麻痺は認めなかった．CT では左鼓室内に軟部陰影が充満しており，左顔面神経水平部の骨欠損や膝神経節周囲の拡大を認めた．MRI では顔面神経膝神経節～水平部周囲に造影効果を伴う T1 低信号 T2 高信号の軟部陰影を認めた．

画像所見から中耳原発の腫瘤性病変が疑われ，顔面神経鞘腫も否定できなかった．よって術中顔面神経持続モニタリング施行のうえ，腫瘤摘出術を施行する方針とした．モニタリングについては，中頭蓋窩法で膝神経節にアプローチし電極を膝神経節に留置したうえで持続モニタリングを施行する方針とした．

【術中所見】

脳神経外科と合同で手術を施行した．中頭蓋窩法で開頭のうえ中頭蓋窩硬膜を挙上し，電極を膝神経節上に留置し持続モニタリングを開始した．その後，経外耳道・経乳突的に腫瘤摘出術を施行した．腫瘤は鼓室内から鼓膜を押し上げるように外耳道内に突出していた．同腫瘤への 0.6mA の刺激で顔面神経の反応を認め，顔面神経鞘腫の可能性が疑われた．続いて経乳突的に腫瘤摘出を施行した．上鼓室～乳突洞，中鼓室に炎症性肉芽様の腫瘤性病変が充満しており，肉眼的にほぼ全摘出した．一部の組織を術中病理迅速診断に提出したが組織型は確定に至らなかった．腫瘤は顔面神経水平部と接してはいたものの連続性は無く，顔面神経は膝部～水平部まで異常は認めなかった．術中に筋電図の振幅低下は認めず，術後も顔面神経麻痺の出現は認めなかった．腫瘤の病理組織診断はコレステリン肉芽腫であった．

【考察】

本症例の術中所見では顔面神経とは明らかに離れている腫瘤表面においても 0.6mA の刺激で顔面神経の反応を認めた．本症例は顔面神経由来の腫瘤では無かったものの，中耳内に腫瘤が充満し顔面神経水平部に接しており，腫瘤を介して電気刺激が顔面神経に伝わり反応したと考えられた．そのため，反応の有無のみを評価できる定性的なモニタリングだけでは，顔面神経麻痺のリスクを考慮すると腫瘍の十分な組織量採取は困難であり，更に摘出は極めて困難と考えられた．本症例においては持続刺激による定量的なモニタリングを施行していたため，リアルタイムで神経機能を確認しながら手技を進めることができ，摘出することができた．そのため，本症例のように顔面神経鞘腫が否定できない中耳の腫瘤性病変に対しては，神経機能の定量化が可能な本法による術中顔面神経持続モニタリングが有効であると考えられた．ただし，経乳突法では膝神経節付近へのアプローチが困難な症例では経中頭蓋窩法による開頭が必要であり，その侵襲を考慮したうえで適応を判断する必要がある．

O36-3 外耳道多形腺腫の 1 例

渡部　将史，秋月　浩光
水戸協同病院　耳鼻咽喉・頭頸部外科

多形腺腫は主に唾液腺に発生する腫瘍とされ，外耳道に発生するものは稀である．今回我々は外耳道に発生した多形腺腫を経験したため文献的考察を加えて報告する．症例は 66 歳女性．X-4 年から右耳閉感を自覚し近医耳鼻咽喉科を受診したところ，右外耳道内に嚢胞性腫瘤を指摘された．穿刺で漿液性の液体が吸引され一時的に腫瘤の縮小が得られるため年に 2 回ほど穿刺をされていたが徐々に穿刺の頻度が増し，1 ～ 2 か月毎の頻回な穿刺が必要となったため手術目的に当科を紹介された．初診時は右外耳道入口部に青紫色の腫瘤性病変を認め，腫瘍による閉塞のため鼓膜の観察は困難であった．CT では外耳道内に充満する軟部陰影を認めたが，周囲の骨破壊は認めなかった．MRI では T1 強調像で中等度信号，T2 強調像では辺縁に嚢胞成分を疑う高信号，中心部は充実性部分と思われる腫瘤として認められ，造影では中心部を中心に造影効果を伴っていた．画像所見からは良性腫瘍が考えられたが診断的治療として全身麻酔下に摘出術を施行した．耳前部に切開を行い，腫瘍周囲の皮膚を 1mm 程度のマージンをつけて切除した．皮膚欠損部には耳後部から採皮を行い植皮した．摘出標本の病理組織検査では上皮細胞が管状に増殖するのに加えて，紡錘形細胞や軟骨成分といった間質成分も伴う像であり，耳垢腺（アポクリン腺）由来の多形腺腫と診断された．外来で経過観察中であるが現在までに再発は認めていない．外耳道腫瘍の中で耳垢腺由来のものは 5.7% 程度と頻度は少なく，その中でも多形腺腫はさらに稀であると考えられている．治療は手術による摘出であるが，唾液腺多形腺腫と同様に核出術のみでは再発のリスクがあるとされ，周囲の正常組織も含めた切除が必要である．切除範囲などの治療方針決定のためには正確な術前診断が望まれるが，画像所見のみで診断を確定することは困難であり，術前に穿刺吸引細胞診や切開生検が有用であると考えられる．ただし，生検による腫瘍細胞播種の可能性の指摘もあり，術前に行うかは意見が分かれる．本症例ではマージンをとった摘出により腫瘍は完全切除されたが，術後 6 年での再発報告もあるため今後も経過観察が必要であると考えられる．

O36-4 外耳道癌の治療成績

松本　晃治，清水　猛史
滋賀医科大学　耳鼻咽喉科・頭頸部外科

【はじめに】外耳道癌は発症率が 100 万人に 1 人とされるまれな癌で，扁平上皮癌が約 90% と最も多く，その他腺様嚢胞癌，基底細胞癌などがある．外耳道癌に対する標準的な治療法は定まっておらず，治療方針は施設によって異なる．手術は外側側頭骨切除術と側頭骨亜全摘術が行われるが，側頭骨は解剖学に複雑で重要臓器が多いことから，その難易度が高い．扁平上皮癌進行例では，放射線併用超選択的動注化学療法を含む化学放射線療法が選択されることも多い．【対象と方法】2010 年 7 月から 2023 年 3 月の間に，当院を受診した外耳道癌患者 23 例について，年齢，性別，病理組織型，病期，治療法，治療成績について後方視的に検討した．【結果】23 例のうち，男性が 11 例，女性が 12 例で，初診時の年齢は 38 ～ 85 歳（中央値 69.0 歳）であった．術後照射目的に転医した 1 例と，緩和治療目的に転医した 1 例を除く 21 例の初回治療後の観察期間は，4 ～ 124 ヶ月（中央値 49.0 ヶ月）であった．18 例が扁平上皮癌で，5 例が腺様嚢胞癌であった．Pittsburg 分類による T 分類では，T1 が 10 例，T2 が 3 例，T3 が 5 例，T4 が 5 例であった．T3 の 1 例で肝臓への遠隔転移を認めた．全例でリンパ節転移は認めなかった．23 例の初回治療の内訳は，手術が 17 例，セツキシマブ併用放射線治療が 3 例，放射線併用超選択的動注化学療法が 1 例，粒子線（炭素イオン線）治療が 1 例，緩和治療が 1 例であった．手術は T2 の 1 例を除いて全例で外側側頭骨切除を行った．外側側頭骨切除を行わなかった T2 症例は，腺様嚢胞癌で，初回手術で外耳道悪性腫瘍切除術を行ったが，術後 11 ヶ月で局所再発を認めたため，再手術として外側側頭骨切除を行った．T 分類別では，T1，T2 の 12 例全例で手術を行った．T3 では 4 例中 3 例，T4 では 5 例中 1 例で手術を行った．手術を行った T1，T2 の 12 例中 3 例で術後放射線治療を行った．T3 で手術を施行した 3 例中 2 例で術前化学療法を施行し，さらにそのうちの 1 例では術後化学放射線療法を行った．T3 で手術を行わなかった 1 例は腺様嚢胞癌で，粒子線治療（70.4Gy）を行った．5 年全生存率は全体で 74.3%，T 分類別で検討すると，T1 が 90.0%，T2 が 100%，T3 が 100%，T4 が 0% であった．根治治療を行った 21 例中，セツキシマブ併用放射線治療を行った T4 の 1 例は PR であった．残りの 20 例のうち，8 例で局所再発を認めた．組織別に検討すると，扁平上皮癌で 16 例のうち 5 例で局所再発を認め，そのうち手術後の再発例は 2 例であった．初回治療から再発までの期間は 2 ヶ月から 17 ヶ月（中央値 2.0 ヶ月）であった．腺様嚢胞癌では 5 例中 2 例で再発を認め，そのうち手術後の再発例は 1 例であった．初回治療から再発までの期間は 11 ヶ月と 39 ヶ月であった．このうち 1 例は初回治療 118 ヶ月後に原病死し，1 例は初回治療後 97 ヶ月現在担癌生存中である．【考察】外耳道癌に対する標準的な治療方針は定められていないが，切除可能と考えられる症例では，外側側頭骨切除による完全摘出が有用である．当科では T3 までの症例では根治的治療として外側側頭骨切除を行っている．術前化学療法や術後放射線療法を行う明確な基準はないが，術前の画像検査や，全身状態，術中所見などから総合的に判断している．T1，T2 例では全例に外側側頭骨切除術を行い，良好な予後を得た．T3 例も 5 年全生存率は良好であったが，初診時に T3 であった 5 例中，1 例は肝転移があり緩和治療目的に転医した．また他の 1 例は術後頸部リンパ節再発を認めたが，追加治療を希望せず，通院を自己中断した．このため無病生存率は T1, T2 例と比較して低下した．扁平上皮癌の再発例において，初回治療から再発までの中央値は 3.0 ヶ月と短期間であり，最長でも 17 ヶ月であったため，扁平上皮癌では初回治療後 1 年間は特に再発，転移に注意して経過観察する必要がある．腺様嚢胞癌の再発例では，初回治療から再発までの期間が長く，再発後も長期の生存が可能であることから，長期間にわたって経過観察し，再発部位などに応じて適切な治療を行うことが必要である．

O36-5 外耳道扁平上皮癌を発症した Netherton 症候群の 1 例

林 美咲[1,2]，熊井 琢美[2,3]，岸部 幹[2]，片田 彰博[2]，林 達哉[2]
[1] 北斗病院 耳鼻咽喉科・頭頸部外科，[2] 旭川医科大学 耳鼻咽喉科・頭頸部外科，
[3] 旭川医科大学 頭頸部癌先端的診断・治療学講座

【緒言】Netherton 症候群は，先天性魚鱗癬様紅皮症，重積性裂毛，アトピー体質を 3 主徴とする，常染色体劣性遺伝の非常に稀な疾患である．臨床的には，精神発達遅滞，低身長，易感染傾向などを合併する．また，皮膚悪性腫瘍を早期に発生するという報告もある．今回, 外耳道扁平上皮癌を合併した Netherton 症候群の 1 例を経験したので報告する．
【症例】34 歳，女性.
【現病歴】17 歳の頃に Netherton 症候群と診断され，皮膚科で経過を見られていた．左外耳道炎を繰り返しており，33 歳時に左耳漏の増悪と左外耳道肉芽様腫瘤を認めたため，耳漏を細菌培養検査に提出したところ，MRSA と緑膿菌が検出された. 悪性外耳道炎として加療していたが改善が認められなかったため, 肉芽様腫瘤の生検目的に当科入院となった.
【既往歴】特記事項なし
【検査所見】左外耳道に肉芽様腫瘤を認め，側頭骨 CT では左外耳道骨部から一部鼓室内にかけて，骨部外耳道の破壊を伴う軟部陰影が充満していた．MRI では左外耳道に腫瘤性病変および硬膜の肥厚を認めた．また，内部壊死を伴うリンパ節腫脹を左内深頸リンパ節に認めた．左外耳道肉芽様腫瘤の生検を施行したところ，扁平上皮癌の診断であり，左外耳道癌 T4N1M0 StageIV（T: modified Pittsburgh 分類，N: AJCC 第 7 版）と診断された.
【治療経過】超選択的動注化学療法併用放射線療法を施行し，動注療法（CDDP 100 mg/m2）を 6 コース，放射線療法を 66Gy 施行した．局所およびリンパ節は CR となり，治療開始から 3 年を経過した現在まで，腫瘍の再増大や骨破壊の進行は認めていない．【まとめ】本症例は Netherton 症候群に外耳道扁平上皮癌を発症した症例であった．Netherton 症候群は皮膚バリア機能が脆弱であり，皮膚悪性腫瘍を早期に発生しやすいと言われているため，比較的若年であるにもかかわらず外耳道癌を発生する要因になったと考えられた.

O36-6 外耳道扁平上皮癌における miR-34a の発現解析

穐山直太郎[1]，福田　智美[2]，吉川　　衛[1]，小島　博己[2]
[1] 東邦大学医療センター大橋病院　耳鼻咽喉科，[2] 東京慈恵会医科大学　耳鼻咽喉科学教室

【はじめに】microRNA（miRNA）は，21-25 塩基長の 1 本鎖 RNA であり，遺伝子の転写後発現調節に関与する．miRNA は空間・時間的に発現し，細胞運命の決定や疾患の発生に強く関わり，癌の診断および予後のバイオマーカーとして注目されている．近年，いくつかの miRNA の発現は，癌抑制因子である p53 によって制御されていることが明らかになってきた．その一つである，miR-34 ファミリーメンバーは，内因性の p53 経路を介して分化促進に機能する．特に，miR-34a は，角化上皮の分化に伴って増加し，皮膚扁平上皮癌や，頭頸部扁平上皮癌などでは抑制されていると考えられており，多くの癌において，細胞の浸潤や転移を抑制することが示唆されている．*In situ* ハイブリダイゼーション（ISH）法は細胞あるいは組織切片上で特定の塩基特異配列を持つ DNA ならびに RNA の局在について定性かつ定量することができる組織細胞化学的手法の一つである．miRNA は，その塩基長の短さからプローブ設計に制限があり，ISH 法による解析は困難であった．しかしながら，2006 年に Nelson らによって，miRNA の ISH 法が報告されて以来，その解析法が一般化してきた．今回我々は，外耳道扁平上皮癌における miR-34a の ISH 法による解析を行ったので報告する．

【対象・方法】2009 年から 2021 年までに外耳道扁平上皮癌の診断で手術を施行された 6 例（男性：4 名，女性：2 名，年齢：35 歳から 83 歳［平均 55 歳］），生検が施行された外耳炎患者 6 例（男性：3 名，女性 3 名，11 歳から 80 歳［平均 52 歳］）を対象とした（承認番号：31-139 9638）．厚さ 5 μm のパラフィン包埋連続切片を用いて，抗 p53 抗体，抗 Ki-67 抗体による免疫組織学的解析，Hsa-miR-34a probe（BioGenex，USA）による ISH 法を行った．画像解析は Zeiss acquisition analysis software（Zen 3.0 black SR）を用い，陽性細胞率を Labeling Index（LI）として示した．Ki-67 LI は，0 ～ 30% を低度（low），31 ～ 100% を高度（high）と分類した．p53 LI は 5% 未満を「0」，5% 以上を「1」と分類した．また，miR-34a の染色強度はセグメント化し，色相飽和明度（HSB）ろ過値の範囲を選択し，ImageJ ソフトウェア ver. 15.1（NIH, https://imagej.nih.gov/ij/）を使用し，赤色の疑似カラーで示した．用いた HSB パラメータは以下の通りである：色相 20 ～ 140，彩度 10 ～ 255，明度 0 ～ 205．赤色の擬似カラーは二値化し，全体の面積比をバーグラフに示した．

【結果・考察】外耳道扁平上皮癌 6 例の内訳はピッツバーグ分類で T2，T3，T4 とも各 2 例であった．Ki-67 LI は T3 の 1 例で low，それ以外は全て high であり，p53 LI は T3 の 1 例，T4 の 1 例で 0 であったが他は全て 1 であった．すなわち，進行癌と Ki-67 LI や p53 LI の相関傾向は明らかではなかった．ISH 法による miR-34a の発現強度は T2（2 例）で高度，T3（1 例）で中等度，T3（1 例）と T4（2 例）で低度であり，外耳炎症例は全て中等度であった．以上の結果から，外耳道扁平上皮癌の進行例では miR-34a の発現が抑制されている可能性が考えられた．症例数が少ないため，さらなる検討を要するが，miR-34a が外耳道扁平上皮癌の予後判定におけるバイオマーカーとして有用である可能性が示唆された．

【謝辞】本研究は JSPS 科研費 JP18K16908，JP19K09857，22K09753，22K09754 の助成を受け行った．本研究遂行にあたり，ご協力を賜りました，東京慈恵会医科大学耳鼻咽喉科学教室，高橋昌寛先生，山本和央先生，山本裕教授（検体採取），同病理学講座，鷹橋浩幸教授（病理診断）に深謝いたします．

一般演題（ポスター）
抄録

P1-1 半規管瘻孔を伴う真珠腫性中耳炎術後に skew deviation を認めた 1 例

原田　英誉，小池　直人，片野　博文，鳴原俊太郎，大島　猛史
日本大学　耳鼻咽喉・頭頸部外科

［はじめに］

skew deviation（斜偏倚）は視軸に対して眼球が垂直方向にずれ，一眼が他眼より上方に偏位するために複視症状を呈し，末梢の神経・筋障害，眼窩内の器質的要因では説明できないもの，とされている．臨床では急性めまい症の中枢性病変鑑別のために用いられることが多く，HINTS と呼ばれる検査法の中に test of skew として含まれる．しかし skew deviation は耳石器―眼反射，耳石器―頸反射の不均衡によって生じ，脳幹や小脳などの中枢性病変だけでなく，耳石器や前庭などの末梢性障害でも認められる．今回半規管瘻孔を伴う真珠腫性中耳炎術後に強い視覚症状を伴う skew deviation を認めた症例を経験したので報告する．

［症例］

症例は 23 歳女性で，左弛緩部型真珠腫 stageII AM であり，CT で外側半規管と上半規管前脚に真珠腫が接しており内耳骨包の菲薄化を認めていた．手術は全身麻酔下に左鼓室形成術，乳突削開術を施行した．真珠腫は上鼓室から乳突蜂巣末端まで充満しており，上半規管前脚付近で中頭蓋窩方向に真珠腫進展が見られた．この部位で真珠腫母膜剥離する際に上半規管瘻孔から外リンパ液の漏出を認めた．外側半規管瘻孔部では島状に母膜を残し，これを慎重に剥離し半規管瘻孔を修復した．両半規管とも膜迷路の損傷は見られず，瘻孔の修復には軟部組織，骨片，骨パテを用いた．手術は外耳道後壁削除・再建型鼓室形成術とし IIIc 型伝音再建を行い終了した．

術直後よりめまいの自覚と右向き水平性 II 度眼振を認めていたため，プレドニゾロンを 60mg より 7 日間かけて漸減投与した．術後 2 日目から両眼注視時に複視症状を訴えたため眼科依頼したところ，Hess 赤緑試験では外眼筋麻痺による眼球運動障害は認めず，眼位は 9 △右上斜視であり skew deviation による複視の診断となった．眼帯による右眼遮蔽の生活指導を受けた．頭部 MRI 検査では明らかな中枢性病変は認めなかった．骨導聴力検査では軽度の低音部骨導閾値上昇のみ認めた．術後 14 日目の眼科再診時には右上斜視は 4 △まで減弱し，複視症状は軽快していた．術直後は複視と平衡機能障害による歩行障害を認めていたが，リハビリを継続し術後 16 日目に自立歩行可能で退院となった．

［考察］

本症例では術中の半規管瘻孔の処理の際に主に上半規管に障害が起きた可能性が高い．左側の上半規管障害により入力が低下した場合，右側の上半規管機能が相対的に上昇するため右側の前庭神経核から対側の左眼への下転作用が増加し，結果として右上斜視が生じたと考えられる．一般に skew deviation は一側の眼球が下内方へ，他側の眼球は上外方へ偏倚する眼位とされているが，本症例では垂直方向への偏倚が主であり基本的に上半規管のみが障害されたことに起因するものと考えられた．skew deviation がみられ，強い複視が生じた際にはまず中枢病変の存在を疑うが，末梢性病変においても本症例のように強い視覚症状をきたす場合があり，基本的なことであるが VEMP やカロリックテスト，vHIT などを行い障害部位の同定を行うべきである．末梢性 skew deviation は症状が強くとも障害の進行を防ぎ，十分なリハビリテーションを行うことにより早期に改善することが経験された．

P1-2 脳膿瘍をきたした真珠腫性中耳炎の 2 症例

大堀純一郎，喜山　敏志，田淵みな子，吉松　誠芳，山下　　勝
鹿児島大学　耳鼻咽喉科・頭頸部外科

【はじめに】真珠腫性中耳炎の合併症として耳性頭蓋内合併症は重篤なものである．脳膿瘍による意識障害や髄液耳漏などをきたし，ときに致死的となる場合もある．その治療においては，脳外科との連携や感染の制御が重要となる．今回脳膿瘍をきたした真珠腫性中耳炎症例を経験したので報告する．【症例 1】39 歳の女性．頭痛を主訴に来院した．9 年前に他病院で左中耳真珠腫に対して手術歴あり．その手術時に髄液漏と顔面神経麻痺を来した．その後形成外科にて左顔面神経麻痺に対して動的再建術を施行された．1 年前から左耳漏が出現し，近医耳鼻咽喉科クリニックにて耳処置を行いながら経過観察されていた．2 か月前より前頭部の締め付けられるような頭痛が出現した．頭痛が改善しないため近医脳神経外科を受診したところ，左側頭葉に強い浮腫を伴う腫瘍性病変を認め，当院脳神経外科に紹介となった．当院脳神経外科での精査にて左側頭葉脳膿瘍および左中耳真珠腫が疑われて当科紹介された．左顔面神経麻痺（柳原法 6/40 点），左鼓索神経麻痺，左感音難聴（105dB）左半規管麻痺を認めた．左耳からの髄液耳漏も認めた．側頭葉の脳膿瘍に対して，抗菌薬投与にて活動性炎症を制御した後に，脳神経外科と合同で側頭開頭による側頭葉脳膿瘍摘出術，中頭蓋底硬膜再建術，鼓室形成術，乳突洞削開術を施行した．脳外科により側頭葉内の被膜に囲まれた脳膿瘍を摘出．中頭蓋底の硬膜欠損部を再建した．その後耳鼻咽喉科により外耳道後壁削除・乳突開放型鼓室形成術を施行して真珠腫を摘出した．錐体尖部の真珠腫は，耳後部と側頭開頭部の両方からアプローチしてこれを摘出した．側頭筋弁を中頭蓋底に敷きこんで硬膜を補強した．同手術から 1 年半後に上鼓室天蓋部と乳突洞部に真珠腫の遺残性再発を認め，再手術を施行した．さらに半年後に中頭蓋底に遺残性再発を認めて再々手術を施行した．その後 1 年半経過するが真珠腫再発を認めていない．【症例 2】54 歳の男性．発熱と意識障害で，救急要請されて当院救急部に入院した．受診時に右耳漏があった．髄液検査にて中耳炎から波及した細菌性髄膜炎を疑われ，当院救急部より当科紹介された．画像精査にて乳突蜂巣から錐体尖部にまで至る真珠腫と小脳の脳膿瘍を認めた．細菌性髄膜炎と脳膿瘍に対して抗菌薬治療を開始したが，後頭蓋窩の膿瘍は増大し，中頭蓋窩に新たな膿瘍形成をきたした．小脳症状も出現したため，脳神経外科にて小脳膿瘍の緊急ドレナージを行った．小脳膿瘍のドレナージ後，脳膿瘍，髄膜炎症状，小脳症状は軽快し歩行できるまでに回復した．その 1 週間後，真珠腫に対して，当科にて外耳道後壁削除・乳突非開放型鼓室形成樹を施行した．真珠腫は中頭蓋底の硬膜に強く癒着し，後頭蓋窩では S 状静脈洞に強く癒着していた．真珠腫の母膜を可及的に除去し，外耳道後壁皮膚を温存し計画的段階手術の方針とした．しかし術後も耳漏が継続し，中耳感染のコントロールがつかなかったため，鼓室形成術の 1 か月後に局所麻酔下で外耳道後壁削除・乳突開放型鼓室形成術と外耳道入口部拡大を行い外来にて中耳炎に対する十分な処置ができるようにした．その 3 か月後に計画的再手術を施行し，上鼓室天蓋部と S 状静脈洞部の真珠腫母膜を摘出した．アブミ骨は残存しており，鼓室形成術 III 型としたが，術後の聴力改善は得られなかった．中頭蓋の脳膿瘍は抗菌薬内服にて退縮し，以後 1 年半の経過中に真珠腫の再発は認めていない．【まとめ】2 症例とも脳外科との連携のもとに治療を施行していた．脳膿瘍に対しては抗菌薬治療を行ないつつ，感染が落ち着けば真珠腫との同時手術を，感染コントロール不良な場合は脳膿瘍ドレナージを行った上で真珠腫の加療を行っていた．感染を伴う真珠腫の治療においては複数回の手術治療を必要としていた．

P1-3　当科における中耳真珠腫の術式と再発についての検討

工藤　玲子，後藤　真一，佐々木　亮，松原　篤
弘前大学　耳鼻咽喉科・頭頸部外科

【はじめに】

中耳真珠腫に対する手術として，当科では症例に応じて乳突非削開鼓室形成術（経外耳道的上鼓室開放術を含む），外耳道後壁保存型鼓室形成術（canal wall up: CWU），外耳道後壁削除・乳突開放型鼓室形成術（canal wall down: CWD）を選択して行っている．CWU は外耳道の形態を保存しつつ鼓膜を正常な位置に戻すという点では優れているが，外耳道後壁の陥凹部は死角となり，剥離操作自体も CWD に比べると難しいことから遺残性再発が生じやすいと言われている．また，再形成再発をきたす可能性もある．一方で，CWD は術後に長期間にわたり定期的な処置を必要とする点や乳突腔障害のリスクなどの問題点はあるが，術中の視野の確保が容易となるため遺残させにくい，再形成再発を生じないといったメリットがある．今回我々は当科において中耳真珠腫に対して行われた鼓室形成術の各術式別の再発率について検討を行った．

【対象と方法】

2014 年 4 月 1 日から 2022 年 6 月 30 日までの期間に，当科で中耳真珠腫に対して初回手術を行った 168 耳のうち，12 か月以上経過を観察できた 159 耳を対象とし，診療録をもとに後方視的に検討を行った．手術時年齢は 2 ～ 84 歳，性別は男性が 86 耳，女性が 73 耳で，術後観察期間は 12 ～ 107 ヶ月であった．真珠腫の進展度は術中所見で評価し，中耳真珠腫進展度分類 2015 改定案に従い分類した．

【結果】

全 159 耳のうち弛緩部型 110 耳，緊張部型 26 耳，先天性が 23 耳であった．それぞれの進展度分類，採用術式，再発耳数を表 1 ～ 3 に示す．

弛緩部型では CWU が多く選択されていた．再形成再発を認めたのは 8 耳（7.3%）で，遺残性再発を来したのは 9 耳（8.2%）であった．緊張部型では CWD を最も多く選択していた．再形成再発を認めたのは 1 耳（3.8%）で，遺残性再発を来したのは 2 耳（7.7%）であった．先天性では CWD を行った症例はなく，CWU が最多であった．再形成再発を認めたのは 3 耳（13.0%）で，遺残性再発を来したのは 6 耳（26.1%）だった．

【考察】

当科の症例においては，手術数に対する再発率は弛緩部型では CWD が最も少なかったが，緊張部型では CWU を施行した症例では再発を認めなかった．これらの結果を検討し，再発率を低下させる適切な術式を選択する一助としたい．

表1
弛緩部型

		進展度						
		I	II	III	IV	total	再形成再発 (%)	遺残性再発 (%)
	耳 (%)	35 (31.8)	64 (58.2)	11 (10.0)	0 (0.0)	110	8 (7.3)	9 (8.2)
術式	乳突非削開	23	9	1	0	33	2 (6.1)	1 (3.0)
	CWD	1	21	6	0	28	1 (3.6)	1 (3.6)
	CWU	11	34	4	0	49	5 (10.2)	7 (14.3)

表2
緊張部型

		進展度						
		I	II	III	IV	total	再形成再発 (%)	遺残性再発 (%)
	耳 (%)	2 (7.7)	12 (46.2)	11 (42.3)	1 (3.8)	26	1 (3.8)	2 (7.7)
術式	乳突非削開	1	4	0	0	5	0 (0.0)	1 (20.0)
	CWD	0	3	10	1	14	1 (7.1)	2 (14.3)
	CWU	1	5	1	0	7	0 (0.0)	0 (0.0)

表3
先天性

		進展度						
		I	II	III	IV	total	再形成再発 (%)	遺残性再発 (%)
	耳 (%)	10 (43.5)	12 (52.2)	1 (4.3)	0 (0.0)	23	3 (13.0)	6 (26.1)
術式	乳突非削開	8	6	0	0	14	1 (7.1)	2 (14.3)
	CWD	0	0	0	0	0	0 (0.0)	0 (0.0)
	CWU	2	6	1	0	9	2 (22.2)	2 (22.2)

P1-4　頬骨弓根に進展した巨大な弛緩部型真珠腫の 1 例

小泉　洸，松本　佳那，富澤　宏基，椎名　和弘，山田武千代
秋田大学　耳鼻咽喉科・頭頸部外科

【はじめに】真珠腫は経過が長くなることで周囲の組織を破壊しつつ増大していく．広範に進展する真珠腫症例はこれまでにも報告があり，錐体部や後頭蓋窩へと進展し硬膜や内頚動脈と癒着することが知られているが外耳道真珠腫を除けば前方へと進展した症例は少ない．今回我々は顎関節頭側で頬骨方向へと進展した真珠腫症例を経験したので文献的考察を加え報告する．【症例】初診時 8 歳，女児．主訴：右耳漏と難聴．既往歴：ターナー症候群，口蓋扁桃摘出術およびアデノイド切除術後．2 歳くらいから中耳炎を繰り返していた．X 年 12 月に右耳漏を主訴に近医総合病院耳鼻科を受診し，保存的治療で改善が見られないため当科へ紹介となった．初診時の耳内所見は右鼓膜全体が肉芽で覆われており，純音聴力検査では 4 分法で右 51.3dB，左 20.0dB であった．側頭骨 CT では鼓室と乳突腔全体を占める軟部影を認め，MRI の拡散強調画像では中耳に高信号を認めた．真珠腫が疑われたため手術を予定しつつ点耳による治療をしたところ，肉芽は消失し陥凹した鼓膜が観察可能となった．真珠腫の排出は見られず聴力も改善したことから保存的治療継続の方針となった．しかしその後も耳漏の再燃を繰り返し，X+5 年 11 月ころより耳漏が増悪し上鼓室側壁の骨破壊が進行した．再検した CT で中耳の骨破壊が進行しており，MRI の拡散強調画像でやはり中耳に高信号を認めた．真珠腫の増大と診断し手術の方針となった．X+6 年 2 月，右鼓室形成術 wo および乳突削開術（外耳道後壁保存型鼓室形成術，経外耳道的上鼓室開放，上鼓室側壁再建）を施行した．真珠腫は乳突腔全体に広がり一部で S 状静脈洞と癒着しており，また上鼓室全体を占め，さらに頬骨弓根まで拡大した前鼓室全体へと進展していた．後鼓室内および中鼓室にも真珠腫の進展を認めた．外側半規管には明らかな瘻孔は見られなかったが，前半規管瘻孔を認めた．ツチ骨は柄のみ残存し，キヌタ骨は長脚のみ残存，アブミ骨は筋腱と後脚と底板が残存していた．顕微鏡と内視鏡を併用し，真珠腫およびキヌタ骨を摘出した後に前半規管の瘻孔を被覆した．耳小骨再建はせず中耳内にシリコン板を留置して計画的再手術の方針とした．術後，回旋性眼振を伴うめまいが出現したがステロイド投与により 6 日ほどで改善した．明らかな感音難聴の進行は見られなかった．X+6 年 10 月，計画的再手術として右鼓室形成術 IIIc 型を施行した．上鼓室天蓋，ツチ骨頸部断端，アブミ骨底板，顔面神経窩，アブミ骨筋腱に真珠腫再発が見られたが前半規管瘻孔閉鎖部や頬骨弓根には再発は見られなかった．再発真珠腫を全て摘出し軟骨コルメラで IIIc 型再建をした．術後，めまいや耳鳴の訴えは無く，3 か月後の純音聴力検査では 4 分法で右 28.8dB，左 23.8dB と聴力改善が得られた．現在明らかな再発所見なく経過観察を継続している．【考察】中耳真珠腫が前方の頬骨に向かって進展することは稀であり，渉猟しえた範囲では炎症または真珠腫そのものが頬骨弓根に進展した報告は本邦で 4 例であった．真珠腫の進展については炎症が重要な要因となると考えられている．本症例でも長期間の経過中に炎症が持続したことが前方への進展の誘因となったことが推察される．前方へ進展した真珠腫は通常の耳後切開による顕微鏡的なアプローチでは観察および操作が困難な場合があるが，本症例では内視鏡を併用することで遺残なく摘出可能であった．

P1-5　頭蓋内合併症を伴った中耳真珠腫 Stage 4 の 2 症例

神戸　史乃，新川智佳子，伊藤　　吏，松井　祐興，後藤　崇成，欠畑　誠治
山形大学　耳鼻咽喉・頭頸部外科

【はじめに】2015 年に日本耳科学会用語委員会から「中耳真珠腫進展度分類 2015 改定案」が発表され，化膿性髄膜炎，硬膜外膿瘍，硬膜下膿瘍，脳膿瘍，硬膜静脈同血栓症など頭蓋内合併症を伴う中耳真珠腫が新たに Stage 4 に分類された．近年の抗菌薬や画像検査などの進歩に伴い，頭蓋内合併症にまで至る真珠腫は減少傾向にあるといわれているが，発症すれば後遺症を残したり，致命的な経過をたどることもあり，注意を要する疾患である．今回，当科で経験した頭蓋内合併症を伴った中耳真珠腫 Stage 4 の 2 症例について文献的考察を加え，報告する．【症例 1】78 歳，女性．12 年前に左難聴を主訴に当科を受診し，左中耳真珠腫を指摘された．手術適応の診断となったが，本人の同意が得られず，その後外来通院を自己中断していた．X-1 年，嘔吐，転倒を繰り返し，前医内科を受診，頭部 CT で左中耳真珠腫と左小脳膿瘍を認めた．前医脳神経外科で膿瘍ドレナージ術と抗菌薬投与を施行後，全身状態が落ち着いた段階で根治治療目的に当科に転院となった．当院転院時，左耳内は痂疲が充満し，まったくオリエンテーションがつかない状態であった．CT では後頭蓋窩・中頭蓋窩に広範な骨破壊を伴う軟部組織陰影を認め，外側半規管・上半規管の破壊が疑われた．MRI では軟部組織陰影に一致して non-EPI DWI 高信号域を認め，中耳真珠腫による耳性小脳膿瘍と診断した．当院脳神経外科とも協議の上，膿瘍部の瘢痕化を促す目的で待機的手術の方針とし，入院から 28 日目，乳突削開術（canal wall down mastoidectomy: CWD），中耳根本術，瘻孔閉鎖術を施行した．術後は全身状態に大きな問題はなく，ふらつきやめまいの症状は消失し，術後 10 日目に退院となった．小脳膿瘍に対し，AMPC 1500mg を術後 3 か月継続する方針である．【症例 2】49 歳，男性．10 歳で右中耳手術の既往があったが，高校生以降通院が途絶えており，その後，数年来の繰り返す右耳漏，慢性頭痛があったものの放置していた．Y 年，強い頭痛，嘔吐の症状があり，精査の結果，中耳真珠腫に伴う細菌性髄膜炎として前医神経内科で加療後，根治治療目的に当科に紹介となった．外耳道は痂疲で充満し，鼓膜の観察は困難であった．CT では後頭蓋窩に広範な骨破壊を伴う軟部組織陰影を認め，外側半規管の破壊を認めた．MRI では軟部組織陰影に一致して non-EPI DWI 高信号域を認め，中耳真珠腫による耳性髄膜炎と診断した．当院入院 5 日目に当科にて乳突削開術（CWD），中耳根本術，迷路瘻孔閉鎖術を施行した．術後 10 日目に退院となり，後遺症等なく経過している．【考察】2012 年 1 月から 2023 年 1 月に当科で加療した中耳真珠腫手術例 747 例のうち，Stage 4 は 2 例（0.3%）であった．自験例は 2 症例とも広範な骨破壊を伴う真珠腫（分類不能）であった．過去の報告では，手術時期について，脳膿瘍，髄膜炎等，頭蓋内疾患の種類にかかわらず，意識の変容や髄液所見の増悪など中枢神経領域の所見の悪化を認めた際に緊急で耳科手術を行った例がみられた．当科においては症例 2 では髄膜炎に対する抗菌薬治療後，すみやかに手術治療を行ったが，症例 1 では膿瘍に接する広範な硬膜露出が疑われたことから，術中髄液漏のリスクが高いと考え，後頭蓋窩硬膜を器質化させる目的で待機的に行った．治療後の転帰として，自験例ではいずれの症例も全身状態は改善し，通常の社会生活が可能となったが，耳科手術後も意識レベルが改善しなかった症例や死亡例が報告されており，発症すれば重篤な経過をたどることがある疾患であり，治療内容のみならず治療時期についても慎重な検討を要すると考える．

P1-6 当院における二次性真珠腫例の検討

樽井　彬人，白馬　伸洋，扇田　秀章，山原　康平，浅井　康徳
帝京大学医学部附属溝口病院　耳鼻咽喉科

はじめに穿孔縁から表皮が鼓膜裏面に沿って連続して進入して形成される二次性真珠腫の存在については 1890 年頃より議論されてきたが，中耳真珠腫進展度分類 2015 改訂案により二次性真珠腫は「緊張部に穿孔があり，その穿孔縁から二次的に鼓膜やツチ骨柄裏面に角化上皮が進展することにより生じた真珠腫」と定義された．後天性真珠腫の多くは鼓膜に穿孔のない一次性真珠腫とされており，二次性真珠腫の報告は少ない．今回，我々は当院で手術を施行した二次性真珠腫例について検討したので報告する．対象と方法 2015 年 1 月から 2022 年 5 月までに帝京大学医学部附属溝口病院で鼓室形成術を施行し，術後 1 年での聴力成績を評価し得た症例を対象とした．二次性真珠腫の診断は中耳真珠腫進展度分類 2015 改訂案による定義に準じ，緊張部に穿孔があり，その穿孔縁から二次的に鼓膜やツチ骨柄裏面に角化上皮が進展したもの，とした．聴力成績は伝音再建後の術後聴力成績判定基準（2010）に従って検討した．初回手術が段階手術であった症例は 2 回目手術から 1 年後の聴力成績で判定した．再発の判定は鼓膜所見や CT 所見で評価した．二次性真珠腫はツチ骨柄周囲から上皮が侵入することが多いとされているが，鼓膜穿孔がツチ骨柄にかかっていない症例もあり，侵入経路からツチ骨柄周囲より進展するツチ骨柄型と穿孔縁より鼓膜裏面に進展する穿孔縁型に分類した．侵入経路は術中所見で判別した．結果 2015 年 1 月から 2022 年 5 月までに当院で鼓室形成術を施行した 1491 例のうち後天性真珠腫例は 642 例であった．そのうち 62 例は二次性真珠腫であり，9.7% を占めていた．聴力成績を評価し得た 56 例について術前に二次性真珠腫を疑い手術を行った症例が 54 例（96.4%）で，慢性中耳炎として手術を行い，術中に二次性真珠を認めた症例が 2 例（3.6%）であった．聴力成績を評価し得た 56 例について平均年齢は 63.5 歳（11-84 歳），男性 17 例（30.4%），女性 39 例（69.6%）であった．外傷性鼓膜穿孔例が 6 例，潜水による鼓膜穿孔例が 1 例，鼓膜切開やチュービング後に生じた穿孔例が 4 例であった．初回手術の術式は wo が 1 例，1 型が 8 例，3c 型が 44 例，4c 型が 3 例であった．耳小骨はキヌタ骨が一部消失していた症例が 8 例，アブミ骨上部構造が消失していた症例が 2 例であった．アブミ骨上部構造が消失していた 2 例と真珠腫によりアブミ骨が岬角側に強く傾斜していた 1 例で 4c 型を選択した．術後聴力成績の成功率は 56 例中 38 例で 67.9% であった．術後気導閾値と術前骨導閾値の差が 15dB 以内であった症例が 35 例（62.5%），聴力改善 15 dB 以上であった症例が 16 例（28.6%），聴力レベル 30 dB 以内であった症例が 19 例（33.9%）であった．段階手術を行った 1 例では遺残を認めず，再発は 7 例（12.5%）であった．考察耳管機能の障害や鼻啜りによる鼓膜陥凹から生じる後天性真珠腫に対し，穿孔縁から表皮が進入して形成される二次性真珠腫について以前から報告されていた．二次性真珠腫はツチ骨下面やキヌタ骨上面に沿って進入することが多く，ツチ骨を取り囲むように真珠腫が形成されることが多い．これは同部位の血流が豊富であることが一つの要因と考えられる．ツチ骨周囲や鼓膜張筋腱周囲からの遺残性再発のリスクが高いと考えられ，当院では多くの症例でツチ骨柄を鼓膜から剥離しツチ骨を摘出している．術前に二次性真珠腫を疑った症例が 59 例（95.2%）であったが，二次性真珠腫を疑う所見としては鼓膜穿孔縁が不整であることや穿孔縁が一部鋭であることなどがあげられ，CT 所見では鼓膜裏面に軟部陰影が見られる症例が多かった．一方，慢性中耳炎として手術を行い，術中に二次性真珠腫を認めた症例も 2 例（3.6%）あったことより，二次性真珠腫の術前評価についてさらなる検討が必要であると考えられた．

P2-1 当科における弛緩部型真珠腫新鮮例の検討

峯川　　明，山崎　有朋，喜多村　健，石田　克紀
茅ヶ崎中央病院　耳鼻咽喉科

【はじめに】真珠腫性中耳炎に対する当科での基本術式は外耳道保存型鼓室形成術（canal wall up 法：CWU），一期的伝音再建，コルメラは長期安定のために原則自家材料（耳小骨，皮質骨，耳介軟骨）を用いている．真珠腫の全除去が困難な症例（鼓室洞や顔面神経窩へ広く侵入している症例，天蓋が低い症例，乳突蜂巣発育不良症例等）については外耳道後壁削除型鼓室形成術（canal wall down 法：CWD）を選択している．術前の CT 所見で真珠腫が上鼓室周辺に限定しており，乳突蜂巣発育不良症例，天蓋が低い症例は経外耳道的上鼓室開放術（trans canal atticotomy TCA）を選択している．CWU と TCA 症例は術後鼓膜再陥凹による真珠腫再発の予防と外耳道形態を保つため，Scutum の骨欠損部に対して耳介軟骨による Scutumplasty を行っている．また CWD 症例についても，術後の外耳道形態を保ち，cavity problem 回避のために，耳介軟骨と主に骨パテを用いた外耳道再建術を施行している．従来の顕微鏡下耳科手術（MES）に加え，内視鏡下耳科手術（EES）も併用し，真珠種の完全摘出を目指している．今回当院で行った弛緩部型真珠腫新鮮例につき，診療録を用いて，進展度，術式選択，術後成績，術後外耳道形態につき後方視的に検討を行った．
【対象と方法】2017 年 8 月～ 2022 年 3 月まで当科で手術を行った弛緩部型真珠腫新鮮症例に対し，診療録を用いて術後 1 年以上経過観察しえた症例を用いた．真珠腫の進展度は，日本耳科学会用語委員会による「中耳真珠種進展度分類 2015 改訂案」に基づいて評価した．聴力成績は術後半年以上経過した症例を対象とし，同じく「伝音再建後の術後聴力成績基準（2010）」に基づいて評価し，術前聴力 scale out 例，未再建症例は聴力評価から除外した．

P2-2 当院における後天性真珠腫例の IOOG 分類を用いた手術治療成績の検討

紙谷　亮[1]，渡部　佑[2]，矢間　敬章[2]，藤原　和典[2]
[1] 鳥取赤十字病院　耳鼻咽喉・頭頸部外科，[2] 鳥取大学　耳鼻咽喉・頭頸部外科

【序言】鼓室形成術の術式・アプローチに関し国際的な標準化の基準として，2018 年に国際組織 International Otology Outcome Group によって中耳手術の国際分類である SAMEO-ATO システムが提唱された．これに準じて近年の当院での後天性真珠腫手術症例について分類を行い，真珠腫の再発状況および聴力改善についての術後成績を集計したので報告する．【対象と方法】2018 年 1 月から 2022 年 4 月に当院で同一術者が鼓室形成術を行った後天性真珠腫新鮮例のうち，術前かつ伝音再建術後 1 年目の聴力検査結果がある症例を対象とした．SAMEO-ATO システムで分類をした後，病態と O 分類別の術後聴力成績，また進展度別および M 分類別の再発率について検討した．進展度と病態は日本耳科学会「中耳真珠腫進展度分類 2015」を，聴力評価は日本耳科学会「伝音再建後の術後聴力改善成績判定基準（2010）」を用いた．【結果】症例は 38 例集積され，内訳は男性 26 例，女性 12 例，平均年齢 42 歳（4 ～ 79 歳）であった．stage 分類は stage I が 4 例，II が 27 例，III が 7 例あった． M 分類は，M1 が 6 例，M2 が 32 例であった．術後聴力成績は，弛緩部型 30 例中 21 例，緊張部型 5 例中 4 例，複合型 3 例中 2 例が成功例であり，O 分類は，従来 III 型である Ost と Osm, Osd で 32 例と大半を占め，その成功率は 71.9% であった．従来 IV 型である Ofm と Oft は 4 例あり，75% の成功率であった．再発は 38 例中 4 例あり，うち 3 例は計画的段階手術時に遺残再発を確認，1 例は段階手術後再形成例であった（図 1）．【考察】当院の鼓室形成術は病変の明視下操作を重視し，Retrograde Mastoidectomy on Demand でアプローチする外耳道削除・再建型を基本コンセプトとしているが，一方で小児例は外耳道後壁保存型を選択している．聴力成績に関し，III 型の成功率が他施設と比較してやや低い結果であったが，内訳では M2 が 8 割を占めたことから，広範囲に削開が必要となる進行例が多かったと考えられた．症例数の少なさが影響したこともあり，再発率は 10.5% と他施設報告に比べるとやや高い結果であったが，再発 4 例のうち 3 例は計画的段階手術を行い現時点でも再発なく経過している点で，段階手術は適切に判断できているものと考えられた．

図 1

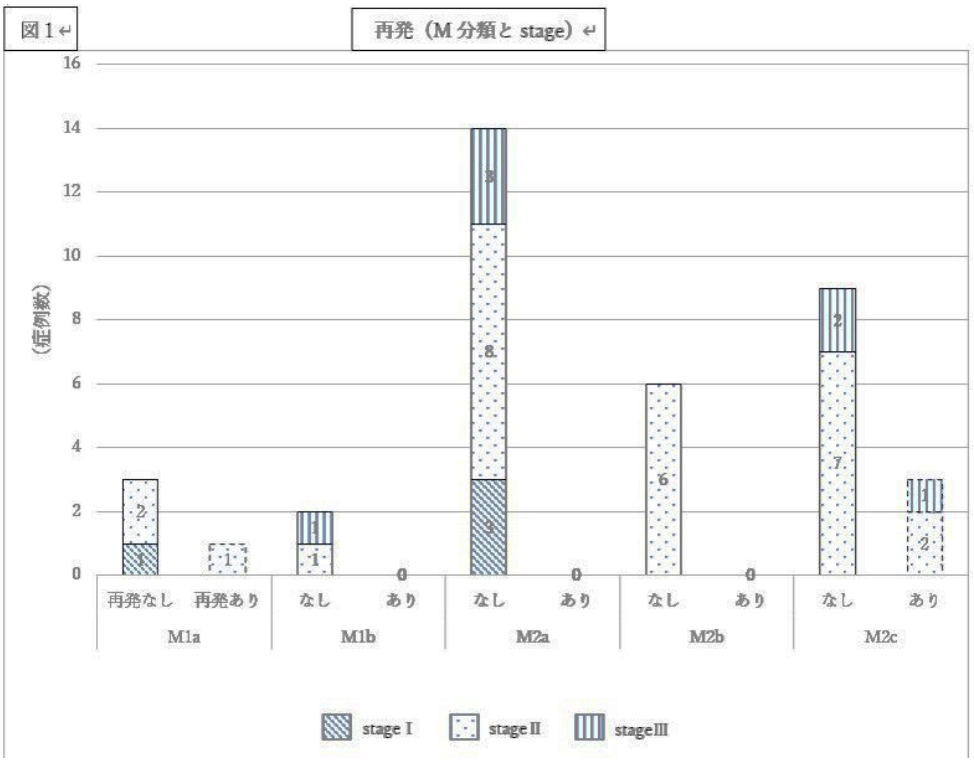

P2-3 長崎大学病院における 2020 年以降の真珠腫性中耳炎術後成績

佐藤　智生[1]，松瀬　春奈[1]，吉田　晴郎[2]，熊井　良彦[1]
[1] 長崎大学　耳鼻咽喉科，[2] 長崎医療センター　耳鼻咽喉科

はじめに：当科では 2020 年以降，外耳道後壁保存型手術及び内視鏡下手術を導入し積極的におこなっている．治療方針は Stage I は内視鏡下に乳突非削開鼓室形成術，StageII は外耳道後壁保存型鼓室形成術を行う方針としている．StageIII 症例のうち，外耳道後壁の広範な破壊症例，再形成性真珠腫などは外耳道後壁削除型鼓室形成術を行っている．伝音再建手術は計画的再手術として 2 期的に行うことを原則としている．対象と方法：対象は 2020 年 1 月から 2022 年 12 月までに当科で手術を行った真珠腫性中耳炎の患者のうち最終手術から最低術後 6 ヶ月間フォローができたものを抽出した．真珠腫の進展度と術式，術後聴力成績，術後の遺残もしくは再形成に関して検討した．結果：上記の期間に当科で真珠腫性中耳炎に対して鼓室形成を施行した患者は 48 例だった（年齢 5- 84 歳，中央値 54 歳，平均 49 歳）．内訳は弛緩部型真珠腫 31 例，緊張部型真珠腫 2 例，先天性真珠腫 4 例，2 次性真珠腫 4 例，医原性真珠腫 1 例，詳細不明の術後耳に生じた再形成真珠腫 5 例だった．進展度は PTAM 0 例，TAM 3 例，AM 20 例，TA 4 例，PA 1 例，A 15 例，T 5 例だった．後壁削除型鼓室形成術 17 例，後壁保存型鼓室形成術 13 例，乳突非削開鼓室形成術（主に Transcanal atticotomy）11 例だった．これらの症例のうち術前骨導スケールアウト例, 小児例, 外来経過観察中のドロップアウト症例を除く 40 例の術後聴力成績を日本耳科学会の聴力成績判定基準 2010 により評価した．全体での聴力改善は 31/40（77.5%）だった．術式別では後壁削除型で 12/16（75%），後壁保存型が 10/12（83%），乳突非削開型で 8/10（80%）だった．術式別に I 型 100%（3/3），III 型 77.4%（24/31），IV 型 60%（3/5）だった．また，ステージ別ではステージ I が 16/18（89%），ステージ II が 10/14(71%)，ステージ III 5/8(63%) とステージが上がるに従い，聴力成績成功率は低下傾向を示した．伝音再建手術時の鐙骨病変の程度と，術後聴力成績の関連を検討すると，聴力改善例では鐙骨病変 S0 症例が 25/31(80%) だったのに対して，聴力非改善例では 6/9（66%）と少ない傾向にあった．しかしこれらに統計学的な有意差はなかった（P=0.337）．また年齢別での成功率を検討すると，50 歳未満では 16/20（80%），50 歳以上では 15/20（71%）だった．乳突蜂巣発育別では，MC0-1 が 19/27（70%），MC2-3 12/13（92.3%%）だった．いずれも統計学的な有意差を認めなかった．術後遺残および再発は 5/40（12.5%）に認め，後壁削除型で 1 例，後壁保存型および非乳突削開型で 4 例だった．考察：術後含気化に寄与する因子として，鐙骨の状態や乳突蜂巣発育の有無，耳管機能，中耳粘膜の状態などが報告されている．当科の検討でも鐙骨周囲の状態が悪いほどまた，突蜂巣の発育が悪いほど術後の聴力改善率が悪い傾向にあったが，統計学的な有意差はなかった．術後の聴力改善率は後壁保存型がやや上回っていたが，後壁削除型はより難しい症例に行われる傾向にあり（ステージ III の割合：後壁削除型 9/22 vs 後壁保存型または非乳突削開型 1/24），後方視的検討では単純に比較できない．術後の遺残，再形成は後壁保存型および非乳突削開型鼓室形成術がほとんどであり, 後壁削除型の遺残再発は小児先天性真珠腫の鼓室洞再発のみだった．後壁保存型では，長期的に経過を追うと再発率も高まると報告されており，今後も慎重な経過観察が必要と考えられる．結語：長崎大学病院の最近 3 年間の真珠腫に対する治療成績を検討した．経過観察期間と症例数が不十分であるが今回の検証を基に改善を重ね，今後も定期的に治療成績を検証・報告していく．

P2-4 当院における後天性 1 次性中耳真珠腫の検討

逆井　清[1]，荒井　康裕[1]，和田　昴[2]，高田顕太郎[3]，折舘　伸彦[1]
[1] 横浜市立大学　耳鼻咽喉科，[2] 横浜栄共済病院　耳鼻咽喉科，[3] 神奈川県立こども医療センター　耳鼻咽喉科

【はじめに】後天性中耳真珠腫は症例ごとに進展度が異なり，術前の画像所見や年齢，基礎疾患などを考慮し遺残・再形成による再手術を回避すべく適切な術式を選択することが重要である．当科では基本的に外耳道後壁削除・軟骨による後壁再建型鼓室形成術（以下，CWD&R）を施行している．ただし，1．再形成再発例，2．75 歳以上，3. 全身状態不良で全身麻酔のリスクを有する症例，4．Stage III 以上，5．計画的再手術拒否例については外耳道後壁削除・乳突腔開放型鼓室形成術（以下, open 法）を選択している．今回は術後再発の観点から, 当科での手術成績を検討した．【方法】対象は 2012 年 5 月から 2022 年 5 月までの間に当院で初回手術を行った弛緩部型または緊張部型，分類不能型後天性 1 次性真珠腫 83 例 88 耳のうち，術後 1 年間以上経過が追えるものとした．病態分類，乳突部の蜂巣発育程度，アブミ骨病変の程度，術式，伝音再建材料，外耳道後壁再建材料，術後フォローアップ目的に撮像した側頭骨 CT での中耳含気有無やその箇所，耳管機能，下甲介切除術の併施有無，遺残・再形成性再発について検討を行った．病態分類，乳突部の蜂巣発育程度, アブミ骨病変の程度は日本耳科学会用語委員会報告による「中耳真珠腫の進展度分類2015改訂案」を用いた．【結果】79 例 84 耳で，男女比は 49：30．年齢は 6-80 歳（中央値 52 歳，平均 50.0 歳）．右 42 耳，左 42 耳で同数であった．術後のフォロー期間は 244 日間から 3933 日間（中央値 1537 日間）であった．緊張部型 20 耳，弛緩部型 63 耳で分類不能型が 1 例であった．Stage は Ib 17 耳，II 48 耳，III 19 耳で，stage Ia，IV 例はなかった．乳突部の蜂巣発育程度は MC0 が 22 耳，MC1 が 35 耳，MC2 が 24 耳，MC3 が 1 耳であった．アブミ骨病変の程度は S0 24 耳，S1 37 耳，S2 9 耳，S3 5 耳，SN 9 耳であった．16 例に術中の両側下甲介切除術を併施した．72 例で耳管機能検査（音響法）を施行し，患側で正常波形が 20 例，狭窄所見が 46 例，プラトー型が 6 例であった．術式は耳後法 76 耳，耳内法 8 耳．CWD&R 2 耳，経外耳道的上鼓室開放術（以下，TCA）．耳後法のうち TCA が 7 耳，外耳道後壁保存型鼓室形成術（以下，CWU）が 1 耳で CWD が 68 耳であった．CWD のうち後壁再建を行った例が 30 耳，開放乳突腔としたものが 38 耳であった．10 耳で段階的手術を選択した．伝音再建方法は I 型が 11 耳，III i 型が 3 耳，III c 型が 34 耳，III r 型が 1 耳，III o 型が 6 耳，IVc 型が 5 耳，IVo 型が 3 耳，w.o. 型が 15 耳であった．一期的手術で遺残再発を来した症例はなかった．一期的手術で再形成性再発を認めたのは 4 例 5 耳（6.0%）であった．計画的手術で 3 例 3 耳（30%）に遺残を認めた．よって，全体の再発は 7 例 8 耳（9.5%）であった．【考察】本邦での全国調査における弛緩部･緊張部型後天性真珠腫性中耳炎の遺残再発率は 11.5%, 再形成性再発率は 4.5%, 全体の再発率は 14.0% であった．（Komori et,al. ,2018）本検討では，計画的再手術での遺残が 3 例あり，遺残再発率は 3.5%，再形成性再発率は 6.0%, 全体での再発率は 8 耳 9.5% と良好であった．Stage III 症例や高齢者など術後再含気化不良が予測される例に対して open 法を採用する方針が再発率低下に寄与したと考えられる．（山口ら 1996.）また，基本的に CWD を選択する方針も再発率低下の一因と推察される．再形成性再発率はやや高い結果であったが，当科で経験した再形成性再発はいずれも後上部の再陥凹によるものであった．5 耳中 4 耳が同一術者で，さらに 3 耳は 1 年以内に再発していた．術後の軟骨板がずれたことや周囲の隙間に吸い込み口が形成されたことなど要因は技術的なものであった可能性がある. 本検討は，観察期間中央値が約 4 年ではあるが，再形成性再発率は術後 4 年以降も経時的に上昇するとした過去の報告もあり，正確な再発率を反映していない可能性がある．（Hashimoto-Ikehara et，al.，2011.）経過観察を継続し今後の課題としたい．

P3-1 保存的治療により鼓膜穿孔が閉鎖した慢性鼓膜炎の 1 例

呉　　奎真[1]，福島　典之[1]，益田　　慎[2]
[1]県立広島病院　耳鼻咽喉科・頭頸部外科，[2]県立広島病院　小児感覚器科

今回われわれは，手術目的で紹介受診となったが保存的治療により鼓膜穿孔が閉鎖した慢性鼓膜炎の 1 例を経験したので文献的考察を加えて報告する．症例：11 歳，男児．既往歴：特記すべき事項はなし．家族歴：特記すべき事項はなし．現病歴：当科受診 7 年前に両滲出性中耳炎にて両鼓膜チューブ留置を受けた．以後，近医耳鼻科で経過観察されており，当科受診 5 年前に，チューブ抜去された．以後，右鼓膜穿孔が残存し右耳漏を反復するため保存的治療にて経過を見ていた．右鼓膜穿孔･右耳漏が持続するため，右慢性中耳炎と診断され手術目的で当科紹介受診となった．耳内所見：右鼓膜全体に発赤あり，小穿孔を認めた．耳漏もやや多かった．標準純音聴力検査：右軽度伝音難聴を認めた．中耳 CT 所見：右中鼓室に軽度陰影を認めたが，そのほか鼓室～乳突洞の含気は良好であった．治療経過：鼓膜炎と考え，まずは抗菌薬点耳薬・ステロイド点耳薬を処方し経過観察としたが，耳漏が続いたためブロー液による処置を開始した．基本的に 1 週間に一度の外来処置を継続した．処置を 6 回施行したところ耳漏は改善し，その 1 か月後には鼓膜穿孔も閉鎖した．考察：鼓膜炎は，激しい耳痛を主訴とする急性鼓膜炎と持続する耳漏や難聴を主訴とする慢性鼓膜炎に分類される．両疾患とも鼓膜の炎症を特徴とするが，臨床症状や治療方針は大きく異なる．急性鼓膜炎は，鼓膜の水泡形成を特徴とし治療は急性中耳炎に準じて行う．抗菌薬の投与により比較的予後良好であるが，感音難聴を伴うこともあるので臨床経過に留意する必要がある．一方，慢性鼓膜炎は鼓膜の肉芽形成やびらんを特徴とする．本疾患の病因として，免疫異常の関連が示唆されているが，正確な原因は不明である．小児では鼓膜チューブ留置歴が関与している可能性があるとの報告もある．本症例でも，鼓膜チューブ留置歴があった．慢性鼓膜炎の治療は，軽症の場合，抗菌薬やステロイドの点耳にて容易に改善するが，それで軽快しない場合は，局所処置が重要となる．中耳や外耳の炎症を伴っていなければ，抗菌薬の内服は不要である．処置の内容として，局所の清掃が重要なことに議論の余地はないが, その後の処置については様々な報告がある．トリクロール酢酸による化学的焼灼が有効であるとの報告や CO2 レーザーによる処置が有効であったという報告もある．今回，われわれはブロー液による局所処置により炎症改善を得ることができた．また，鼓膜炎が改善することにより鼓膜穿孔も閉鎖した．ブロー液による局所処置が慢性鼓膜炎や慢性中耳炎に対して有用であったとの報告は過去にもあり，肉芽がある場合は治療効果が低かったとしている．肉芽が感染の温床となり，表面の細菌巣に効果を認めても，肉芽の隙間に存在する細菌へは効果を示しにくいのかもしれないと考察されている．今回，われわれが経験した症例では，はっきりとした肉芽形成は確認されなかった．肉芽形成が認められる症例では，丁寧に肉芽を除去して処置をすることが大事だと考える．また，本症例のように慢性鼓膜炎により鼓膜穿孔を生じうるという認識を持つことが重要である．その場合には，局所処置により鼓膜炎が改善することで鼓膜穿孔は閉鎖することがある．局所処置にて閉鎖せず手術的加療が必要な場合でも，術前に慢性鼓膜炎を改善させてから手術に臨むことが重要だと考える．

P3-2 成人患者に施行した鼓膜切開術の検討

五百倉大輔[1]，岡上　雄介[1]，大槻　周也[1]，児嶋　　剛[2]，堀　　龍介[3]
[1]天理よろづ相談所病院　耳鼻咽喉科，[2]京都大学大学院医学研究科　耳鼻咽喉科・頭頸部外科，
[3]産業医科大学医学部　耳鼻咽喉科・頭頸部外科学

【はじめに】鼓膜切開術は急性中耳炎や滲出性中耳炎に対し，中耳からの排膿，排液を目的として施行される手技である．小児に対する鼓膜切開については切開部が高確率に短期間で閉鎖するという報告が多くみられ，特に滲出性中耳炎に対しては治療効果が乏しいと考えられている．一方で，成人に対する鼓膜切開術後の穿孔閉鎖率や治療効果についての報告は少ないのが現状である．この度，当科で成人に対して鼓膜切開術を施行した症例につき，穿孔閉鎖率や疾患ごとの治療における意義について検討した．特に症例の多くを占めた滲出性中耳炎に関しては，より詳細な検討を行った．【方法】2017 年～ 2021 年に当科で鼓膜切開術を施行し，手技施行後 15 日以上経過をフォローできた 18 歳以上の症例のうち，耳科手術の既往がない 70 例 79 耳を対象とし，原疾患，穿孔閉鎖の有無を検討した．また，滲出性中耳炎については，鼓膜切開後の再発の有無，鼓膜切開後の鼓膜換気チューブ留置術施行の有無，聴力や自覚症状の変化についても検討した．【結果】原疾患は滲出性中耳炎が 58 例 64 耳，好酸球性中耳炎が 6 例 9 耳，急性中耳炎が 3 例 3 耳，コレステリン肉芽腫が 2 例 2 耳，外耳炎が 1 例 1 耳であった．すべての症例で穿孔の閉鎖が得られた．滲出性中耳炎に対して鼓膜切開術を施行した 64 耳の多くで難聴の症状の改善が得られたが，その後 38 耳で滲出性中耳炎の再発が確認され，そのうち 25 耳で鼓膜換気チューブ留置術が施行された．【考察】今回の検討では，鼓膜切開による穿孔の遺残が問題となることはなかった．鼓膜切開術は急性中耳炎に対しては排膿の効果を得ることができる．好酸球性中耳炎に対しては，その貯留液に好酸球の存在を証明しなければならないため貯留液の採取が必要である．また，広く鼓膜切開することでにかわ状分泌物を排出でき，これにより一時的な聴力の改善が見込める．滲出性中耳炎に対しては，経過観察又は保存治療，もしくは外科治療介入として鼓膜切開術，鼓膜チューブ留置術の選択肢がある．一定期間の経過観察又は保存治療にて患者の難聴や耳閉感などの訴えが改善しない場合，鼓膜切開術，鼓膜チューブ留置術を検討する．もちろん鼓膜チューブ留置するには鼓膜切開がまず必要となる．鼓膜切開による排液は有効で自覚症状が一旦は改善し，鼓膜切開後の穿孔遺残などの合併症もなく，約 3 分の 1 の症例では滲出性中耳炎の再発をきたすこともなかった．従って，成人の滲出性中耳炎に対する鼓膜切開術は安全で有意義な治療であると考える．しかし約 3 分の 2 の症例で再発したことから，鼓膜チューブ留置を選択するべきかは本検討からは結論は得られない．しかし，本検討結果から得られた知見をもって，保存治療抵抗性の成人滲出性中耳炎患者への治療介入の際，十分な説明と同意を基に，鼓膜切開術又は鼓膜チューブ留置術を選択すればよいと考える．

P3-3　石灰化鼓膜から正常鼓膜は再生するか？ - 基礎的検討 - 第 2 報

三輪　徹[1,2]，金井　理絵[3]，山口　智也[3]，北　真一郎[3]，熊澤　明子[3]，前谷　俊樹[3]，
金丸　眞一[2,3]，角南貴司子[1]
[1] 大阪公立大学　耳鼻咽喉病態学，[2] 京都大学　耳鼻咽喉科・頭頸部外科，
[3] 田附興風会医学研究所北野病院　耳鼻咽喉科・頭頸部外科

石灰化鼓膜は，中耳の慢性炎症により鼓膜中間層結合組織が硝子変性することで生じるとされ，伝音難聴の原因となったり，鼓膜穿孔がある場合には穿孔閉鎖不全を来す原因となったりすることがある．これまで，鼓室形成術や鼓膜形成術を行う際，鼓膜穿孔を塞ぐためには石灰化病変を取り除くことが必要とされてきた．しかし，鼓膜石灰化の性状として線維芽細胞が活性化しているだけの柔らかいものから，骨化が進行している硬いものまであり，我々が当施設で行っている鼓膜再生療法においては，必ずしも石灰化鼓膜の全てを除去しなくとも鼓膜が再生することを経験するようになった．我々が行った予備実験では，患者から採取した石灰化鼓膜を組織培養すると何らかの上皮が伸長し，石灰化鼓膜からも鼓膜が再生することが示された．しかしながら，患者間の差が大きかったことから，我々は，石灰化鼓膜の性状によって鼓膜再生の程度が異なると仮説を立てた．このことを証明するため，今回鼓膜の石灰化の程度により群分けを行い，検討を行った．

P3-4 経外耳道的内視鏡下耳科手術 (Transcanal Endoscopic Ear Surgery:TEES) を使用した 鼓膜形成術（接着法）の成績

松瀬　春奈，佐藤　智生，熊井　良彦
長崎大学病院　耳鼻咽喉科・頭頸部外科

【はじめに】近年経外耳道的内視鏡下耳科手術（Transcanal Endoscopic Ear Surgery: 以下 TEES とする）は，一般的に各施設で行われる術式である．TEES の利点として，顕微鏡で死角になる部位の観察に優れ，低侵襲であること，視覚的にクリアで教育効果も高いこと，などに関して様々な報告がなされている．当科でも 2021 年に TEES を導入し，TEES を使用した鼓膜形成術（接着法）は 2021 年 9 月より開始した．導入後 2 年（発表時）が経過したため，手術成績について検証することとした．
【対象と方法】当科で 2021 年 9 月から 2022 年 9 月までの 1 年間に，TEES 下接着法による鼓膜形成術を施行した症例は 14 症例 17 耳であった．うち術後 6 ヵ月以上追跡可能であった 12 耳について，病態，穿孔サイズ，手術による穿孔閉鎖率と術後聴力成績を評価した．聴力成績に関しては日本耳科学会の聴力成績判定基準に基づいて判定した．
【結果】疾患内訳は，鼓膜切開あるいは鼓膜チューブ留置後の穿孔の残存が 6 耳（50%），外傷性鼓膜穿孔が 1 耳（8.3%），慢性中耳炎が 5 耳（41.7%）だった．穿孔サイズは，Grade I が 3 耳（25%），Grade II が 5 耳（41.7%），Grade III が 4 耳（33.3%）であった．穿孔閉鎖の成功率は 75% で，穿孔を閉鎖できなかった症例は 3 耳だった．聴力改善の成功率は，現時点で 12/12 耳（100%）であった．
【考察】当院の鼓膜形成術の適応は以下のようにしている．まず穿孔縁が鼓膜輪にかかる症例や鼓室内の観察が必要な症例では鼓室形成術 I 型を選択し，それ以外は接着法による鼓膜形成術を選択している．今回検討した症例で接着法により，穿孔の閉鎖ができなかった症例は Grade I が 2 耳，Grade II が 1 耳だった．このうち，Grade I の 1 耳は術前に少量の耳漏を認めており，感染の制御不足が原因と考えられた．また残りの，Grade I と Grade II の 2 耳は，術中に鼓膜全体の 8 ～ 9 割を占める硬化病変を切除したことに加え，筋膜の大きさが不足し穿孔縁への筋膜の接着面積が不十分であったことが原因と考えられた．硬化病変の大きな症例は接着法ではなく鼓室形成術 I 型を選択すべきであったと考えた．過去に多数報告で指摘されている通り，TEES は顕微鏡で死角になる部位の観察に優れているため，外耳道の湾曲が強く，鼓膜形成に際して穿孔縁が顕微鏡下ではよく見えない症例でも問題なく行えることが TEES 下接着法の最大の利点であると改めて再確認した．今後も本術式の利点，弱点，また望ましい適応の詳細とその根拠やリティンパとのすみわけ等について，症例数を増やして検討していく．

P4-1 vHIT と温度刺激検査を用いた良性発作性頭位めまい症の半規管機能の評価

蒲谷嘉代子，福島　諒奈，南方　寿哉，勝見さち代，高橋真理子，岩崎　真一
名古屋市立大学　耳鼻咽喉・頭頸部外科

【はじめに】良性発作性頭位めまい症（BPPV）は卵形嚢内の耳石が半規管内に迷入し，頭位変換にて耳石が半規管内を移動することで，回転性めまいを生ずる疾患である．半規管機能検査である vHIT は全ての半規管の高周波数領域の前庭動眼反射（VOR）の評価が可能であるのに対して，温度刺激検査は低周波数領域の外側半規管の VOR の評価が可能である．BPPV 例においては，vHIT は正常反応[1]，VOR gain が低下する[2] などの報告があり，温度刺激検査では約 30% の症例で異常を示す[3,4] ことが報告がされている．本検討では，vHIT と温度刺激検査の両方を用いて，BPPV 例の半規管機能の評価を行った．

【方法】2019 年 12 月 1 日より 2023 年 3 月 31 日までに，当院耳鼻咽喉科を受診した BPPV 例のうち，vHIT を実施した 67 例（62.5 ± 12.9 歳，男性 20 例，女性 47 例，後半規管型 33 例，外側半規管型 34 例）の vHIT と温度刺激検査の結果について後ろ向きに検討した．vHIT は，責任半規管とその対側の半規管にて VOR gain と corrective saccade（CS）の有無を比較した．温度刺激検査の結果は，一側半規管麻痺（CP）は CP 率 >20%，両側 CP は最大緩徐相速度 10deg/sec 未満とした．

【結果】後半規管型 BPPV 33 例の vHIT の後半規管では，VOR gain が患側 0.80 ± 0.23，健側 0.91 ± 0.25 で，患側が有意に低値であり（p = 0.011，図 1），CS は患側 11 例（33.3%），健側 6 例（18.2%）で認めた（p = 0.260）．温度刺激検査では，11 例（36.7%，患側 CP 9 例，両側 CP 2 例）で異常を認めた．外側半規管型 BPPV 34 例の vHIT の外側半規管では，VOR gain が患側 1.07 ± 0.20，健側 1.06 ± 0.19 で，有意差を認めず（p = 0.822，図 2），CS は患側 14 例（41.2%），健側 5 例（14.7%）で認め患側で多く認めた（p=0.029）．温度刺激検査では，18 例（54.5%，患側 CP 17 例，両側 CP 1 例）で異常を認めた．

【考察】BPPV における vHIT では，後半規管型 BPPV では責任半規管の VOR gain の低下を認めたが，外側半規管型 BPPV では認めなかった．一方，温度刺激検査では，外側半規管型 BPPV の約半数で反応の低下を示した．後半規管型 BPPV における VOR gain の低下は頭位変換時のふらつきなどの症状に関与することが推察される．

1） Califano L，et al．Acta Otorhinolaryngol Ital．2021.
2） Elsherif M，et al．Eur Arch Otorhinolaryngol．2021.
3） Pagnini P，et al．ORL．1989.
4） Baloh RW，et al．Neurology．1993.

図 1

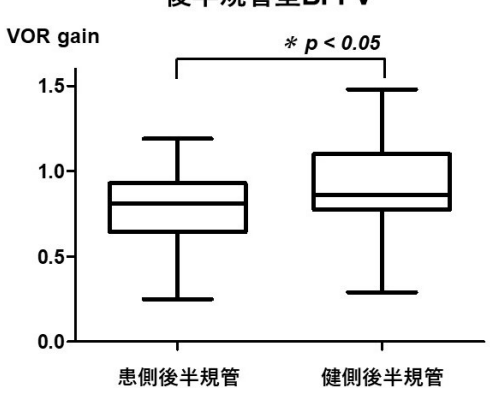

図 2

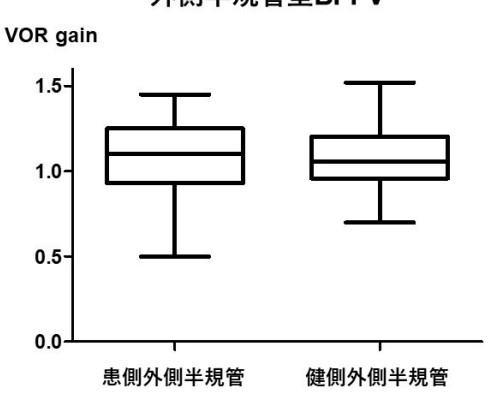

P4-2 当院での持続性知覚性姿勢誘発めまいに対する薬物治療について

實川　純人，角木　拓也，高野　賢一
札幌医科大学　耳鼻咽喉科・頭頸部外科

【背景】慢性めまいの原因として最も多いのは持続性知覚性姿勢誘発めまい（Persistent Postural Perceptual Dizziness, PPPD）であり 39% を占める．現在のところ，PPPD に特異的な検査所見はなく，鑑別疾患として一側性前庭機能障害の代償不全，両側前庭機能障害，加齢性前庭障害が挙がられる．耳鼻咽喉科医が PPPD を適切に診断することは重要である．代表的な治療法は選択的セロトニン取り込み阻害（Selective Serotonin Reuptake Inhibitors，SSRI）などの抗うつ薬，前庭リハビリテーション，認知行動療法である．SSRI の副作用出現率は 65% 程度と高く，副作用の出現とともに治療継続率の低下が懸念される．当院では PPPD の治療継続率の向上を目的に，2022 年 5 月より全例，神経精神科と連携して治療を行なっている．当院耳鼻咽喉科にて，2017 年のバラニー学会の診断基準を用いて PPPD と診断の後，耳鼻咽喉科医師より PPPD の病態と治療の必要性を説明の上，神経精神科に紹介する．PPPD の病態を理解した固定の精神科医師が対応し，薬物治療を開始する．薬物治療はエスシタロプラムシュウ酸塩を第一選択とした．副作用が許容できない際は，他の SSRI やセロトニン再取込み / セロトニン受容体モジュレーター（Serotonin Reuptake Inhibitor and serotonin Modulator，S-RIM）に分類されるボルチオキセチン臭化水素酸塩に変更した．エスシタロプラムシュウ酸塩の副作用が強く，すぐに他の SSRI や S-RIM に変更が難しい際は SSRI や S-RIM の開始まで，抗うつ薬には分類されず副作用も比較的少ないセロトニン 1A 部分作動薬であるタンドスピロンクエン酸塩を使用した．【対象・方法】今回，2022 年 5 月から 2023 年 4 月に当院で PPPD に対して薬物治療を行った 13 例を対象に，SSRI の副作用の出現率，副作用が出現した後の治療選択，薬剤変更を要した症例の経過を検討した．【結果】53.4% に SSRI の副作用を認め，副作用を認めた症例の 57.1% は他の薬剤への変更を必要とした．薬剤変更を要した症例において，75% の症例はタンドスピロンクエン酸塩投与にて自覚症状，Niigata PPPD Questionnaire（NPQ）の改善を認めた．これらの症例は経過で他の SSRRI や S-RIM を投薬したが，いずれも副作用で継続が難しく，タンドスピロンクエン酸塩単剤による加療となった（図）．治療継続率は 92.3% であった．【考察】たくさんの治療選択肢をもち，必要時には薬剤の変更も行うことで，治療継続率の向上につながると考えられる．

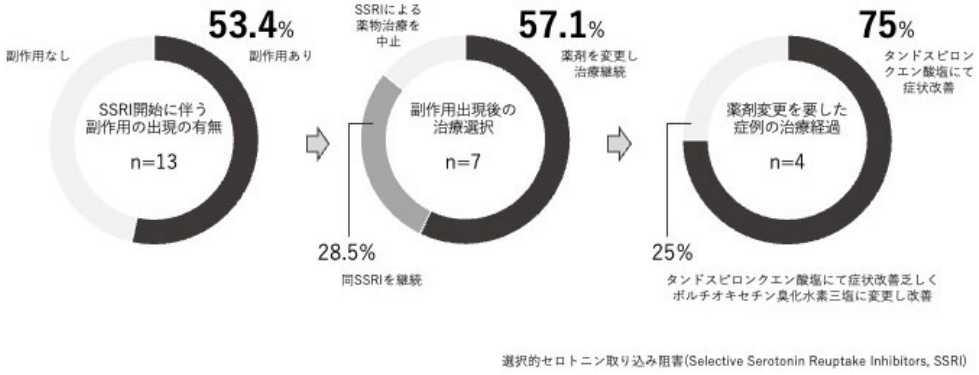

選択的セロトニン取り込み阻害(Selective Serotonin Reuptake Inhibitors, SSRI)

P4-3 前庭感覚代行刺激が健常成人の体平衡機能と大脳皮質活動に及ぼす影響の検討

高倉　大匡[1]，將積日出夫[2]
[1]富山大学　耳鼻咽喉科頭頸部外科，[2]富山大学　医療機器イノベーション共同研究講座

頭部傾斜感覚適正化装置（Tilt Perception Adjustment Device：TPAD）は，頭部傾斜情報を振動信号に変換して口角部に刺激する前庭感覚代行装置であり，両側前庭障害患者や慢性平衡障害患者に対する体平衡機能改善効果が報告されている．我々は，この改善効果が前庭感覚代行刺激による大脳皮質の可塑的変化と関連している，との仮説に基づき，健常成人に対するラバー上での閉眼直立負荷時の大脳皮質血流変化を，近赤外線分光法（NIRS）を用いて計測し解析したので報告する．被験者は健常成人男性 16 名（全員右利き，25.0 ± 2.8 歳，全員半規管麻痺なし）である．60 秒間の重心動揺検査（1．開眼ラバー負荷なし，2．閉眼ラバー負荷なし，3．開眼ラバー負荷あり，4．閉眼ラバー負荷あり）を，それぞれ TPAD 非装着，TPAD 装着の 2 条件で行った．その後，ラバー上に直立した時の大脳皮質血流応答を NIRS を用いて計測した．大脳血流測定領域は左右の補足運動野，運動前野，一次運動野，一次体性感覚野，後部頭頂皮質などを含む領域とした．被験者は安静立位（開眼で左右にある手すりを把持）60 秒間，負荷立位（手すりを放して閉眼ラバー負荷での直立）30 秒間を交互に 10 回行い，それらの課題をそれぞれ TPAD ありと TPAD なしで行った．TPAD 装着の順序は被験者ごとに入れ替えた．解析の結果，重心動揺検査において，TPAD を装着した際に，非装着時に比べて閉眼ラバー負荷時の外周面積，閉眼ラバー比の有意な低下が見られ，ラバーロンベルグ率，ラバーロンベルグ率 / 閉眼ラバー比は有意差を認めなかった．この結果は，TPAD を用いた前庭感覚代行刺激が健常成人の体平衡機能を即時的に改善し，また TPAD 装着により不安定直立時の姿勢制御に関わる体性感覚依存度が低下することを示唆していると考えられた．閉眼ラバー上での直立負荷時の大脳皮質血流応答に関しては，左の一次体性感覚野から縁上回の一部にかけての領域において，TPAD 非装着時に比べて TPAD 使用時に有意な賦活化を認めた．同領域において，被験者自身の前庭感覚入力と，TPAD の体性感覚刺激で代行した前庭感覚入力の統合処理がなされているのではないかと推察した．

P4-4 潜水による減圧症の一例

藤坂実千郎
富山大学　耳鼻咽喉科

【はじめに】
人体は潜水により上昇した水圧の影響を受け，体内に窒素などの不活性ガスが溶け込む．潜水から浮上する際はゆっくりと浮上しなければならないが，浮上速度が速かったり，あるいは潜水深度が深いと，浮上時に呼吸による排出が追いつかず，組織内や血管内で体内に溶け込んでいた気体が気胞化し，組織障害や血流障害を引き起こす．これが減圧症である．今回，我々は潜水による減圧症の一例を経験したので，文献的考察を加えて報告する．
【症例】
41 歳女性．○月 1 日，1 年半ぶりにダイビングを行う．ダイビング歴は 10 年である．水深は約 27m，4 回潜水実施，合計 50 分であった．8 時半から開始し，17 時に終了．地上に上がってから 1 時間後の 18 時に立ちくらみがあったが，夕食をとった．20 時にホテルに戻ったが，めまい，，頭痛，四肢の痺れがひどくなり，救急車を呼び，近医総合病院 A を受診し，精査加療目的で入院となった．
潜水による減圧症 2 型（内耳型）を疑い，同日 23 時半から 4 日間，計 4 回の高気圧酸素治療を受けた．治療は通常の 2 気圧，90 分ではなく，米国海軍治療表 6（USNTT6: US Navy treatment table6）に従い，2.8 気圧まで上昇させ，約 5 時間の治療を行った．4 回の高気圧酸素治療によって症状は改善し，同院を退院し地元に帰る予定であったが，途中の駅で呼吸苦あり，近医総合病院 B に救急搬送され，入院となった．純音聴力検査はほぼ正常閾値であり，平衡機能検査では左向き自発眼振あるも，温度眼振検査で CP を認めなかった．近医総合病院 A からの診療情報提供もあり，同院 B で再度，高気圧酸素治療を米国海軍治療表 5（USNTT5）に従い，6 と同じく 2.8 気圧まで上昇させ，約 2 時間の治療を計 3 回施行し，症状の改善を認め退院した．発症から 2 ヶ月後，地元の近医総合病院 C に紹介受診した．一般的なめまい治療を継続するも，残存するめまい症状が改善せず，発症から 9 カ月後，当科初診した．
当科初診時は車椅子での受診であり，左向き自発眼振を認めた．純音聴力検査は両側ともほぼ正常閾値であった．後日施行した平衡機能検査では温度眼振検査で CP を認めなかった．また，中枢性平衡障害を疑う所見も認められなかった．減圧症に伴う何らかの前庭障害が疑われたが，CP を認めなかったことから，可能な限り，積極的に動くよう指導した．当科初診から 2 ヶ月後，発症から 1 年後の再診時には，めまい症状がほぼ消失し，左向き自発眼振も消失した．現在，経過観察中である．
【考察】
減圧症とは聞き慣れない疾患名であるかもしれない．潜水後の浮上によって，組織，血液中に溶解した不活性ガスが気胞化して発症する疾患である．減圧症は重症度分類が存在し，I 型は軽症とされる．臨床症状は，皮膚の発赤，四肢の浮腫，関節痛などである．2 型は重症とされ，次の 4 型，脊髄型（知覚・運動・膀胱直腸障害），脳型（意識障害・痙攣・片麻痺），肺型（胸痛・咳・息切れ），内耳型（めまい・嘔気・聴力低下）に分類される．これとは別に動脈ガス塞栓症（空気塞栓症，肺過膨張症候群）が挙げられる．今回はめまい症状が主体であることから，減圧症 2 型（内耳型）に分類された．発症しやすい要因としては，1 日 3 本以上のダイビングで，30m 以上の深度とされている．水面（大気下）は 1ATA（ATA= 大気圧 + 水圧）であるが，水深 10m で 2ATA，20m で 3ATA，30m で 4ATA とされる．
軽症例では自然治癒する例もあり，再圧治療施設が近くにない場合は，酸素吸入も選択肢となる．しかし，重症例では，できるだけ早く，可能であれば 6 時間以内に再圧治療を行うことが望まれる．

P4-5 脳表ヘモジデリン沈着症に対する人工内耳埋め込み術前後の前庭機能評価 - 症例報告 -

神田　裕樹[1]，森口　　誠[2]，梶本　康幸[1]，三輪　　徹[1]，角南貴司子[1]
[1]大阪公立大学　耳鼻咽喉科，[2]森口耳鼻咽喉科　耳鼻咽喉科

脳表ヘモジデリン沈着症とは持続性および反復的な出血により，鉄（ヘモジデリン）が脳表，脳実質に沈着し，神経障害を来す疾患である．臨床症候として感音難聴，小脳性運動失調，認知機能障害などを認め，難聴，ふらつきは耳鼻咽喉科とも関わりがある症状である．難聴に関しては工内耳埋め込み術が有用とする報告がある．一方で，ふらつきに関しては小脳性運動失調による影響と考えられているが，前庭機能障害に言及した報告，症状に対する治療に関する報告はまだ少ないのが現状であり．今回，我々は脳表ヘモジデリン沈着症例に対して，難聴に対して人工内耳埋め込み術を施行し，術前後の前庭機能検査で評価を行ったので若干の文献的考察を含めてご報告する．症例：64 歳　男性　主訴：難聴，ふらつき既往歴：高血圧症，脂質異常症，2 型糖尿病現病歴：50 歳頃より徐々に聴力の低下を自覚されていた．当科初診 4 ヶ月前に数時間持続する回転性めまいと嘔気で前医救急に救急搬送された．頭部 MRI を施行され脳表ヘモジデリン沈着症を指摘された．前医脳外科で経過観察となっていたが，難聴も進行しているため，同院耳鼻咽喉科を受診．左向き固定性眼振，両側感音難聴を指摘され，補聴器装用されたが，効果乏しく，語音明瞭度悪いため手術適応を含めて当院に紹介となった．所見：鼓膜に特記所見は認めず，純音聴力検査では右 Scale out，左 90dB（三分法）で両側感音難聴を認めた．最高語音明瞭度は右 0%/100dB，左 10%/100dB で低下認めていた．ABR は両側で反応は認めなかった．眼振検査では左水平性眼振を認めた．重心動揺検査では外周面積は開眼で 15.0cm2，閉眼で 28.9cm2，総軌道長は開眼で 180.9cm，閉眼で 300.2cm であった．温度刺激検査（air caloric）は最大緩徐相速度は右 20 度で 4°/sec，左 20 度で 7°/sec で両側半規管機能低下を認めた．video Head Impulse Test（vHIT）は外側半規管 gain は右 1.15，左 1.26，catch up saccade は認めなかった．前庭誘発筋電位（VEMP）は oVEMP で Asymmetric Ratio（AR）17.4% で，cVEMP は AR28.8% であった．DHI（Dizziness Handicap Index）は 30 点であった．画像検査：頭部 MRI は T2 強調画像で脳幹・小脳・大脳の表面に低信号域があり，小脳萎縮も認めた．第 8 脳神経領域にはっきりとした低信号域は認めなかった．側頭骨 CT は蝸牛，半規管，内耳道には特記すべき所見は認めなかった．経過：重心動揺・頭部 MRI から中枢神経障害によるふらつきと考えられた．しかし，カロリック検査では半規管機能低下が認められており，末梢前庭機能障害によるふらつきも一因である可能性が示唆された．そのため，前庭リハビリを開始とした．当科初診から 8 ヶ月後に左人工内耳埋め込み術を施行した．Med- EL 社の Flex28 を Round window approach で挿入を行った．術後 3 ヶ月目での前庭機能検査では，術後所見：重心動揺検査では外周面積は開眼で 20.2cm2，閉眼で 26.5cm2，総軌道長は開眼で 199.6cm，閉眼で 270.6cm であった．温度刺激検査は最大緩徐相速度は右 20 度で 0°/sec，左 20 度で 0°/sec であった．vHIT は外側半規管 gain は右 0.94，左 1.00，catch up saccade は認めなかった．oVEMP は両側で反応は消失で，cVEMP は AR26.0% であった．DHI は 42 点であった．本人のふらつきの自覚症状の増悪は認めなかった．

P4-6 突発性難聴と前庭神経炎における唾液中のヘルペスウイルスの網羅的解析

福島　諒奈，蒲谷嘉代子，南方　寿哉，勝見さち代，岩崎　真一
名古屋市立大学　耳鼻咽喉・頭頸部外科

【はじめに】

ヒトを自然宿主とするヘルペスウイルスは 9 種類あり，いずれも唾液等の体液を介して伝播することが知られている．これまで，単純ヘルペスウイルス 1 型（HSV-1）と水痘・帯状疱疹ウイルス（VZV）が末梢性顔面神経麻痺の発症に関与することが示されており，実際に唾液から HSV-1 や VZV が検出されている．突発性難聴や前庭神経炎に関してはヘルペスウイルスが関与する可能性は指摘されているものの，その原因はいまだに不明である．今回，突発性難聴と前庭神経炎の患者の唾液よりヘルペスウイルスを網羅的に解析し，その検出率について検討した．

【対象と方法】

2021 年 1 月から 2022 年 12 月までに名古屋市立大学病院および関連病院を受診した突発性難聴 22 例（60.0 ± 14.5 歳，男性 10 例，女性 12 例）と前庭神経炎 20 例（60.2 ± 11.9 歳，男性 7 例，女性 13 例）と健常者 12 例（44.4 ± 14.4 歳，男性 5 例，女性 7 例）を対象とした．患者は急性期（発症 14 日以内）と慢性期（発症 3 か月後）に，健常者は 1 回のみ唾液を採取し，リアルタイム PCR でヘルペスウイルスを検出した．HSV-1，単純ヘルペスウイルス 2 型（HSV-2），VZV，Epstein-Barr ウイルス（EBV），サイトメガロウイルス（CMV），ヒトヘルペスウイルス 6B 型（HHV-6B），ヒトヘルペスウイルス 7 型（HHV-7）を検出対象とした．また，突発性難聴について急性期に検出率が高かったウイルスに関して，検出群と非検出群の聴力閾値（4 分法）を比較した．

【結果】

突発性難聴では，急性期に EBV が 12 例（54.5%），HHV-7 が 4 例（18.2%），HSV-1 と HHV-6B が 1 例ずつ（4.5%）検出され，慢性期に EBV が 10 例（45.5%），HHV-7 が 5 例（22.7%）検出され，その他のウイルスは検出されなかった．

前庭神経炎では，急性期に EBV が 4 例（20.0%），HHV-7 が 3 例（15.0%），慢性期に EBV が 4 例（20.0%），HHV-7 が 5 例（25%）検出され，その他のウイルスは検出されなかった．

健常者では，EBV が 1 例（8.3%），HHV-7 が 3 例（25.0%）検出され，その他のウイルスは検出されなかった．

突発性難聴における EBV の検出率は健常者の検出率に対して有意に高く（p=0.011），その他のウイルスの検出率は患者群と健常者の間で差はなかった．EBV が検出された突発性難聴 12 例のうち 6 例（50.0%），前庭神経炎 4 例のうち 2 例（50.0%）が 3 か月後も EBV が検出された．

突発性難聴について，急性期の EBV 検出群 12 例（54.5%）と非検出群 10 例（45.5%）について，初診時の聴力閾値（4 分法）を比較したところ，検出群は 99.4 ± 5.0dB，非検出群は 76.4 ± 26.1dB であり，有意差は認めなかった（p=0.054）．

【結論】

突発性難聴では，EBV が約半数で検出され，健常者での検出率より有意に高く，半数では慢性期にも検出された．EBV は突発性難聴に何らかの関連がある可能性が考えられた．

突発性難聴，前庭神経炎の両者にて，HHV-7 は 15 〜 25% 検出されたが，健常者での検出率と差がなく，本疾患の病態との関連性は低いと考えられた．

P4-7 振幅変調音刺激による前庭誘発頸筋電位測定の試み

青海 瑞穂[1]，瀬尾 徹[1]，肥塚 泉[2]，小森 学[2]
[1] 聖マリアンナ医科大学横浜市西部病院 耳鼻咽喉・頭頸部外科，[2] 聖マリアンナ医科大学 耳鼻咽喉科

前庭誘発頸筋電位（cervical vestibular evoked myogenic potential: cVEMP）は，音刺激により同側の胸鎖乳突筋に記録される筋源性反応である．音刺激よる反応であるものの，その起源は平衡器官の球形嚢であるというユニークな反応である．私達はこれまでに cVEMP の周波数応答について研究し，その臨床応用についても報告してきた．近年，振幅変調（amplitude-modulated: AM）音刺激を用いた cVEMP（AMcVEMP）が報告されるようになり，臨床応用が期待される．今回，私達の施設で AMcVEMP の記録が可能かどうか試みた．対象は，耳科・神経耳科学的疾患の既往のない健康成人男性 2 名である．刺激音として，搬送波を 500Hz，変調波を 23Hz・37Hz・113Hz・211Hz とした振幅変調音を用いた．測定条件は通常の cVEMP と同一とし，一側のヘッドホンより刺激を与え対側へ頸部を捻転させ同側の胸鎖乳突筋で記録した．いずれの刺激条件においても刺激に続発する反応を記録することができた．この反応の振幅は，37Hz の変調による場合に，その他の変調によるものより大きかった．既報によると，変調波 40Hz 前後で振幅が最大となるので，これを確認することとなった．私達の施設で AMcVEMP が記録できることが確認された．

P5-1 当科における顔面神経麻痺減荷術の検討

重見　英仁，門脇　嘉宣，平野　　隆，鈴木　正志
大分大学　耳鼻咽喉科

【目的】
2023 年に改訂された顔面神経麻痺診療ガイドラインの中で，重症の顔面神経については Bell 麻痺，Hunt 症候群，また外傷性いずれの原因に対しても顔面神経減荷術の施術は推奨されている．しかし症例がそう多くないこと，介入試験の難しさなどからそのエビデンスの質は高くなく，その推奨の度合いは弱い．そのような背景の中で，当科における傾向や結果，問題点や改善点を検討していくべく同手術症例の解析をおこなった．
【方法】
2014 年 1 月から 2022 年 12 月の期間において当科にて顔面神経減荷術を施術し，術後半年以上の経過観察ができた，もしくはその期間以内に治癒に至った 21 例を対象とした．内訳としては男性 8 例，女性 13 例で平均年齢は 44.5 ± 21.3 歳であり，右 8 耳で左 13 耳だった．原因疾患はベル麻痺が 13 例，ハント症候群が 7 例，外傷性が 1 例であった．
これらの対象において発症から手術までの期間，ENoG の数値，顔面神経麻痺発症時の最低柳原スコア，治療後最終の柳原スコア，術前後の聴力変化（3 分法）について検討を行った．手術手技としては全例，乳突削開から後鼓室開放を行いキヌタ骨を摘出後に顔面神経の第 1 膝部～茎乳突孔まで減荷を行った．神経鞘は全例にて切開を行い，デキサメタゾンリン酸エステルナトリウムを浸透させたゼラチンスポンジを解放した神経上に留置した．
【結果】
発症から手術までの平均日数は 50.3 日（15 ～ 80 日）だった．発症時の最低の柳原スコアは 3.3（0 ～ 12 点）であり，確認できた最終の同スコアの平均は 27.9 だった．同スコア 30 点で区分して患者年齢と手術までの日数で解析を行うと，年齢では 30 点以上の群が 30 点未満の群に比べて若い傾向にあったが有意差はなく，手術までの日数でも両群に差はなかった（Mann-Whitney 検定）．同スコア 38 点以上の治癒率は 21 例中 5 例の 23.8% だった．聴力評価は元々高度感音難聴があった 1 例，術後当院で聴力評価できなかった例を除くと術前平均 20.4dB，術後は平均 28.8dB であり，術前術後で 10dB 以上の閾値上昇を認めた症例が 5 例（25%）あった．ENoG は結果が確認できなかった症例もあったが，0 ～ 10% が 9 例，10 ～ 20% が 2 例，20% 以上が 6 例あった．
【考察】
当科における顔面神経麻痺スコア 38 点以上の治癒率は 23.8% と他の報告（25 ～ 34.2%）に比べて若干の低値となった．手術までの期間については 50.3 日とガイドラインの記載よりもかなり遅い結果となった．当科における顔面神経麻痺の手術に関して，文献的考察を含めて検討する．

P5-2

顔面神経減荷術症例の検討 ～有効性と聴力への影響～

近藤　俊輔，比嘉　輝之，親川　仁貴，鈴木　幹男
琉球大学　耳鼻咽喉科

【緒言】Bell 麻痺，Hunt 症候群とも高度麻痺例では薬物療法を行っても麻痺の残存や後遺症を残す症例が少なからずある．そのため，高度麻痺例では顔面神経減荷術が行われるが，いまだに減荷術の有効性に関する科学的根拠は低いのが現状である．また手術では耳小骨操作も伴う為，聴力悪化の危険性を伴う．今回我々は顔面神経減荷術の有効性および聴力への影響に関して検討を行った．【対象】当科では柳原スコア 10 点以下かつ ENoG10% 未満を顔面神経減荷術の適応としている．2009 年から 2022 年までに当科で末梢性顔面神経麻痺に対して顔面神経減荷術を施行した初発発症かつ発症から 6 ヵ月以上経過をおえた 32 例を対象とした．Bell 麻痺は 13 例，年齢は平均 45.2 歳で，男性 5 例，女性 8 例であった．Hunt 症候群および ZSH は 19 例，年齢は平均 41.8 歳で，男性 5 例，女性 14 例であった．【方法】顔面神経減荷術は経乳突法にて行い，全例でキヌタ骨は摘出し減荷後に reposition し伝音再建を行った．対象に対して 1，2 の検討を行った．1．減荷術群と非手術群（対象と同時期に当科を受診し，柳原法で 10 点以下かつ最増悪時 ENoG10% 未満であったが減荷術を施行しなかった例）における治癒率の比較（治癒は発症から 6 ヵ月以上経過し，柳原スコア 38 点以上かつ後遺症が軽度以下と定義）．2．減荷術前後の聴力の比較（3 分法での気導聴力および各周波数の気導閾値）．【結果】1．治癒率：Bell 麻痺では減荷術群で 46.1%（6/13 例），非手術群で 29.4%（5/17 例）であった（p=0.35）．Hunt 症候群＋ZSH では減荷術群で 15.8%（3/19 例），非手術群で 8.7%（2/23 例）で治癒の結果となった（p=0.48）．2．減荷術前の 3 分法の気導聴力は平均 20.2dB，術後は平均 25.9dB であった（p=0.163）．また術前後の各周波数の気導閾値（図参照）の比較では 125，250，500，8000Hz で術後に有意な閾値上昇を認めた．【考察】過去に減荷術の有効性に関して検討した Systematic Review（Geoffrey ら 2018）では減荷術の有無で有効率に関して有意差はなく，本検討と同様の結果であった．しかし Bell 麻痺，VZV 関連ともに減荷術群で治癒率が高い傾向を認めた．聴力に関しては低音域と高音域で術後有意な閾値上昇を認めた．術後聴力悪化を防止する目的でキヌタ骨を温存する術式（村上，2000）や IS 関節のみを離断する術式（三谷，2019）も報告されており検討する必要があると考えられた．症例数を重ねるとともに，有効性および手術術式などを更に今後検討してゆきたい．

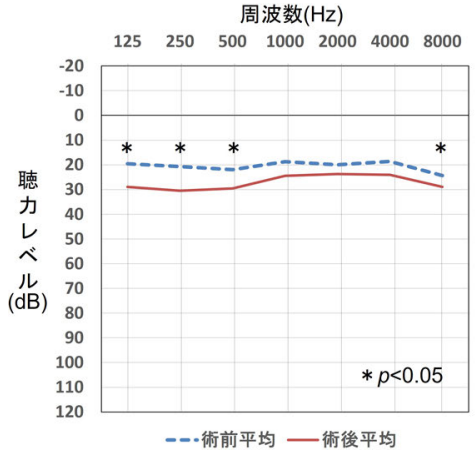

気導閾値 (Hz)	術前 (dB)	術後 (dB)	p値
125	19.6	28.9	0.001
250	20.7	30.5	0.000
500	22.0	29.6	0.009
1000	18.7	24.5	0.150
2000	20.0	23.7	0.567
4000	18.6	24.0	0.053
8000	24.4	28.9	0.027

P5-3 当院のベル麻痺及びラムゼイ・ハント症候群と前庭神経炎における COVID-19 ワクチン接種歴について

鴨頭　輝，小泉めぐみ，石本　晋一
JR 東京総合病院　耳鼻咽喉科

【はじめに】COVID-19 ワクチンは特例承認された初の mRNA 医薬品で，承認時には高い予防効果が謳われたが，日本における統計データでは，感染者数・死者数・超過死亡のいずれも接種開始前に比べて接種開始後は増加し，非接種者に比べて接種者の方が感染率は高く，有効性・安全性の慎重な評価が必要である．接種後の adverse events として心筋炎，不整脈，IgA 腎症，ギラン・バレー症候群，出血性脳卒中等が報告されており，耳鼻咽喉科領域ではベル麻痺，ラムゼイ・ハント症候群，前庭神経炎，突発性難聴等が報告されている．今回，我々の施設におけるベル麻痺及びラムゼイ・ハント症候群の症例において接種歴を調査し，既報の前庭神経炎の症例における接種歴と比較検討したので報告する．

【対象と方法】2019 年 7 月～ 2022 年 9 月に JR 東京総合病院耳鼻咽喉科においてベル麻痺又はラムゼイ・ハント症候群と診断され，顔面神経麻痺の検査（ENoG，NET 等）を受けた患者 114 名を対象とし，COVID-19 ワクチン接種の有無を調査した．

【結果】2021 年第 3 四半期～ 2022 年第 3 四半期ではベル麻痺及びラムゼイ・ハント症候群の症例 39 名中，接種後 25 名（64%），接種無 8 名（21%），不明 6 名（15%）であり，また，時期によって接種割合に変動が見られた．ENoG 値，NET 閾値，NET 閾値左右差はワクチン接種の有無において有意差を認めなかった．

【考察】過去に報告した当院における前庭神経炎の症例における接種歴の調査では，2021 年第 3 四半期～ 2022 年第 3 四半期において 10 例（91%）は接種後，1 例（1%）は接種無（半年前の感染歴あり）であり，接種開始前と比べて接種開始後から前庭神経炎の症例の増加を認めた．前庭神経炎と比べ，ベル麻痺及びラムゼイ・ハント症候群の症例では接種割合は低かった．前庭神経炎とベル麻痺及びラムゼイ・ハント症候群とでの接種割合差の原因として，顔面神経麻痺症状で受診する症例とめまい症状で受診する症例とでの接種に対する行動様式の差異の可能性，ヘルペスウイルス及び帯状疱疹ウイルスが主な原因とされているベル麻痺及びラムゼイ・ハント症候群と，未だに原因がはっきりとしていない前庭神経炎との何らかの病態的な差異の可能性が考えられた．今回の結果は単施設における調査であり，詳細な検討のためには多施設における多くの症例の調査が必要であると考えられた．また，COVID-19 ワクチンは新薬であり，有効性・安全性に関する正確な評価の継続が重要であると考えられた．

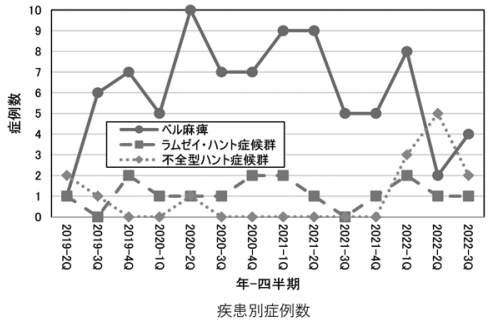

疾患別症例数

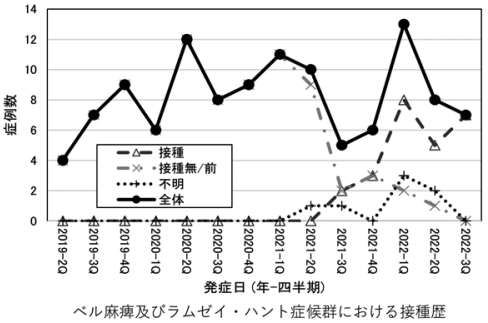

ベル麻痺及びラムゼイ・ハント症候群における接種歴

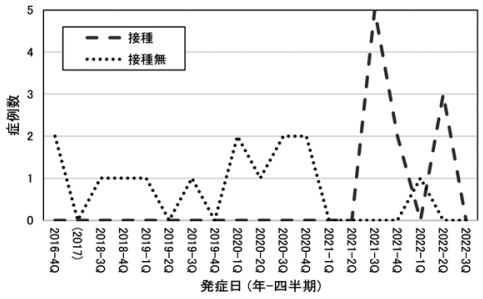

前庭神経炎における接種歴

P5-4 あぶみ骨筋反射陽性顔面神経麻痺症例における予後不良因子の検討

濱之上泰裕，増田　正次，齋藤　伸夫，坂本龍太郎，村上　　諄，齋藤康一郎
杏林大学　耳鼻咽喉科

【はじめに】顔面神経麻痺診療ガイドライン（2023 年）では，発症 2 週間以内に施行したあぶみ骨筋反射（SR）が陽性であれば，その治癒率は 6 か月で 100% とされている．しかし，我々はこれまで，SR 陽性にもかかわらず治癒に至らない症例を少なからず経験した．今回，SR 陽性例における，発症早期の予後予測因子の検討を行った．【対象と方法】2013 年 2 月から 2022 年 5 月までに当施設で加療を行った顔面神経麻痺症例のうち，SR 検査を施行し，6 ヶ月以内に治癒もしくは 6 ヶ月以上経過追跡可能であった 514 例から SR 陽性症例を抽出した．柳原スコア 36 点以上かつ中等度以上の病的共同運動を認めなかった症例を治癒とし，6 ヶ月以上経過観察を行い，かつ治癒基準に満たない症例非治癒とした．抽出症例における予後不良に寄与し得る因子として，初診時の耳痛・顔面痛（以下，疼痛）の有無，初診時の柳原スコア，ENoG 値を分析項目とした．2 群のカテゴリ変数の比較検定には Fisher の正確確率検定を用い，$p<0.05$ を有意差ありとした．【結果】全 514 例中 SR 陽性であった 233 例のうち 8 例が非治癒症例であり，SR 陽性症例の治癒率は 96% であった．非治癒症例のうち 7 例に疼痛を認め，4 例は初診時柳原スコアが 10 点以下であった．疼痛を有する症例と有さない症例の治癒率はそれぞれ 91%，98% であり有意差を認めた（$p=0.001$）（表 1）．初診時柳原スコア 10 点以下の症例と 12 点以上の症例の治癒率はそれぞれ 84%，98% であり有意差を認めた（$p=0.0084$）（表 2）．ENoG10% 以下の症例と 11% 以上の症例の治癒率はでそれぞれ 33%，99% であり有意差を認めた（$p<0.0001$）．【考察とまとめ】SR 検査は ENoG を施行できない施設においても簡便に顔面神経麻痺症例の予後を推定可能な検査所見として利便性が高い．しかし，本研究により，顔面神経麻痺症例において SR 陽性は治癒を 100% 保証する所見ではない可能性が示唆された．痛みを訴える症例，初診時柳原スコア 10 点以下の症例においては ENoG の結果を待って慎重に予後と治療方針を患者に説明をする必要があると考えられる．

表 1．疼痛の有無による治癒と非治癒の結果

	治癒	非治癒	合計
疼痛伴う	64	5	69
疼痛伴わない	161	3	164

表 2．初診時柳原スコアによる治癒と非治癒の結果

	治癒	非治癒	合計
初診時柳原スコア10点以下	24	4	28
初診時柳原スコア12点以下	201	4	205

P5-5

Exteriorization にて制御しえた 顔面神経麻痺を伴う錐体部真珠腫の一例

金子富美恵[1,2]，河野　正充[1]，木下　哲也[1]，村上　大地[1]，大谷真喜子[1]，保富　宗城[1]
[1]和歌山県立医科大学　耳鼻咽喉科・頭頸部外科，[2]済生会有田病院　耳鼻咽喉科

錐体部真珠腫の手術加療は，側頭骨亜全摘による真珠腫母膜の全除去と軟部組織による充填が原則だが，露出した顔面神経に癒着した母膜は，除去に伴う顔面神経の損傷をきたしうる．今回我々は，顔面神経麻痺を契機に診断され，顔面神経が広範囲に母膜に接し剥離が困難と想定された錐体部真珠腫に対し，外耳道への真珠腫内腔の開放（exteriorization）を行ったため報告する．

症例は 81 歳女性．幼少期より右難聴，15 年前に右顔面神経麻痺の既往あり．20 日前から進行する右顔面神経麻痺に対し近医でのプレドニゾロン内服療法後，当院を受診した．右聾，初診時柳原スコアは 14 点であった．ヒドロコルチゾン 500mg よりパルス療法を施行するも麻痺は不変であった．CT にて中耳・乳突洞に充満，上半規管を超え内耳道底に至る軟部陰影を認め，顔面神経管は，内耳道底から迷路部を経て乳突部までの大半で骨破壊を生じていた．MRI では拡散強調像にて真珠腫を示す高信号を示したが，ガドリニウム造影にても顔面神経と母膜との境界は不明瞭であった．

迷路上型錐体部真珠腫（Sanna 分類）と診断，麻痺発症後 2 ヶ月時に外耳道後壁削除・乳突開放型鼓室形成術を行った．内耳道底から膝神経節，鼓室部までの顔面神経の走行の同定は神経刺激装置，ナビゲーションシステムに加え，術前 CT にて確認されている骨迷路の残存構造より行なった．真珠腫塊を慎重に除去し母膜を露出，削開，充填後の乳突洞と連続した腔として，入口部を拡大形成した外耳道に開放した．髄液漏，創部感染などの術後合併症は生じなかった．開放腔は 3 ヶ月で上皮化が終了し，内耳道底上部の清掃は外耳道から十分可能であった．顔面神経麻痺は術後 2 年を経過し柳原スコア 28 点まで回復した．CT 再検では外耳道から内耳道底上部までが大きく開放されており，真珠腫の遺残や再発を疑う所見は見られていない．

錐体部真珠腫の術式として exteriorization が選択されることは稀であるが，Pyle と Wiet は，術前よりの顔面神経麻痺を有し母膜との剥離が困難な症例における exteriorization の有用性を述べている．術後管理では，側頭骨亜全摘・充填術後で行われる遺残・再発検索のための画像検査は不要だが，定期的な清掃処置を要する．耳内に露出した顔面神経の損傷のおそれがあり，中耳側頭骨解剖を熟知した医師による慎重な処置が望ましい．

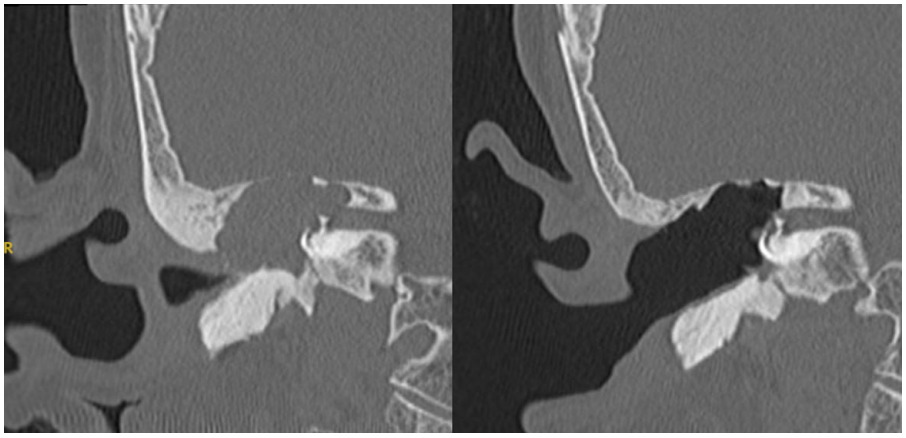

P5-6　多彩な神経症状を呈した耳性帯状疱疹の 1 例

寺岡　正人，羽藤　直人，山田　啓之，岡田　昌浩
愛媛大学　耳鼻咽喉科

【はじめに】帯状疱疹は日常診療でよく遭遇する疾患であるが，ときに髄膜脳炎などの重篤な合併症を来すことがある．今回我々は，耳性帯状疱疹から髄膜炎を発症し，多彩な脳神経障害をきたした 1 例を経験したので報告する．【症例】82 歳男性．咽頭痛，頭痛とめまいを主訴に近医耳鼻科を受診した．右耳介に疱疹および喉頭右側を中心に粘膜病変を認め，経口摂取も不良となったため総合病院耳鼻科に紹介され，入院加療を開始された．帯状疱疹疑いでアシクロビルおよびステロイドの点滴投与を開始されたが増悪傾向にあり，初診から 4 日目に当科へ転院となった．当科初診時，右耳介から外耳道にかけて強い発赤と腫脹を認め，滲出液から迅速検査を行い，帯状疱疹と診断した．また，喉頭蓋右側から披裂部にかけて厚い白苔付着と浮腫，右声帯不全麻痺を認めた．聴力検査は右 103.8dB，左向きに持続性の眼振を認めた．転院後は皮膚科ならびに神経内科にコンサルトの上，アシクロビルを増量し，前医から引き続きステロイドの点滴治療を継続した．転院 2 日目に右顔面神経麻痺も出現し，髄液検査の結果，帯状疱疹性髄膜炎と診断した．誤嚥による肺炎も併発したため，抗生剤投与も開始し，症状は徐々に改善した．しかし，治療開始後 1 週間ほど経過したのちに嚥下障害，持続性吃逆，重度の起立性低血圧など多彩な症状が出現し，ADL が著しく低下した．頭部造影 MRI では延髄をはじめ中枢には病変を認めず，遅発性に生じた下位脳神経麻痺に伴う症状と考えられた．嚥下および四肢のリハビリを開始し，初診から 2 か月後に近隣の回復期リハビリテーション病院に転院した．【結語】多彩な神経症状を呈し，長期の入院加療を要した耳性帯状疱疹の 1 例を経験した．帯状疱疹では発症早期には咽頭などに所見が限局していても，多発性の下位脳神経麻痺や髄膜炎，脳炎をきたす危険性があるため，専門医にコンサルトの上，早期の治療開始と慎重な経過観察が必要である．また，とくに高齢者に対してはワクチンによる予防が重要で益々の普及が望まれる．

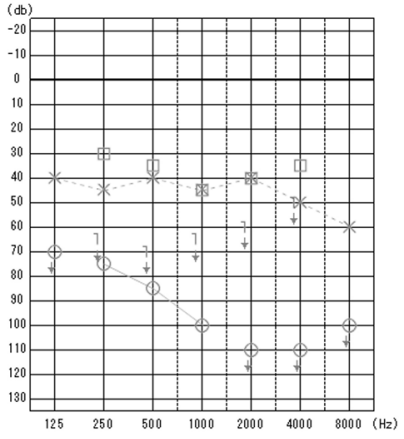

P6-1 コハク酸脱水素酵素サブユニット B（SDHB）変異を伴った多発性頭頸部傍神経節腫の 1 例

横井　純，藤田　岳，上原奈津美，柿木　章伸，丹生　健一
神戸大学　耳鼻咽喉・頭頸部外科

【はじめに】
頭頸部傍神経節腫（Head and neck paragangliomas：HNPGL）は，傍神経節から発生する神経内分泌腫瘍であり，頸動脈小体腫瘍が最も多く，次いでグロムス腫瘍，迷走神経傍神経節腫が多い．頭頸部では家族性傍神経節腫症候群が知られており，ミトコンドリア膜に存在する酵素複合体であるコハク酸脱水素酵素（succinate dehydrogenase：SDH）遺伝子の変異が HNPGL の 40% 近くに関与しているとされる．今回，SDH サブユニット B（SDHB）変異を伴った多発性 HNPGL を経験したので報告する．

【症例】
68 歳男性．4 年前に右難聴・耳鳴を主訴に近医を受診，画像検査から右グロムス腫瘍・右頸動脈小体腫瘍と診断．以降経過観察されていたが，頸動脈小体腫瘍が緩徐に増大傾向であったため，精査加療目的に当科へ紹介された．当科初診時難聴以外に脳神経症状はなく，slow growing な腫瘍であること，術後合併症のリスクを考慮し，本人希望にて定年退職されるまでは wait & scan とし，定年退職後に改めて治療を検討する方針とした．初診時より 2 年後，定年退職を機に，年齢や術後合併症のリスクから放射線治療を勧め，頸動脈腫瘍に対して，サイバーナイフによる定位放射線治療（30Gy/5 分割）を施行した．
初診時より 3 年半後に，岩手医科大学附属病院耳鼻咽喉科･頭頸部外科が主導で行っている多施設共同研究『JCBTRG-2（頸動脈小体腫瘍症例の遺伝子変異の検索全国調査）』にエントリーした．その後，SDHB c.470delT（p.L157X）変異が判明し，遺伝形式，遠隔転移のリスク，それに伴う全身検索の必要性等の遺伝カウンセリングを行った．
同時期に高血圧の増悪を認めたため，内分泌内科で褐色細胞腫除外を含めた精査を行った．24 時間蓄尿検査でアドレナリン，ノルアドレナリン，メタネフリン，ノルメタネフリンの上昇を認めたが，131I-MIBG シンチグラフィーでは褐色細胞腫を疑う腹部への集積は認めなかった．また，PET-CT では既知の腫瘍への集積は認めるものの，悪性所見を疑うような頸部リンパ節・肺等への遠隔転移はみられなかった．カテコラミン産生の HNPGL と診断し，高血圧に対して α 遮断薬の内服を開始したが，低血圧症状のため現在は休薬されている．
治療後，頸動脈小体腫瘍は軽度縮小を維持しており，グロムス腫瘍は緩徐な増大はあるものの鼓室・乳突洞に限局しており，内耳や頭蓋底への進展はなかった．難聴 以外の症状はなく，Weber 試験でも内耳障害は否定的であったため，術後合併症・放射線誘発性の内耳障害のリスクを加味し，無治療で経過観察中である．直近の画像検査でも明らかな遠隔転移はなく，引き続き慎重に外来で経過観察を行っている．

【考察】
多発性パラガングリオーマの 70% 以上は生殖細胞系列の遺伝子変異が関連しているとされ，SDHD および SDHB 遺伝子の変異が一般的である．SDHD 遺伝子変異ではパラガングリオーマが異時性に多発することがあり，SDHB 遺伝子変異は悪性および転移性腫瘍のリスクとされる．本症例では，SDHB c.470delT（p.L157X）変異を認め，同変異は過去に 5 例の症例報告があり，いずれも日本からの報告であった．5 例の内 3 例が腹部パラガングリオーマの報告であり，その中の 1 例は肺転移を来していた．残りの 2 例はいずれも HNPGL での報告であり，1 例は両側の頸静脈球型グロムス腫瘍を認めたが遠隔転移はなく，もう 1 例は一側性の HNPGL と脊髄転移を来した報告であった．
本症例では遠隔転移を認めていないが，今後も慎重な画像フォローが必要と考えられる．また，SDH 変異では腎細胞癌，下垂体腺腫，消化管間質腫瘍などにも関連するとされ，頭頸部以外の部分にも留意が必要であると考える．
今回の症例のように，HNPGL 患者の管理および遺伝カウンセリングにおいて，SDH の遺伝学的検査は有用であり，SDH の生殖細胞系列変異に対する遺伝学的検査は，HNPGL の全患者に推奨されるべきであると考える．

【まとめ】
コハク酸脱水素酵素サブユニット B（SDHB）変異を伴った多発性頭頸部傍神経節腫の 1 例を経験した．本症例のように HNPGL 患者の管理および遺伝カウンセリングにおいて，SDH の遺伝学的検査は有用であると考える．

P6-2 当院を受診した側頭骨グロムス腫瘍の検討

廣瀬　由紀，田渕　経司
筑波大学 医学医療系　耳鼻咽喉・頭頚部外科

【はじめに】
グロムス腫瘍は化学受容体である傍神経節から発生する腫瘍（paragangrioma）で，耳鼻科領域では比較的まれな腫瘍である．側頭骨に発生するものでは，鼓室内側壁，舌咽神経鼓室枝・迷走神経耳介枝から発生する鼓室型と，頸静脈球の外膜側に存在するグロムス小体から発生する頸静脈球型に分類されている．発生部位により症状は異なるが，耳鼻科領域では耳鳴，特に拍動性耳鳴，難聴などが多く，頸静脈球型では下位脳神経症状を示すこともある．また，カテコラミン産生能をもつ機能性腫瘍が 1－3% 程度存在し，高血圧など全身症状を示す場合がある．基本的に良性腫瘍であるが，細胞異形がなくとも 3－10% 程度で遠隔転移やリンパ節転移が認められるとされている．確定診断は病理検査によるが，血流が非常に豊富で安易な生検は大出血のリスクを伴うため，術前診断は臨床所見や CT・MRI などの画像検査で行われていることが多い．根治治療は手術が主体であるが，手術が難しい場合に放射線治療が選択されることもある．一方，発育がかなり遅く遠隔転移例でも長期生存の報告もあり，wait and scan の方針も選択肢とされている．
グロムス腫瘍はまれな疾患で治療のリスクも高く，治療方針に定まったものはないのが現状である．当院においても患者の状態や希望に応じて治療方法を模索しており，その経験を報告する．

【対象】
2018 年 1 月 -2022 年 12 月までに当科を受診した側頭骨グロムス腫瘍の患者.

【結果】
症例数は 4 例で，男性 3 名，女性 1 名，年齢は 26－75 歳（平均年齢 49.5 歳）で，患側は右 1 例，左 3 例であった．初発症状は難聴が最も多く 3 例で，嗄声が 1 例であった．初発症状としての難聴は伝音または混合性難聴で，健側に比して骨導閾値の低下を認めた例はなかった．その他耳症状としては，めまい･耳鳴，下位脳神経症状としては，嗄声･カーテン徴候・舌萎縮などがみられた．出血を認めたのは 1 例であった．4 例中 2 例で手術，2 例で wait and scan の方針となった．
下位脳神経症状を呈した 1 例と，耳出血を反復した 1 例で手術加療を行った．2 例とも血管造影にて上行咽頭動脈，喉頭動脈，後耳介動脈の分枝が feeder であることを確認，事前に塞栓術を行ってから手術を行った．手術後は明らかな腫瘍の増大はなく経過観察を続けている．wait and scan を希望された症例では，（観察期間 574 日，1337 日）経過観察中大きさの変化は見られなかった．

【考察】
側頭骨グロムス腫瘍はその血流の多さや発生部位の解剖学的複雑性から，治療の際は合併症のリスクが問題となる．腫瘍サイズが小さければリスクも小さくなるため，早期発見に努めることが重要である．伝音難聴・拍動性耳鳴など典型的な症状がある場合は，鼓膜の詳細な観察や積極的な画像診断を行い，腫瘍を見逃さないように注意する必要がある．一方，すでに発育した状態で見つかった場合は，合併症のリスクを考慮した治療方針の決定が重要となる．遠隔転移をきたす可能性がある一方，発育が非常に緩やかな腫瘍でもあるため，患者の年齢や全身状態を考慮した治療方針の決定が勧められる．

P6-3 耳科手術介入を行ったグロムス腫瘍の 6 例の検討

小宗　徳孝，野田　哲平，松本　　希，中川　尚志
九州大学大学院医学研究院　耳鼻咽喉科学分野

【背景】グロムス腫瘍は，非クロム親和性傍神経節から発生する paraganglioma（傍神経節腫瘍）である．グロムス腫瘍 / 傍神経節腫瘍の頭頸部の好発部位としてとして，carotid body（いわゆる carotid body tumor），jugular bulb（jugular paraganglioma），tympanic plexus（tympanic paraganglioma），vagus ganglia（いわゆる vagal paraganglioma）などが挙げられる．Paraganglioma /glomus tumor の治療は，手術が第一選択とされている．頸静脈孔に進展する paragaglioma（jugular/tympanojugular paraganglioma）は，手術による下位脳神経麻痺のリスクを有し，術後に下位脳神経麻痺を起こすと，患者の QOL を顕著に低下さる．そのため，近年，頸静脈孔に進展する paraganglioma に対して，下脳神経麻痺を回避するために，gloss total resection を目指すのではなく，subtotal resection でも腫瘍コントロールには十分である可能性があると考えられるようになってきた．さらに，手術療法と放射線治療を比較検討しても，放射線治療は手術療法と比較して局所制御率の面では劣っていないことも報告されている．そのため，手術介入する際は，腫瘍全摘を達成するのに下脳神経の損傷のリスクが高いと判断した場合は，subtotal resection で終了する判断も重要である．今回，当科で耳科手術介入を行ったグロムス腫瘍 6 例についての検討を行った．
【対象】2016 年から 2022 年までの間に当科で耳科手術介入を行った 6 症例．
【結果】全例，初発症例であり，女性が 3 例，男性が 3 例であった．Fisch の分類における class C1 相当症例が 4 症例，class B 相当症例が 1 例，class A 相当症例が 1 例であった．年齢を考慮して部分切除のみに留めた 1 例以外の 5 症例では，腫瘍全摘が達成できた．C1 症例のいずれも顔面神経の前方移動は行わずに腫瘍全摘が可能であった．そのため，術後の顔面神経麻痺は，遅発性顔面神経麻痺を認めた 1 症例のみであった．下位脳神経麻痺は一例も認めなかった．聴力温存手術は 4 症例に施行し，2 例は浅在鼓膜として聴力を犠牲にした．
【考察】グロムス腫瘍は，欧米では多くの報告がなされているが，有色人種には少なく，本邦では比較的まれな疾患である．特に，耳科手術を必要とする症例は少ない．そのため，一人の耳科医が経験できるグロムス腫瘍多くはないのが現状である．手術介入を適切に行うには，術前の画像診断（多発性腫瘍の鑑別も含む）を正確に行い，内分泌検査により機能性腫瘍の精査，術前栄養血管塞栓の必要性の検討，適切な手術アプローチの選択が必要である．手術介入する上で，手術アプローチの選択は特に重要と考えられる．本来，良性腫瘍であるグロムス腫瘍に対して，初期治療としては根治性の面からも放射線治療を積極的に推奨することは難しいと思われる．比較的早期に腫瘍を発見できた場合は，顔面神経麻痺および下位脳神経麻痺を残す可能性が低いと判断できる場合は，手術のリスクを鑑みて腫瘍の全摘術が理想的な治療法と考えられる．Postauricular transtemporal approach は，頸静脈孔グロムス腫瘍に対し非常に良好な視野を提供することが可能であり，本施設での 2 症例でも顔面神経の前方移動は必要なく全摘が可能であった．また，下鼓室から頸静脈窩に広がる腫瘍に対しては，Fallopian bridge technique を併用することで，顔面神経を温存しながら最大限の腫瘍切除を行うことができた．また，頸静脈孔内へ進展するグロムス腫瘍であっても，顔面神経および実用聴力を温存しながら全摘を達成することが可能であった．
【結語】耳科手術介入を要した 6 症例のグロムス腫瘍を経験した．グロムス腫瘍に対する手術介入は，腫瘍の局在，年齢，腫瘍の増大スピードなどを考慮して慎重に検討する必要がある．術後の難聴，顔面神経麻痺，下脳神経麻痺のリスクを判断して適切なアプローチを選択する必要があり，症例によっては部分切除に留めることも検討すべきであると思われる．適切な手術介入を行うために，治療ガイドライン確立が望まれる．

P6-4 迷路内神経鞘腫の 2 例

赤間　俊之[1]，太田　有美[2]，西村　　洋[1]
[1] 国立病院機構　大阪医療センター　耳鼻咽喉科・頭頸部外科，[2] 大阪大学　耳鼻咽喉科・頭頸部外科

【はじめに】迷路内神経鞘腫（Intralabyrinthine schwannoma）は，内耳の蝸牛神経または前庭神経の末梢端にて発生する良性腫瘍である．聴神経鞘腫の一種であるが，一般的な発生部位である小脳橋角部や内耳道と異なり迷路内であるため，造影 MRI を撮像しないと診断が難しい．比較的まれな疾患とされているが，近年画像診断技術の進歩により報告数が増加している．同疾患を 2 例経験したので文献考察を加え報告する．
【症例】症例 1 は 30 代男性で，右耳鳴・耳痛で初診され，右 4kHz のみ 50dB の急性感音難聴を認め，ステロイド治療を行った改善を認めなかった．2 年後に右 2kHz および 4kHz で 60dB の急性感音難聴を認め，同様にステロイド治療などを行うも改善しなかった．さらに急性感音難聴の増悪を繰り返し，初診から 4 年後には全音域でほぼスケールアウトとなった．このため造影 MRI 撮像したところ，右蝸牛の基底回転に造影効果を認め，蝸牛内神経鞘腫（迷路内神経鞘腫）と診断した．明らかな前庭神経症状は認めなかった．レトロスペクティブに初診時の単純 MRI（heavy-T2）を再確認したところ，今回の造影病変と一致した信号欠損領域が確認された．症例 2 は 40 代女性で，10 年前から左耳鳴あり，増悪を認めたため初診された．オージオは左スケールアウトで，眼振は認めず，造影 MRI 上は左蝸牛の基底回転と前庭の一部に造影効果を認めた．cVEMP では asymmetry ratio は 25% であり正常範囲内であったものの，oVEMP は左の反応を認めなかった．冷温交互刺激法によるカロリックテストでは左 CP% は 44% と左高度半規管麻痺と考えられた．2 年後 vHIT を実施したところ，患側外側半規管のみ gain=0.66 と機能低下を認めた．初診から 4 年後には造影 MRI にて前庭内の腫瘍が軽度増大していた．いずれの症例も腫瘍の増大はごく軽度であり，内耳道内・中耳腔内への進展はなく，めまい発作も認めておらず，現在外来にて 1 ～ 2 年に 1 度の造影 MRI での経過観察としている．
【考察】過去の報告によると，迷路内神経鞘腫において，難聴はほとんどの症例で認めるが，難聴の発症様式としては本症例のように進行性難聴あるいは突発難聴を示す症例が 90% 以上であり，ごく一部の症例（3 ～ 9%）でのみ変動性難聴を認めることがある．また，最終的に迷路内神経鞘腫であったが当初メニエール病と診断されていた例が 39% あったとのことであった（Van Abel et al.，Salzman et al.，Kennedy et al.）．近年，MRI 脳槽撮像（CISS，heavy-T2，T2 space）の進歩により，小脳橋角部や内耳道内の聴神経腫瘍のスクリーニングに関しては単純 MRI のみで診断可能となっている．しかし迷路内神経鞘腫に関しては，造影 MRI を含めたそれ以上の精査が行われず見逃されている例はあると考えられる．日常臨床において，単純 MRI のみにて蝸牛内信号欠損領域を同定するのは容易ではないため，繰り返すステロイド投与で改善しない感音難聴例や，突発的に聾を呈する症例では，特にこの疾患の可能性を念頭において造影 MRI も考慮すべきと考える．

P6-5 中耳カルチノイドの一例

百束　紘，青山　準
横須賀共済病院　耳鼻咽喉科

49 歳男性の左中耳カルチノイド腫瘍を経験したため報告する．左難聴を主訴に近医受診し，左中耳腫瘍の疑いで，当科紹介となった．左鼓膜から外耳に吐出する腫瘤性病変を認めた．標準純音聴力検査で左伝音性難聴を認め，CT で骨破壊を認めないが，鼓膜の肥厚と中耳から乳突蜂巣内に軟部陰影を認めた．MRI では T1 high，T2 iso ～ high の病変を同部位に認めた．手術の方針とし，全身麻酔下に耳後部切開でアプローチした．中耳へ進入するとすぐに腫瘍を同定した．鼓索神経は腫瘍に巻き込まれており，切断した．乳突削開を行うと各蜂巣内に入り込むように腫瘍があり，適宜乳突削開しながら，骨の隙間に入り込んだ腫瘍を切除した．腫瘍は，鼓室内全体および乳突部全体の粘膜に這っており，摘出するのは困難と判断した．術中迅速病理検査で carcinoid と診断され，Ki67 < 2% 以下であったことから，取れる範囲の腫瘍を切除した．アブミ骨底板にも腫瘍が付着しており，外リンパ瘻を避けるため，可及的に腫瘍を切除した．腫瘍の再発が見えやすいよう canal wall down とし，耳小骨再建は IIIi-M とした．術後は腫瘍の再増大なく，画像検査でフォローアップ中である．中耳カルチノイド腫瘍は稀であるが，悪性腫瘍と同様の経過をたどることがあり，10 年以上経って再発したことも報告されているため，長期にわたってフォローアップを行う必要がある．

P6-6　頭部外傷後に発症した側頭骨修復性巨細胞肉芽腫の 1 例

和田　昂[1]，荒井　康裕[2]，高田顕太郎[3]，折舘　伸彦[2]
[1] 横浜栄共済病院　耳鼻咽喉科，[2] 横浜市立大学附属病院　耳鼻咽喉科，
[3] 神奈川県立こども医療センター　耳鼻咽喉科

【はじめに】修復性巨細胞肉芽腫（GCRG: Giant cell reparative granuloma）は，全身に発生する非腫瘍性の線維性巨細胞病変である[1)]．発症率はおよそ 100 万人に 1 人と稀な疾患であり，上顎骨や下顎骨に発生することが多いとされ[2)]側頭骨に発生する報告は稀である．頭部外傷後に発症した側頭骨 GCRG の 1 例を経験したので，若干の文献的考察を加えて報告する．

【症例】53 歳男性．当院初診 10 カ月前，ランニング中に転倒し側頭部をコンクリートに強打．その約 3 カ月後から，右耳の難聴を自覚したため近医耳鼻科を受診．外耳道の腫脹を指摘され，外耳炎として点耳薬を処方も改善しなかったが，自覚症状に乏しかったため 6 カ月程度放置．難聴の悪化を認め，前医耳鼻科を受診．側頭骨腫瘍の疑いで，精査目的に当院紹介となった．初診時，外耳道上壁が腫脹し外耳道の狭小化を認め鼓膜は観察不能であった．標準純音聴力検査で右 63.3dB（3 分法）の混合難聴を認めた．側頭骨 CT では，右側頭骨に膨隆性の腫瘍を認め，外耳道上壁・前壁の骨破壊を伴いながら乳突蜂巣内へ膨隆していた．内側は Prussak 腔に膨隆しツチ骨・キヌタ骨に接していた．また，顎関節前方で中頭蓋底の骨欠損を認めた．MRI では，T1WI でやや低信号，T2WI で低信号と高信号が混在，Gd 造影 T1WI で一部造影効果を伴う腫瘍を認めた．顎関節窩および硬膜への明らかな浸潤は認めなかった．外耳道から局所麻酔下に生検を施行し GCRG と診断した．初診より 1 カ月後に耳後切開にて手術を施行した．腫瘍は暗赤色で易出血性であった．ツチ骨頭・キヌタ骨は摘出し，外耳道後壁・上壁とともに，肉眼的に piecemeal に腫瘍を全摘出しえた．前上方の頭蓋底硬膜には一部で癒着を認めたが可及的に剥離し，硬膜は温存した．伝音再建はキヌタ骨を使用し III-iM とし，乳突腔部分充填・外耳道入口部形成を施行し開放乳突腔とした．術後 8 日で退院し，術後 5 ヶ月時点で，聴力は右 28.3dB（3 分法）と良好で明らかな再発なく経過している．

【考察】側頭骨に発生した GCRG は 1974 年に Hirschl と Katz によってはじめて報告[3)]されたが，本邦での報告例は渉猟しえた限り 8 例と少なく，本例は稀な 1 例であったと考えられた．GCRG は，外傷による骨内の出血・炎症の局所的な修復過程が関与しているとの報告がある[4)]が外傷の既往がない症例も認める．また，外傷から発症までの期間は 3 か月から 31 年と様々である[5)]．本症例では，発症 3 か月前に側頭部を強打しており発症に関与していた可能性が考えられた．GCRG の一般的な治療は外科的切除であり，再発率は 10%-50% とばらつきがある[6)]．機能を温存した掻把や核出が基本的な治療の一つとされている[7)]が，完全切除が最も有効との報告[6)]もある．本症例では，術前に GCRG と診断できていたことから，顎関節や鼓膜，頭蓋底硬膜を温存することができた．それにより，術後に聴力改善が可能で，かつ咬合不全や顔面神経麻痺などを認めずに QOL を保った治療が可能であったと考える．ただし，再発率の高い腫瘍でもあるため，今後も慎重な経過観察が必要であると考える．

【参考文献】1）Jaffe HL: Oral Surge．1953
2）Lange J，et al: Oral Surge Oral Med Oral Pathol Oral Radiol Endod，2007.
3）Hirschl S，et al: Hum Pathol，1974
4）Jennifer M，et al: J Neurol Surg Rep，2012.
5）Yoshimura J，et al: Neurol Med Chir，2002.
6）麻植章弘ら．耳展, 2022.
7）高橋亮介ら．JOHNS，2020

P7-1 外耳道に生じた顎関節由来のガングリオンの 1 例

山本 陽平，菅原 一真，山下 裕司
山口大学 耳鼻咽喉科

【はじめに】
外耳道に生じる腫瘍性病変には，色素性母斑や類皮嚢胞腫，骨腫，外骨腫，乳頭腫，耳垢腺腫，多型腺腫，神経鞘腫，繊維腫，血管腫，グロームス腫瘍などの良性腫瘍や，扁平上皮癌，腺様嚢胞癌，基底細胞癌，悪性黒色腫，腺癌などの悪性腫瘍といった様々な腫瘍が存在する．一方，顎関節周囲に生じる嚢胞性病変には，滑膜嚢胞やガングリオン，耳下腺嚢胞，耳下腺腫瘍，粘液貯留嚢胞，アテローム，良性リンパ性上皮性嚢胞，血管腫，神経腫などが挙げられる．今回，外耳道に生じた嚢胞性腫瘤として手術を行い，顎関節由来のガングリオンと診断した症例を経験したため，若干の文献的考察を踏まえて報告する．

【症例】
症例は 76 歳男性．以前から頻回の耳掃除の習慣があり，徐々に外耳道の狭窄をきたして耳閉感を主訴に近医耳鼻科を受診し，左外耳道腫瘤を指摘され当科紹介受診となった．耳内には外耳道前壁に広基性の表面平滑な柔らかい腫瘤を認め，狭窄により鼓膜は観察不可能であった．CT では左外耳道前壁に 7mm 大の腫瘤を認め，顎関節から連続する瘻管様の軟部影がみられた．また，左顎関節は右側と比較して変形を伴っていた．MRI では CT で認めた軟部影に一致して T2 強調で内部高信号の腫瘤を認め，造影 MRI では内部は造影されず辺縁のみ造影効果を認めた．開口・閉口で自覚症状はなく，腫瘤の大きさに変化は認めなかった．術前診断として左外耳道前壁の Huschke 孔に基部を持つ嚢胞性腫瘤と判断し，全身麻酔下に内視鏡下で経外耳道的に摘出術を行った．腫瘤近傍で外耳道皮膚を切開し，骨部外耳道から外耳道皮膚および腫瘤を剥離した．腫瘤は皮膚と強固に癒着しており，直上の皮膚と共に合併切除することとし，周囲を剥離した後に Huschke 孔から引き抜くようにして摘出した．皮膚欠損部は真皮欠損用グラフトで被覆した．術後の病理組織所見は，結合組織からなる lining cell を伴わない偽嚢胞状の腔を認め，粘液腫状変化と一部に硝子化を伴い，ガングリオンと診断された．

【考察】
顎関節周囲に生じガングリオンと鑑別を要する疾患として滑膜嚢胞が挙げられる．滑膜嚢胞は滑液細胞が内腔を裏打ちしている真の嚢胞で，内部に滑液を含み関節腔と連絡することがある．原因は外傷や炎症プロセスによって引き起こされる周囲組織への滑膜のヘルニア，または胚形成中の滑膜の変位と考えられ，顎関節ヘルニアは滑膜嚢胞に相当する．一方，ガングリオンは関節周囲の結合織の粘液変性および嚢胞性軟化の結果，薄い線維性被膜内にヒアルロン酸を含む内容物が貯留した偽嚢胞であり，手関節背側，足背，膝関節の周囲軟組織に好発し，顎関節に発生することは非常に稀である．顎関節のガングリオンは粘液変性物を内包することが多く，関節腔とは交通しないとされている．本症例を含めて過去に約 50 例の顎関節ガングリオンの報告がみられるが，多くは耳前部に生じ，外耳道に生じるものは更に稀である．男女比は女性に多く，左右差はみられない．滑膜嚢胞とガングリオンを事前に画像検査で鑑別することは困難であり，本症例では病理結果から被膜が結合織からなり，内腔が滑液細胞で裏打ちされていないことが診断の確定に繋がった．
Huschke 孔については，外耳道前壁と後壁の骨が進展・癒合する過程で生じる孔であり，通常は 5 歳までに自然消失する．しかし骨癒合不十分により残存することがあり，咀嚼による顎関節の機械的刺激が徐々に骨欠損を拡大させ，顎関節ヘルニアの原因になる可能性が指摘されている．本症例では孔自体は小さくヘルニアを生じるには至らなかったが，左側のみ顎関節症を認め，それによる顎関節側からの機械的刺激に加えて，頻回の耳掃除による外耳道側からの刺激が加わったことで，結合織の変性を生じてガングリオンが形成されたものと考えられた．

【結語】
外耳道腫瘤を契機に発見された顎関節由来のガングリオンの症例を経験した．外耳道腫瘤としてのガングリオンは非常に稀で一般的ではないが，嚢胞性腫瘤を認める場合には顎関節との関係も注視して診断を考慮すべきである．

P7-2 外耳道生検にて診断に至った多臓器型ランゲルハンス組織球症例

長谷川博紀，杉本　寿史，波多野　都，吉崎　智一
金沢大学　耳鼻咽喉科・頭頸部外科

はじめに：Langerhans cell histiocytosis（LCH）は抗原提示細胞であるランゲルハンス細胞が単クローン性に異常増殖をきたす疾患である． 1953 年に Lichtenstein が好酸球肉芽腫，Hand-Schuller-Christian 病，Letterer-Siwe 病の 3 つの疾患を同一疾患として Histiocytosis X に統一した後，2008 年の WHO 分類において LCH と総称されるようになった．病変は骨内をはじめ，皮膚・肝臓・脾臓・肺・リンパ節などさまざまな臓器に発生する．今回我々は外耳炎を初発症状とし，耳鼻咽喉科による耳内腫瘤の生検により診断にいたった幼児 LCH の 2 例を経験したので報告する．症例 1：2 才男児．【現病歴】生後 11 か月時に左耳に何か詰まっていることに母親が気付き近医を受診．外耳炎と診断され，抗菌薬内服で様子を見ていたが改善を認めなかった．その後右耳からも耳漏を認めるようになった． 1 歳 4 か月時に近医総合病院へ紹介され外耳炎として治療受けるも改善ないため，1 歳 8 か月時に生検を施行し LCH の診断にいたった．症例 2：3 才男児【現病歴】1 歳時から難治性の両側外耳炎があり近医耳鼻科に通院していた．2 歳ごろから両側のこめかみから側頭部にかけて 1mm 大の淡紅色丘疹出現．汗疹疑いで経過をみていた．反復する発熱が出現したため前医に紹介となった．全身 CT で左眼窩外側・左腸骨・右尺骨に溶骨性病変認め，骨シンチグラフィ検査および FDG-PET 検査では左眼窩外側の溶骨性病変に一致した集積を認めた．ランゲルハンス細胞組織球症が疑われ，精査加療目的に当院小児科紹介．3 歳 2 か月時に当科にて外耳道腫瘤の生検を行い LCH と診断された．考察：本邦における小児 LCH の発生は，年間 60 から 70 例前後と推計されており比較的まれな疾患である．患者の約 70% が 10 歳以下の小児で，やや男児に多い．80% に骨病変が出現し，頭蓋骨に最も多いとされる．耳漏・外耳道肉芽病変は比較的早期に出現することが多く，症例 1 のように他科を通さずに耳鼻咽喉科を受診することがある．鑑別疾患として真珠腫性中耳炎・良性腫瘍・悪性腫瘍・リンパ腫・結核性中耳炎等が挙げられるが，初期には症例 1,2 のように外耳炎として治療されるために診断に手間取ることがある．単臓器型 LCH は一般に予後良好といわれ，しばしば自然治癒もみられる．一方，多臓器型 LCH は予後不良となりやすく早期の全身の多剤併用化学療法が必要と考えられている．従って多臓器型 LCH の場合は早期に診断をつけて可及的速やかに治療を開始することが必要となる．小児で難治性の肉芽を伴う外耳炎を見たときには本疾患を疑い速やかに生検を行うことが重要と考えられた．

P7-3 外耳道腺様嚢胞癌の 1 例

喜山　敏志，大堀純一郎，山下　　勝
鹿児島大学　耳鼻咽喉科・頭頸部外科

【はじめに】外耳道癌は，発症頻度が頭頸部癌全体の約 0.2% 程度と稀な疾患である．病理組織分類としては扁平上皮癌が 8 割を占め，他に腺様嚢胞癌，基底細胞癌，悪性黒色腫，腺癌などがあり，外耳道原発の腺様嚢胞癌は稀である．今回，われわれは外耳道に発生した腺様嚢胞癌を経験したので報告する．【症例】51 歳女性．1 年前から右耳の疼くような痛みを主訴に前医院を受診したところ，右外耳道入口部の外耳道壁肥厚を認めた．耳痛・外耳道壁肥厚とも改善を認めないため，精査加療のため当科紹介となった．初診時，右軟骨部外耳道後壁から下壁の腫脹を認めた．腫脹表面の皮膚は発赤を認めるものの，不整や耳漏は認めなかった．外耳道腫脹のため耳鏡の挿入は困難であったが，内視鏡で確認すると，腫脹は軟骨部外耳道に限局しており，骨部外耳道や鼓膜は正常であった．造影 CT 検査では右軟骨部外耳道下壁を基部とする造影効果を伴う腫瘤を認めた．当科初診の 3 ヶ月後に診断確定のために摘出術を施行した．術直前に単純 CT 検査を再度行ったが，腫瘍の増大は認めなかった．全身麻酔下に経外耳道的に白色の皮下腫瘤を摘出を試みたが，発赤した皮膚は腫瘤との境界不明瞭であったことから合併切除とした．病理組織学的診断は腺様嚢胞癌あった．診断確定後に PET-CT 検査を施行し，頸部リンパ節転移や遠隔転移がないことを確認した．分割切除となったため適切な安全域が切除できていないと判断し，術後 1 ヶ月より放射線治療を行った．放射線治療後 7 ヶ月ほどではあるが，再発なく経過している．【考察】外耳道腺様嚢胞癌は真皮の層から発生し，腫瘍表面に表皮の層があるために表面平滑となり，視診上良性腫瘍との鑑別が困難になることが多い．性差としては女性に多く，主訴は耳痛が多いとされる．外耳道の発赤，腫脹，疼痛など症状が外耳炎と類似しており，誤診されやすく，症状発現から診断確定まで平均期間は 3 年程度と報告されている．その一方で症状発現から診断確定の期間が長いほど再発が多いとされており，遷延する耳痛を認める症例では本疾患を考慮した画像診断や生検による精査を行う必要があると考えられる．本例においても，遷延する耳痛，外耳炎に類似した局所所見を呈しており，外耳道腺様嚢胞癌としては典型的所見を呈していた．症例数が極めて少ないため，標準治療が確立されておらず，施設ごとに治療方針が異なるが，側頭骨外側切除術や側頭骨亜全摘術などの手術が行われる症例が多い．本症例においては診断確定時の摘出術で病変は摘出されており，追加手術の侵襲度を考慮し，術後放射線治療を施行した．腺様嚢胞癌は長期予後が不良な組織型としても知られており，肺などの遠隔転移や局所再発がないかについて今後も慎重な経過観察を行う予定である．

P7-4 外耳道に発生した神経内分泌腫瘍の一例

松本　佳那，椎名　和弘，小泉　　洸，山田武千代
秋田大学　耳鼻咽喉科

はじめに

神経内分泌腫瘍（neuroendocrine tumor/neoplasm:NET/MEN）は神経内分泌細胞に由来する腫瘍で，大部分が消化管など原腸由来の臓器に発生するとされてきたが，近年多様な臓器に発生しうる疾患として注目されている．今回，我々は外耳道から発生したと考えられる NET 症例を経験した．頭頸部領域における NET 症例は消化器領域と比較すると少ない．また，聴覚器の中でも中耳に発生した NET は中耳腺腫として知られているが，外耳道から発生するものは稀である．若干の文献的考察を加えて報告する．

症例

症例は 33 歳男性．約 1 か月前からの左耳の閉塞感を主訴に近医を受診した．左外耳道内に腫瘍を認め，精査加療目的に当科紹介受診となった．初診時，左外耳道深部に境界明瞭な隆起性腫瘤を認め，一部は鼓膜と接していた．診断的治療を目的に手術で摘出する方針とした．全身麻酔下に内視鏡下耳科手術を施行した．鼓膜と連続し鼓室内に突出した外耳道腫瘍を鼓膜，鼓膜輪を一部つける形で摘出した．骨への浸潤は認めなかった．鼓膜の欠損部は側頭筋膜を採取して underlay 法により再建を行った．手術検体の永久病理組織学的検査において，重曹扁平上皮下に類円形核を有する比較的小型の上皮様細胞の管状，癒合腺管状，リボン状，シート状，索状の浸潤性増殖を認めた．一部でロゼット様の配列を認め，NET が疑われた．そこで，免疫組織学染色を追加したところ，cytokeratinAE1/AE3 陽性，chromoguraninA 陽性，synaptophysin 陽性，CD56 陽性，vimentin 陽性，TTF−1 陰性，SSTR2A 陽性，SSTR5 陰性，約 2% の Ki−67 陽性率を示した．これらのことから NET G1 と診断された．術後は特に問題なく経過し，その後，患者は定期的に通院し，耳所見の経過に加え，頭頚部から骨盤部の CT 検査を行なっている．術後 1 年経った現在再発や転移を示唆する所見はない．

考察

従来，NET は良性の順にカルチノイド腫瘍，神経内分泌癌，小細胞癌に分類されてきた．しかし，カルチノイド腫瘍と診断された病変の中でも転移や再発の経過を辿る症例が少なからず存在することが知られるようになり，一度確定診断が付けられた症例では全例で転移や再発のリスクがあるものとして分類するという概念が提唱された．現在，神経内分泌腫瘍の分類には，腫瘍の分化度と増殖能（核分裂像と Ki−67index）に基づいた WHO 分類が広く用いられている．外耳道原発の NET について言及すると，片側の伝導性難聴や耳内の充満感，耳鳴，めまいを主訴に受診するケースが多いとされている．報告数は少なく，また，今回のような外耳道腫瘍の鑑別として他にリンパ腫や悪性黒色腫等が挙げられるため，臨床的特徴のみでは容易に診断できないと考える．病理学的検査と免疫組織学的検査のみによって診断が確定されるため，早期に生検または切除することが不可欠である．加えて，転移が疑われる症例に関しては，画像検査を積極的に行う必要があると考える．外耳道 NET に関しては，予後や治療法は確立していないのが現状であるが，広範な局所切除で治療された低悪性度の外耳道 NET が数年の経過を経て肺に転移したケースの報告もあり，再発リスクを加味した追加切除手術や化学療法や放射線治療の追加に関しては議論の余地がある．本症例でも継続的かつ厳重なフォローアップが必要だと思われる．

まとめ

本邦で報告が少ない外耳道原発の NET を経験した．NET では転移をきたす症例の報告も多く，現在は悪性腫瘍として認識されている．本症例でも再発や他臓器転移の有無について注意深く経過を見ていく必要があると考える．

P7-5 上顎癌，中咽頭癌治療後に発生した外耳道癌の 1 例

福家　智仁[1]，山田　弘之[2]，金児真美佳[1]，小林　大介[1]
[1] 伊勢赤十字病院　頭頸部・耳鼻咽喉科，[2] 市立伊勢総合病院　耳鼻いんこう科

【はじめに】

口腔・咽喉頭領域の悪性腫瘍は，喫煙や飲酒などが発癌の誘因となり，しばしば同じ口腔咽喉頭領域，食道に重複癌が発見されやすい．一方で，同じ頭頸部領域である副鼻腔や聴器に重複癌が発生することは比較的稀である．今回，上顎癌，中咽頭癌治療後に異時性の外耳道癌を来たした症例を経験したので報告する．

【症例】

66 歳男性．既往歴：特になし．嗜好歴：喫煙 1 日 30 本×46 年（20 ～ 66 歳），機会飲酒．現病歴：20XX 年に左上顎癌（cT3N1M0）の診断にて，左上顎部分切除術と左頸部郭清術を実施し，原発巣に限局した術後照射（60Gy）を追加した．その後外来通院していたが，20XX＋2 年に撮影された PET-CT にて右口蓋扁桃に集積を認め中咽頭癌（右側壁 cT4bN1M0　内頸動脈浸潤, HPV は未検査）と診断された．他院にて化学放射線療法（Nedaplatin＋5－FU2 コース，中咽頭へ照射 60Gy）を実施し，治療後 CR を確認した．20XX＋8 年に右側舌根部にびらんが出現し，深達度の浅い中咽頭癌（前壁 cT2N0M0　HPV は未検査）と診断し，経口腔的にレーザーによる切除を行った．

20XX＋15 年 12 月に右外耳道に肉芽形成を認め，擦過細胞診・生検を繰り返すも腫瘍性病変は否定的であったが，20XX＋16 年 4 月に行った右外耳道内の擦過細胞診で扁平上皮癌と診断された．中耳単純 CT では外耳道下壁を中心に軟部組織陰影を認めるものの，骨部外耳道の侵食像はなく，中耳腔への進展も否定的であった．PET-CT では右外耳道壁沿いにわずかな集積を認めたが，頸部リンパ節転移や遠隔転移は否定的で，右外耳道癌（cT2N0M0）と診断し，側頭骨外側切除術を実施した．腫瘍は外耳道に限局し，鼓室内への進展は認めなかった．病理切除標本で外耳道外側断端は陰性で，組織学的に扁平上皮癌であることが確認された．外耳道癌手術の時点で，上顎・中咽頭には再発を認めていない．

【考察】

高齢化社会における問題点は多々あるが，医療分野では多重癌もその一つである．特に頭頸部領域は飲酒，喫煙が発癌リスクとなり得ること，field cancerization の概念から多重癌検索は癌治療の必須要件である．中でも口腔・咽喉頭癌では同じ領域，もしくは食道に異時性，同時性に重複癌を生じることは珍しいことではない．一方，鼻副鼻腔領域は口腔咽喉頭と同じく上気道を構成するものの，重複癌を生じることはむしろ稀と言える．頭頸部領域の各種癌の多重癌発生の検討では下咽頭癌，喉頭癌，中咽頭癌，口腔癌で多重癌の発生率が 10% 以上であったのに対し，鼻副鼻腔癌では 4% にとどまっており，上顎癌が異時性，同時性に頭頸部領域に発生する確率は低い．また，聴器癌は発生する癌そのものが全頭頸部悪性腫瘍の 2% 以下，年間発生率は 100 万人に 1 人と極めて稀な病態で，中でも外耳道癌は上気道とは異なる領域であるため，口腔・咽喉頭との重複癌の報告は更に稀と言える．

聴器癌は慢性中耳炎，外耳道湿疹，外傷，凍傷や日光照射などが誘因としてあげられている．本例でも耳かきを日常的に行っていたことから，外耳道癌の原因は機械的刺激によるものと考えられる．また，本例では同側中咽頭癌に対する放射線治療歴があり，放射線治療による誘発癌の可能性も否定できない．一方，悪性腫瘍を合併し易い全身性疾患として自己免疫性疾患や高発癌性の遺伝病などがあるが，本症例ではこれらの併存は否定的であった．

本例は第 1 癌の上顎癌治療後も長期にわたって内視鏡による頭頸部領域の観察，頸胸部 CT などの画像検査，上部消化管内視鏡検査を定期的に実施していた．外耳道癌こそこれらの検査で発見されたものではないが，定期的な追跡を継続していたことがこれら多重癌の発見の契機になったと考える．

P7-6 炎症を繰り返した第一鰓裂性嚢胞の 1 例

中谷　宏章，福島　　慶
国立病院機構　福山医療センター　耳鼻咽喉・頭頸部外科

【はじめに】第一鰓裂性嚢胞は鰓性嚢胞の中では比較的まれで，発生部位によっては粉瘤や耳下腺腫瘍と間違われることもあり，適切な治療が行われなければ，再発を繰り返すこともある疾患である．今回我々は，当初粉瘤と間違われ，不適切な手術治療を受けたために炎症を繰り返した症例を経験したので報告する．【症例】22 歳女性．5，6 歳頃から左耳後部の感染を繰り返していたが，20 歳時に他院皮膚科を紹介受診．左耳後部粉瘤の診断で，局所麻酔下の手術を受けた．術中所見では嚢胞内からおから状の内容物の排出があり，嚢胞壁の可及的な摘出が行われたが，術後 1 週目に創感染を生じた．保存的治療により炎症は改善したが，嚢胞遺残を疑われ，同院耳鼻咽喉科紹介．初回手術から 5 か月後に全身麻酔下に再手術が行われた．手術では顕微鏡下に耳後部～耳下部の皮下瘢痕組織が摘出されたが，術中に嚢胞や瘻管様構造物は確認できず，摘出組織からも嚢胞組織の遺残は確認されなかった．その後も感染を繰り返し，2 回目の手術から 1 年 4 か月後に当院形成外科に紹介となった．受診日に施行された MRI 検査では左外耳道下方から耳下腺背側に進展する膿瘍所見が認められ，病変部位とこれまでの経過から第一鰓裂性嚢胞が疑われ，治療を依頼され当科紹介となった．切開排膿処置と抗生剤投与により感染のコントロールを行い，当科初診約 1 か月後に手術を行った．病変は耳後部から耳下腺に及ぶため，皮膚切開は耳下腺手術に準じた S 字切開に耳後部切開を加えた Y 字切開を行った．耳後部皮下瘢痕組織中に嚢胞組織があり，嚢胞を含む瘢痕組織を耳介軟骨から剥離すると嚢胞先端部はポインター直下の外耳道皮膚に交通していた．嚢胞先端を外耳道から離断した後，耳下腺浅葉に進展した嚢胞部は浅葉組織を付け，病変部を摘出した．しかし，術後 5 か月目に炎症が再燃した．再検した MRI 検査では外耳道後壁裏面に小さな嚢胞用病変が確認された．このため，再手術を勧めたが希望されず，その後 5 回の再燃をきたした．最終的に初回手術後 4 年 7 か月目に再手術を行った．皮膚切開は前回の手術創を利用した耳後切開を行った．皮下の瘢痕組織を側頭骨から剥離していくと外耳道後壁近くで嚢胞壁が確認された．嚢胞壁は外耳道皮膚に接しており，外耳道皮膚から嚢胞壁を剥離していくと嚢胞最深部はポインターの手前にあった．同部を外耳道皮膚から慎重に剥離して病変を摘出した．摘出組織には重層扁平上皮に囲まれた嚢胞を認め，一部に硝子軟骨成分や脂腺などの皮膚附属器も確認された．術後経過は良好で，術後 1 年目に施行した MRI でも外耳道後方の嚢胞所見は消失していたが，現在術後 1 年 10 か月を経過し，再発は認めていない．【考察】第一鰓裂性嚢胞は非特異的嚢胞性腫瘤の所見を示す例も多く，他の嚢胞性疾患との鑑別が難しい場合もあるが，本疾患を念頭に置き，画像検査による外耳道との関連性の確認や細胞診による内容物の確認を行えば，その診断は必ずしも難しくはない．単なる皮下嚢胞や膿瘍と考えて不適切な治療を行えば再手術時の操作が困難となる．再発をきたさない手術を行うためには，術前に的確な診断を行い，本疾患を疑って手術を行うことがもっとも大切であると思われた．

P8-1 急性乳様突起炎から側頭部膿瘍および化膿性骨髄炎に至った幼児の一例

上條　青依，林　　亮，島村　歩美
山梨大学　耳鼻咽喉科・頭頸部外科

1 歳 3 か月の女児．当科初診の 8 日前（X-8 日）に 39°C の発熱があり A 小児科を受診，去痰薬などを処方されたものの解熱せず，X-5 日に B 病院小児科を受診し上気道炎の診断で内服薬が継続となった．その後も発熱は持続し X-3 日に再度 A 小児科を受診し抗菌薬の内服が処方されたが，X-2 日には左耳漏，左耳後部の腫脹があり，X-1 日に B 病院小児科を受診し同病院耳鼻咽喉科を紹介受診となった．CT 上，鼓室・乳突蜂巣に陰影を認め，側頭部に膿瘍形成とガス産生像を認めたことから，急性乳様突起炎から側頭部膿瘍の診断で，緊急入院し抗菌薬の点滴が開始となり，翌 X 日に当科紹介受診した．当科初診時，左耳内は耳漏で充満し耳内からの処置は困難であり，同日，緊急で左側頭部膿瘍切開排膿術および乳突削開術を施行した．創部に開放式ドレーンを留置し，連日創部の洗浄と抗菌薬はアンピシリン / スルバクタム＋クリンダマイシン（ABPC/SBT＋CLDM）を投与した．採血上，炎症反応は改善傾向にあり，X+3 日の CT でも十分に膿瘍はドレナージされていたため，X+6 日にドレーン抜去し悪化がないことを確認し X+11 日に退院した．しかし，退院 2 日目の X+13 日には 37.6°C の発熱と左耳後部腫脹の悪化を認めたため同日再入院となり，ABPC/SBT+CLDM を再開した．X+14 日に造影 CT を施行したところ，明らかな膿瘍形成はないものの側頭骨側頭面（鱗部）の骨融解像を認めた．X+15 日に造影 MRI を施行し，脳神経外科，神経内科にコンサルトを行い頭蓋内への炎症の波及はないと判断し側頭骨の化膿性骨髄炎と診断した．感染制御部とも相談し，化膿性骨髄炎の治療として，6 週間の点滴加療継続の方針とした．X+49 日に MRI 再検し骨髄炎の改善を確認し，X+56 日に抗生剤を終了し退院した．退院後は中耳炎や乳様突起炎，骨髄炎の再燃の徴候はなく経過している．Bezold 膿瘍など乳様突起炎から頭蓋外に膿瘍形成を起こすケースは多くはないが存在するものの化膿性骨髄炎へ波及するケースは稀であり，若干の文献的考察を加え報告する．

P8-2 長期抗菌薬投与により制御しえた悪性外耳道炎（頭蓋底骨髄炎）の 1 例

矢野　輝久[1]，稲垣　太郎[1]，赤井　　亮[2]，三宅恵太朗[3]，塚原　清彰[1]
[1] 東京医科大学病院　耳鼻咽喉科・頭頸部外科，[2] 東京医大茨城医療センター　耳鼻咽喉科，
[3] 戸田中央総合病院　耳鼻咽喉科

【症例】77 歳男性．2 型糖尿病（＋）．左耳痛・耳漏を主訴に近医受診．培養で緑膿菌が検出され，局所処置と内服にて加療するも改善せず当科紹介受診となった．耳漏は継続しており，鼓膜に肉芽があったため病理検査に提出したが炎症所見のみで悪性所見はなかった．採血検査上，ANCA 関連血管炎や結核性中耳炎は否定的であった．側頭骨 CT で中耳腔に陰影は充満しているものの皮質骨の破壊はなかった．その後も改善なく，鼓室内清掃および診断目的で左鼓室形成術及び乳突削開術を施行した．術中に採取した検体でも炎症所見のみで診断には至らなかった．術後一時的に症状は軽快したが間もなく疼痛は再燃し増悪傾向となったため，疼痛精査目的で側頭骨造影 CT を施行した．錐体尖部の皮質骨に骨破壊があり，悪性外耳道炎（頭蓋底骨髄炎）を疑い CFPM 点滴加療を開始した．頭部造影 MRI で上咽頭左側の造影効果があり Ga シンチでも左頭蓋底に集積があり，同診断に至った．下位脳神経症状はなかった．CFPM 点滴加療を 6 週間継続して再検した Ga シンチで改善傾向があったため，LVFX 内服加療に移行した．内服加療に変更後も増悪傾向はなく疼痛コントロールも良好となったため，内服加療継続のまま退院し自宅療養となった．6 ～ 8 週毎に Ga シンチを施行して厳重に経過観察を行った．Ga シンチの集積は徐々に弱くなり，CFPM 投与開始から 1 年が経過して集積がほぼなくなり，治癒と判断し内服加療を中止した．中止後 8 週で施行した Ga シンチでも集積はなかったが，厳重な経過観察は継続している．　悪性外耳道炎（頭蓋底骨髄炎）は「壊死性外耳道炎」,「高齢糖尿病患者」,「緑膿菌感染」を特徴とする．その病態は外耳道炎のみに留まらず，側頭骨などの頭蓋底の骨を中心に周囲の組織にまで波及して様々な脳神経症状を呈するため，頭蓋底骨髄炎（skull base osteomyelitis: SBO）と呼ばれることが多くなった．側頭骨 CT では，患側の側頭骨内に充満する軟部陰影と，骨破壊により欠損した皮質骨が見られる．外耳道癌等，悪性腫瘍との鑑別を要する．肉芽腫性病変がある時に生検を施行しておくと，悪性腫瘍以外の肉芽腫性病変（結核，ANCA 関連血管炎，好酸球性中耳炎など）との鑑別も同時に可能となる．起炎菌の同定，薬剤感受性を見るため耳漏の培養は適宜行い，起炎菌に感受性のある抗菌薬の長期投与が基本で最低でも 6 ～ 8 週は継続する必要がある．また，治癒と判断されるまでには月，年単位での投与が推奨されている．安易な抗菌薬の中止は再燃をきたすため，治癒と判断されるまで抗菌薬の投与を継続する．治癒の判断はガリウムシンチで病巣への取り込みが低下していることが指標となる．血液検査や CT，MRI での判断は困難とされるが，抗菌薬長期使用の影響や進展範囲の把握のため適宜施行する．本疾患は適切な治療がなされないと脳神経症状や頭蓋内合併症を引き起こし死に至る可能性が高い．悪性腫瘍が否定されても楽観視せず，適切な治療を提供する必要がある．また耳痛，頭痛等の疼痛は非常に強く，疼痛管理では NSAIDs が無効で麻薬性鎮痛薬を使用することもある．血糖値の管理も厳重に行う．本疾患は悪性外耳道炎といわれるが外耳道腫脹の程度は症例により異なり，早期から本疾患を鑑別診断の一つとして診療を進めていくことが重要である．また，外耳道所見が落ち着き症状が軽快した後でも Ga シンチで SBO の所見は長期間残存していた．長期に抗菌薬の投与を継続し，治癒に至るまでの経過を報告する．

P8-3 耳科手術症例での中耳および乳突洞における SARS-CoV-2 陽性率に関する多施設研究

中村　優仁
神戸市立医療センター中央市民病院　耳鼻咽喉科・頭頸部外科

背景）新型コロナウイルス感染症であるコロナウイルス感染症 2019（COVID-19）は severe acute respiratory syndrome coronavirus-2（以下 SARS-CoV-2）による呼吸器感染症で，2019 年末に最初の症例が確認されて以来，2023 年まで 3 年以上にわたりパンデミックの状態であった．SARS-CoV-2 はおもに感染者の気道液，特にエアロゾルによって伝播する．鼻腔，咽頭，気管などがその主な感染部位であるが，これまでの研究では，死亡した COVID-19 患者の剖検例では呼吸上皮で覆われている中耳からも SARS-CoV-2 が検出されている．ドリルを用いた骨削開を行う耳科手術では，著しいエアロゾルを発生するため，SARS-CoV-2 ウイルスが中耳および乳突腔に存在すれば，手術中に医療スタッフへのウイルス伝播の危険性がある．したがって，COVID-19 パンデミック期間中は，術前に COVID-19 検査が陰性であることを確認することが推奨されている．一方で，急性中耳炎患者を対象としたコホート研究で，中耳検体から従来のコロナウイルスが検出されたにも関わらず，同時に行った鼻咽頭検体の PCR 検査ではコロナウイルスが検出されなかった例が 2-3% 認められたという報告があり，鼻咽頭の PCR 検査が陰性であることは，中耳と乳突腔に SARS-CoV-2 が存在しない証明には不十分である可能性がある．本研究では術前の鼻咽頭スワブで SARS-CoV-2 が陰性であった耳科手術症例において，中耳または乳突洞検体の SARS-CoV-2 PCR 陽性率を明らかにすることを目的とした．方法）COVID-19 パンデミック下の 2020 年 4 月から 2021 年 12 月にかけて，神戸市立医療センター中央市民病院，広島大学病院，京都大学医学附属病院で耳科手術を受けた 228 名の 251 耳を対象とした前向き多施設研究を行った．いずれの患者も手術の 2 週間前までに COVID-19 感染と見られる症状や COVID-19 陽性患者との接触を認めなかった．そして全患者で術前の鼻咽頭スワブによる SARS-CoV-2 ウイルスの PCR 検査が陰性であった．各耳科手術の際に中耳や乳突洞から粘膜，肉芽組織，あるいは粘膜や滲出液を伴う骨粉を採取し，SARS-CoV-2 PCR 検査を実施した．結果）対象患者の手術時の年齢中央値は 31.5 歳であった．228 名，耳科手術 251 例のうち 180 例（71.8%）で乳突削開術が行われた．術中所見では，中耳や乳突腔の活動性の炎症は 20 例（8.0%）で認め，軽微な炎症は 77 例（30.7%）で認めた．耳から採取した検体はいずれも SARS-CoV-2 PCR 陰性であった．また耳科手術の 1 ヶ月後までに COVID-19 に罹患した患者は認められなかった．さらに，耳科手術に関連した院内感染も認められなかった．考察）COVID-19 パンデミック下では，医療スタッフ，特に術者への感染リスクを最小限にするためにフェイスシールドやゴーグルなどの個人保護防具や顕微鏡のドレープテントを使用することが推奨されていたが，それらは術者の視野や手術操作に干渉しうる．本結果では中耳および乳突洞の PCR 検査で SARS-CoV-2 は検出されなかったことから，術前の臨床症状および臨床検査で COVID-19 が陰性であることが確認できれば，中耳の SARS-CoV-2 PCR 陽性率は極めて低く，パワーデバイスを用いた耳科手術においても SARS-CoV-2 の伝播リスクは高くないことが示された．SARS-CoV-2 感染者数が低いまま経過している期間は，COVID-19 以前の慣例的な感染対策で手術を行うことは許容されると考えられる．なお，本研究は神戸市立医療センター中央市民病院臨床検査室，京都大学医生物学研究所ウイルス感染研究部門 RNA ウイルス分野，広島大学病院感染症科の技術的支援をうけて行われた．

P8-4 外耳道入口部に瘻孔を有し，乳様突起皮下に炎症をきたした巨大先天性耳瘻孔

野々垣陽介，村上　信五
名古屋市立大学医学部附属東部医療センター

1．はじめに　先天性耳瘻孔は胎生期の発生異常により，耳介周囲，多くは耳輪脚前上縁に瘻孔が開口する疾患である．瘻孔は耳介軟骨膜に達し盲端に終わるが，時々，炎症性に腫脹する．今回，外耳道入口部に瘻孔を有し外耳道背側から乳様突起皮下に空洞を形成した巨大耳瘻孔を経験したので報告する．　2．症例　現病歴と経過　14 歳女性　X 年 Y 月中旬頃より右耳痛，右耳腫脹，右耳漏を主訴に近医耳鼻科を受診した．先天性耳瘻孔を疑い，セフジトレンピボキシル，アモキシシリン，クリンダマイシンで内服加療を行ったが，改善せず増悪傾向を示したため，Y+1 月下旬に当院へ紹介受診となった．造影 CT で右耳介後部の皮下に広範な膿瘍形成（約 6.5cm^3，最大径 3.1cm×1.7cm）を認めたため，局所麻酔下で腫脹部位中心に縦 30mm の切開を加え排膿し，ゲンタマイシン硫酸塩軟膏付きコメガーゼを挿入した．急性中耳炎や乳突蜂巣炎を疑う所見は陰性であった．オーグメンチン水和物・クラブラン酸カリウム配合の内服を開始したが 2 週間程度で悪心腹痛が出現したため中止した．14 歳 10 ヶ月であったが治療効果を考えラスクフロキサシン塩酸塩の内服を開始し約 1 ヶ月の継続により症状は改善した（Y+3 月下旬）．経過観察中に右外耳道入口部に直径 2mm 程度の瘻孔を認め，先天性耳瘻孔による感染，膿瘍形成と診断した．X+1 年 Y+5 月に根治的目的に先天性耳瘻孔摘出術の予定である．　3．考察　本症例では，乳様突起皮下広範囲に炎症を波及し，治療中に外耳道入口部に瘻孔が確認できたこと，また，症状改善後に乳様突起皮下に巨大な空洞を形成したことから巨大先天性耳瘻孔と診断した．現在，瘻孔部は耳垢の貯留を繰り返しており，再度閉塞する可能性があるため手術摘出を行う予定にしている．今回経験した先天性耳瘻孔は瘻孔の開口部や炎症の波及が他に類を見ない症例であり，今後の類似疾患の診断，治療の一助になればと考え発表する．

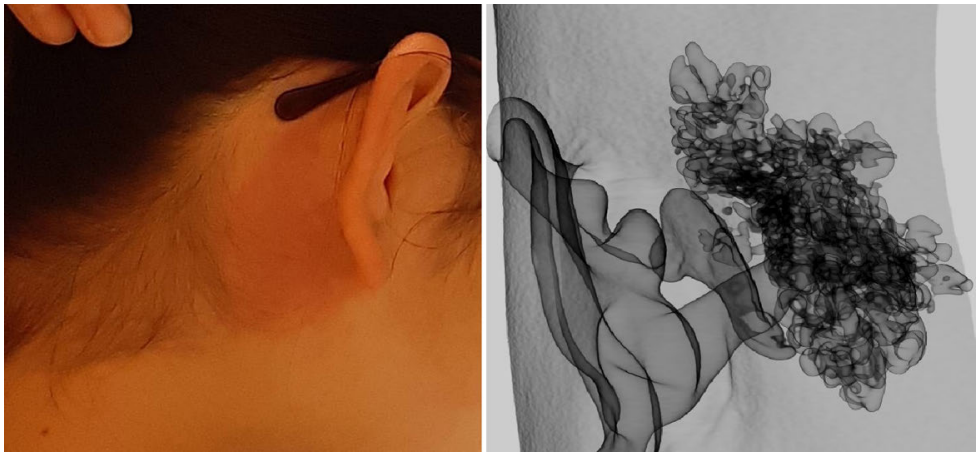

P9-1 人工内耳入れ替え手術時の小工夫

裕田　猛真，宝上　竜也，中原　　啓
りんくう総合医療センター　耳鼻咽喉科・頭頸部外科

今回比較的短期間に 2 例の人工内耳入れ替え症例を経験した．1 例目で術中インピーダンステストでオープンとなった電極がみられ，2 例目の手術時に小工夫を行ったので報告する．

症例 1：24 歳女性

先天性高度難聴のため 3 歳半時に右人工内耳埋込術（クラリオン社），18 歳時に左人工内耳埋込術（AB 社）を受けている．約 1 年半前頃から，右人工内耳が異音とうるささで使用できなくなった．電極故障と判断し，人工内耳を入れ替えとした．電極は AB 社のものを使用した．

前回の切開腺を切開し，後鼓室開放部の直上で電極リード線を切断し，人工内耳本体を摘出し，新しい人工内耳を置いた．その後古い電極を抜去し，新しい電極を挿入した．挿入はスムーズに行えた．

術中にインピーダンステストを行ったところ，5，10，11，12 番がオープンであった．しばらく待って再検査したところ 5，10 番はインピーダンスは高いもののオープンではなくなったが，11，12 番はオープンのままであった．電極挿入がスムーズであったことから，気泡によるものであると考え，そのまま手術を終了した．

2 日後再度インピーダンステストを行ったところ，全電極使用可能で，インピーダンスも高くなく，音入れを行った．問題なく使用できている．

症例 2：68 歳女性

65 歳時に難聴が進行してきたため当科を紹介受診された．補聴器を試みたが良好な聞き取りを得られず，両側の人工内耳埋込術を行った．AB 社の電極を使用した．

入れ替え術約 2 ヶ月前，同種類の人工内耳で電極不良があることの報告を受け，電極チェックを行った．右は 12-16 番，左は 9-16 番の電極不良がみられた．このため，両側の人工内耳入れ替えを行った．症例 1 と同様に行ったが，古い電極を抜去する前に鼓室に生食を注入し正円窓を生食で満たした．術中インピーダンステストでオープンとなった電極は見られなかった．術翌日音入れを行っている．

考察：人工内耳埋込時に電極故障を伴わないオープンが生じることがあり，気泡が原因ではないかと考えられている．気泡であれば自然に改善するものではあるが，電極故障との判別がつきにくく，予備インプラントと交換するべきか悩ましいものである．症例 1 の経験から電極抜去時には気泡が侵入しやすい可能性を考えた．症例 2 の際に生食を満たすことで対応できた．

電極No	1	2	3	4	5	6	7	8	9	10	11	12	13	14	15	16
症例1																
初回	3.3	3.0	3.5	3.8	31.9	5.5	8.5	5.7	7.4	67.1	69.5	47.4	4.4	4.4	3.0	2.5
2分後	3.0	3.0	3.3	3.5	13.1	5.2	7.9	5.2	7.1	14.7	69.5	43.1	4.1	4.4	3.0	2.5
12分後	3.0	3.0	3.3	3.5	12.5	5.2	7.9	5.2	6.3	12.3	69.5	45.5	3.3	3.3	2.7	2.2
2日後	4.2	3.3	3.5	3.0	3.5	3.7	3.3	3.0	3.5	4.2	4.9	4.9	4.0	5.1	3.7	3.3
6日後	4.6	3.5	3.3	3.0	3.0	3.3	3.5	3.0	3.3	3.0	3.0	3.3	4.0	3.3	3.3	5.3
症例2																
術中(左)	7.6	6	4.1	4.1	5.4	4.4	4.6	4.1	3.8	3.3	5.2	7.1	4.6	4.9	7.4	5.2
8日後(左)	5.2	7.6	6.8	6.8	7.9	7.1	7.6	7.3	6.2	6.5	5.2	5.7	7.6	7.6	4.9	8.1
術中(右)	7.6	9.8	7.9	6.5	8.2	7.9	6.8	7.1	4.1	4.9	6.3	6.5	4.6	4.9	6.8	10.6
8日後(右)	4.9	7.6	7.3	6.3	6.5	9.8	7.9	7.9	6.5	7.1	7.9	8.2	7.3	7.3	9.5	17.7

オープン

P9-2 人工内耳の不具合によりメーカー変更して両側同時再挿入した小児の一例

西原江里子，麻生　沙和，岡田　昌浩，寺岡　正人，山田　啓之，羽藤　直人
愛媛大学　耳鼻咽喉科頭頸部外科

近年，Advanced Bionics（AB）社は，聴力性能の低下が報告されたため，同社の人工内耳「HiRes Ultra」「HiRes Ultra 3D」の 2 つのリコールを発表した．2020 年 2 月時点での同社の通知では，これらのデバイスを移植された 16,000 人以上の患者の約 0.5% が再手術を受けている．これらの不具合を解析した結果，デバイスの電極アレイのうち，電極の接点がデバイスの内部電子機器に通じる部分に水分の侵入を受けやすい領域があることが判明した．このため，1 つの電極へ向けた電極刺激が 2 つ以上の電極を通過してしまうなどの事象が生じた．このデバイスの不具合により，当該電極における低インピーダンス，神経反応，聞き取り，および音声の理解の変化などが影響を受けている．今回我々は両側 CI 植え込みを行い，インプラント不良によって他機種に両側同時交換を行った小児の症例を経験したので報告する．症例は 4 歳女児．新生児聴覚スクリーニング検査で要精査となり，精密聴力検査にて左右耳とも 100dB 以上の重度感音難聴と診断された．人工内耳適応と判断され，7 か月時に当院紹介受診した．9 か月時に両側人工内耳埋め込み術（アドバンスト・バイオニクス社 CI，Bionics・Hi-Res Ultra）施行．以降マッピング・聴覚リハビリを施行し，両側 30dB の装用効果を得られていた．しかし，電極の一部が使用不可になったため，母親の希望にて 3 歳 11 か月時にメーカーを変更した両側同時人工内耳再埋め込み術を施行した．全身麻酔下に両側 CI 同時入れ替えを行った．乳突洞内は骨増生が見られたため，増生骨を削開してリード線を露出させた．明視下に正円窓から電極を抜去し，コクレア社 CI622 を挿入した．抜去した電極は肉眼下では損傷や変性は認めなかった．電極挿入は抵抗なく，スムーズに全電極を挿入できた．術中 NRT にて全電極で反応を確認し，手術終了した．CI 入れ替え手術後 2 週目に音入れを施行した．両側 CI 装用下で遊戯聴力検査を施行したところ，40-45dB の聴力レベルを得た．その後，週 1 回程度のマッピングを施行したところ，40 ～ 50dB 程の聴力レベルで変動して推移していたが．音入れ後 6 週目（CI 入れ替え手術後 8 週目）に両側 30dB と入れ替え前同様の閾値を得られ，以降は安定した閾値を得られている．聴能面は呼びかけ，話し声に関しては手術前と比較し同等の反応を得られている．CI はメーカーにより音声処理方法が異なり，CI 入れ替えの際は同じメーカーの機種に入れ替えることが通常である．しかし，メーカーによる音声処理方法が異なっていても，音の聞えや語音聴取成績に有意な差は認められていないとされており，小松らの報告では異種メーカー使用者において，メーカーが異なることによる音質の違いなどを明らかに訴える例はないとされている．本症例でも両側ともメーカーを変更して CI 入れ替えを行ったが，手術前と遜色ない聴力レベルを得られた．今後，成長に伴い詳細な評価を検討する．

P9-3 当科における人工内耳埋込術後の低周波数残存聴力の検討

諏訪園　壮[1]，中村　　雄[2]，下荒　翔研[2]，高橋　邦行[2]
[1]国立病院機構都城医療センター　耳鼻咽喉科，[2]宮崎大学医学部付属病院　耳鼻咽喉・頭頸部外科

【はじめに】
人工内耳埋込術の対象となる聴力の適応基準は年々拡大されてきている．従来では，低音部に残存聴力を有する症例に対して，聴力温存を考慮した短いインプラントが用いられてきた．しかし近年では，インプラントの改良や術式の選択など蝸牛への低侵襲化が進んでおり，EAS で用いられる電極より長いインプラントを選択した場合でも術後に残存聴力が確認される例も存在する．今回我々は人工内耳埋込術前後の低周波数の残存聴力に影響する要因について検討を行ったため報告する．
【対象と方法】
2016 年 2 月～ 2021 年 10 月まで宮崎大学医学部付属病院で人工内耳埋込術を施行した症例のうち，術前の標準純音聴力検査にて残存聴力の認められた 36 例 37 耳（男性 15 耳，女性 22 耳，年齢範囲：18 ～ 83 歳（平均年齢：57 歳））を対象とした．術前に標準純音聴力検査を実施することが困難である小児例は除外した．人工内耳埋込術直前と術後 1 年目の標準純音聴力検査の結果から，低周波数聴力の平均閾値（125，250，500Hz）を算出し，下記の各項目の術前聴力閾値を比較した．また，比較的術前聴力が残存している低周波数音平均閾値が 80dB 以下の例に限り，手術前後の聴力閾値の差を比較検討した．手術後の低周波数残存聴力に影響を与える因子について，年齢（60 歳未満と，60 歳以上），基礎疾患（高血圧・糖尿病）の有無，インプラントの種類（CI422/522，Flex28，Flex24 の 3 群）の 3 項目を用いた．聴力検査でスケールアウトとなった閾値は，スケールアウト値に 5dB を加算した値を閾値として使用した．
【結果】
・術前聴力閾値
人工内耳埋込術直前の聴力は，手術年齢が 60 歳未満の群が 62.7dB，60 歳以上の群が 77.6dB であり，高齢ほど術前聴力閾値は優位に高かった．基礎疾患の有無での比較では，基礎疾患のない群は 69.6dB，ある群は 95.0dB と，基礎疾患がある群の術前聴力閾値は優位に高かった．インプラントの種類では，CI422/522 は 85.2dB，Flex28 は 81.6dB，Flex24 は 31.4dB であり，Flex24 を用いた群の聴力閾値は有意に低かった．
・人工内耳手術前後の聴力閾値の差（術前聴力閾値 80dB 以下に限定）
比較的術前聴力が残存している低周波数音平均閾値が 80dB 以下の例での人工内耳埋込術前後の低周波数聴力閾値の差は手術時年齢が 60 歳未満の群は 27.9dB，60 歳以上の群は 30.3dB の低下であり，年齢による有意差はなかった．インプラントの種類では，CI422/522 が 22.0dB，Flex28 が 27.7dB，Flex24 が 32.7dB の低下であり，インプラントによる有意差はなかった．
【考察】
人工内耳埋込術前の聴力閾値は，高齢群，基礎疾患がある群で聴力閾値が有意に高かった．その理由として，加齢や糖尿病などの基礎疾患が蝸牛の細小血管障害を起こしたものと考えられる．インプラントの種類による過去の報告では，Michelle らは CI422 を挿入した患者 74 人を対象に術後 1 年の聴力を評価し，250Hz と 500Hz の平均閾値上昇は -34.1dB と報告しており，我々の結果と同等であった．従来人工内耳埋込術前後の聴力閾値上昇に影響があると考えられてきた因子として，手術時の年齢，難聴の期間，電極挿入の深さ（インプラントの種類）があるが，我々の検討では年齢，インプラントの種類と術後聴力閾値の上昇との関連は認められなかった．すなわち，侵襲が少なく，丁寧な手術を行うことにより，年齢，インプラントの種類に関係なく，術後低音聴力の温存が可能と思われた．今後は症例数を増やして更なる検討を行う必要があると考えられる．

P9-4 人工内耳埋め込み術における蝸牛長測定を用いた個別化医療の試み

鈴木　聡崇，今泉　光雅，菊地　大介，尾股　千里，室野　重之
福島県立医科大学　耳鼻咽喉科

ヒトの蝸牛は，成長に伴うサイズの変化はないと報告されているが，蝸牛自体のサイズには個人差があると考えられている（吉村ら，2020 年）．そのため，人工内耳埋め込み術においては同じ長さの電極を使用したとしても電極の挿入深度は症例により異なる可能性があり，手術前に患者の蝸牛長を個別に計測することにより人工内耳において適切な電極選択になると考えられる．近年，CT を用いて手術前に蝸牛長の推定が試みられるようになっている．2020 年 9 月から 2023 年 3 月までに当科で行われたメドエル社の人工内耳を用いた人工内耳埋め込み術において，蝸牛長の測定実施例 6 例と，非実施例 6 例の計 12 例について，人工内耳の種類，挿入時の蝸牛外電極の有無や電極数，手術時間などを比較した．その結果，手術時間はともに 3 時間 5 分，蝸牛外電極はともに 1 例（蝸牛外電極数 1 個）であり，差は認められなかった．一方で選択した人工内耳においては測定実施例 6 例ではメドエル FLEX28mm が 3 例，FLEX26mm が 3 例であったのに対し，非測定例 6 例では全例でメドエル SYNCHRONY FLEX28mm であった．両側人工内耳埋め込み術を行った症例で，左は測定を行わずに手術を施行し，右は測定を行って手術を施行した 1 例を報告する．本症例については，難聴の家族歴を認めず，出生時のスクリーニング検査で両側 Refer，生後 4 か月後に行った ABR の∨波は右 80dB，左 60dB であった．生後 8 か月で行った COR にて 60dB となり，両側の先天性難聴と診断され補聴器装用が開始された．側頭骨 CT，MRI については頂回転が単房様であり内耳奇形と考えられた．遺伝子検査の結果，GJB2 遺伝性難聴と診断された．補聴器装用効果が不十分となったため，7 歳時に左の人工内耳埋め込み術を施行した．蝸牛長測定は行わず，メドエル SYNCHRONY FLEX28mm を選択した．手術時間は 3 時間 38 分，顔面神経，鼓索神経の損傷を認めず，電極挿入時に蝸牛外電極はなく全電極がスムーズに挿入できた．術中の神経反応テレメトリーでは 12 番電極のみ反応がなかった．左の装用閾値は 40dB のまでの改善を認めた．1 年後に右の人工内耳埋め込み術を施行した．蝸牛長測定を行った結果，蝸牛長は 30.5mm と測定され，左とは異なる長さのメドエル SYNCHRONY FLEX26mm を選択した．手術時間は 3 時間 40 分，顔面神経，鼓索神経の損傷を認めず，電極挿入時に蝸牛外電極はなく全電極がスムーズに挿入できた．術中の神経反応テレメトリーでは全電極で反応が認められた．右も装用閾値は 30-40dB 程度の効果があった．本検討では原則として，電極マッチングサービスを利用し蝸牛長を測定した．報告した症例では，右の長さは 30.5mm であった．当科でも OTOPLAN を用いた蝸牛長の測定をあわせて開始しているが，我々の測定では右側の蝸牛長は 29.9mm と測定差は 0.6mm 程度であり，実際に応用できる数値であると考えられた．今後さらに測定精度を高めるため症例を増やしていきたい．本症例では手術時間や蝸牛外電極，経過に明らかな左右差はなかったが，26mm の電極長へ変更された．今後創部が落ち着いた時点で残存聴力の測定と CI2004 を含めた語音聴力を評価に加えて，解剖学的に深度や位置関係や左右差の再評価を側頭骨 CT にて実施予定である．今回の検討では，測定実施例，非実施例それぞれ 6 例ずつの比較をおこなった．測定実施後からは 26mm が選択される例が増加したことが判明した．患者に合わせたサイズの人工内耳の選択が行われることが期待できると思われる．今後，症例数を増やすことによって個別化医療への寄与を具体的数字として明らかにしていきたい．

P9-5 聴神経腫瘍に対するガンマナイフ治療後に聴力低下が進行し，対側に人工内耳埋込術を施行した 1 例

河野　修二[1]，三代　康雄[2]，大畠　和也[2]，美内　慎也[1]，西村　理宇[1]，阪上　雅史[1]，都築　建三[1]
[1]兵庫医科大学　耳鼻咽喉科・頭頸部外科，[2]大阪市立総合医療センター　耳鼻咽喉科・頭頸部外科

【はじめに】聴神経腫瘍に対するガンマナイフ治療後の聴力温存率は 55-78% と報告されており，有効聴力の喪失を認める例も少なくない．対側が高度難聴の聴神経腫瘍をガンマナイフで治療した後に聴力低下をきたし，人工内耳埋込術が必要となった症例の報告は少ない．　今回我々は，右高度難聴を有した状態で，左聴神経腫瘍に対するガンマナイフ治療を受けた後に高度難聴となった症例に対し，右人工内耳埋込術を施行した 1 例を経験したので報告する．【症例】79 歳，女性【主訴】両側難聴【現病歴】当科初診の 21 年前に右突発性難聴により高度難聴となった．当科初診の 8 年前に視覚異常のために行った頭部 MRI 検査で左聴神経腫瘍（最大径 7 mm）と診断され, wait & scan の方針となった．経過観察開始から 4 年が経過し, 腫瘍最大径が 10 mm まで増大したため, 脳神経外科でガンマナイフ治療を施行された．治療時の聴力は右 80 dB，左 18.8 dB（3 分法）であった．治療後も腫瘍増大は制御されていたが，左難聴が進行したため当科に紹介となった．【初診時所見】両側の耳内所見に異常はなかった．聴力は右 78.3 dB，左 66.7 dB（3 分法），最高語音明瞭度は右 25%（100 dB），左 35%（70 dB）であり，両側補聴器装用下でも 45%（60 dB）であった．側頭骨 CT，中内耳 MRI で明らかな異常を認めなかった．【治療経過】両側高度難聴を認め，補聴器装用下でも対面会話困難となったため，人工内耳埋込術の適応と判断し，初診から 5 か月後に右人工内耳埋込術（Cochlear 社，Nucleus，CI632）を施行した．術後 8 か月時点で，右人工内耳装用下の聴力閾値は 33.8 dB となり，最高語音明瞭度は 55%（60 dB）と，術前補聴器装用時より改善を認め，マスク装用状態でも対面会話可能となった．【考察】本症例の術前聴力レベルは右 78.3 dB，左 66.7 dB（3 分法）であったが，両側補聴器装用下の最高語音明瞭度が 45%（60 dB）であり，家族との会話もほとんど筆談になっていたため人工内耳埋込術の適応と考えた．一般に人工内耳埋込術後の聴取能は失聴期間に反比例するとされ，術側選択の際に，失聴期間が長い側を選択することは少ないが，本症例の右耳にも語音聴取能が残存しており，良聴耳の左聴力を活用しつつ右人工内耳を使用することで，両耳聴が可能になることが想定されたため，右人工内耳埋込を選択した．過去の報告では，対側の平均聴力が 95 ± 21.9 dB の聴神経腫瘍 28 例中，15 例が対側に人工内耳を，4 例が腫瘍側に人工内耳もしくは聴性脳幹インプラントを使用した場合，対側に人工内耳埋込術を行う方が高い語音聴取能が得られていた．本例でも対側に人工内耳埋込をすることで，有効な聴力改善を示した．有効聴力を有する聴神経腫瘍の積極的な治療として腫瘍摘出手術，ガンマナイフ治療が挙げられるが，いずれも治療介入によって聴力低下をきたす可能性はある．聴神経腫瘍の自然経過での増大率は 30% 程度とされており，wait & scan により腫瘍増大を認めた時のみ治療するべきとの報告もあるが，近年の経過観察と手術を比較した報告では，手術の方が経過観察よりも聴力予後が良好とするものもあり，診断時に将来の聴力低下リスクを考慮した治療方針を検討していくことが望ましい．本症例で，左聴力低下が進行した場合は，左聴神経腫瘍の摘出と左人工内耳埋込を検討する必要があると考えられた．　また，人工内耳埋込後も MRI 検査による聴神経腫瘍の経過観察が必要であるが，近年 MRI 対応の人工内耳が一般的となった．本例のように年単位でサイズ増大が制御できている聴神経腫瘍であれば，腫瘍側を避けて人工内耳を埋め込むことで，MRI 撮影時に生じるアーティファクトの問題が解決され，MRI 検査による腫瘍の経過観察が可能となった．【結論】対側に高度難聴を有する聴神経腫瘍に対して，ガンマナイフ治療後に聴力低下が進行した 1 例を経験した．腫瘍側が良聴耳で，対側の語音聴取能が残存している場合は，対側に人工内耳を埋め込むことで，良聴耳の聴取能を活用しつつ，両耳聴を可能にすることができ，腫瘍の経過観察も可能になると考えられた．

P9-6　好酸球性中耳炎に対して人工内耳手術を施行した 1 例

太田　有美，佐藤　　崇，鎌倉　武史，大薗　芳之，真貝佳代子，猪原　秀典
大阪大学　耳鼻咽喉科・頭頸部外科

【はじめに】
好酸球性中耳炎は，好酸球浸潤が著名な中耳貯留液（好酸球性ムチン）を特徴とする疾患であり，中耳病変は滲出液貯留，単純鼓膜穿孔，肉芽形成といったタイプがある．そして中耳の病変だけでなく，感音難聴が進行し，聾になる場合がある．好酸球性中耳炎の約 5 割に難聴を認め，約 6% が聾になるという報告がある．聾となった場合，人工内耳が選択肢となるが，人工内耳手術を行うには課題もある．今回，好酸球性中耳炎から聾となり人工内耳手術を行った症例を経験したため，報告する．
【症例】
30 歳代から気管支喘息に対して治療を受けている．42 歳時に慢性副鼻腔炎に対して ESS 施行．51 歳ころから両耳漏，難聴が生じており，56 歳時に当科紹介受診したときには，両耳とも中耳から外耳道に肉芽が増生した状態であった．肉芽を一部切除してリンデロン点耳もおこなって経過観察していた．58 歳時に左聾となりステロイド全身投与を行ったが，改善しなかった．右耳は感音難聴の悪化，軽快を繰り返した．生物学的製剤であるオマリズマブ（抗 IgE モノクローナル抗体製剤），メポリズマブ（抗 IL-5 モノクローナル抗体製剤）も導入したが，中耳炎，感音難聴に対して効果はなく，徐々に聴力低下し，63 歳時に右耳も聾となった．65 歳時に右人工内耳手術を行った．MRI（CISS）にて左蝸牛内は低信号となっており，内腔が肉芽で埋まっていることが予想されたため，右耳を選択することとした．術前にステロイドパルスを行ってから手術に臨んだ．
（手術）中耳から外耳道の肉芽を清掃し，外耳道後壁は削除，広く乳突削開を行って粘膜も出来るだけ清掃した．正円窓から蝸牛内にも肉芽が入り込んでいたが，摘出し内腔が確認できた．Nucleus Profile CI622 の電極をスムースに挿入出来た．腹部から採取した脂肪を充填し，外耳道は閉鎖した．
（術後聴取成績）人工内耳装用閾値は 40dB 程度である．術後 1 年 6 ヵ月での聴取成績（CI2004 会話文）は A only で 58.3%，A+V で 86.7% であった．
術後 1 年 6 ヵ月の経過中，外耳孔閉鎖部分，耳後部創部は離開したり腫脹したりすることなく，良好な状態が維持出来ている．
【考察】
今回，杉本らの報告（Eur Arch Otorhinolaryngol 274:1173-1177，2017）（Otol Jpn 31:334-341,2021）に準じて手術をおこなった．中耳の好酸球性炎症のコントロールがつけられるか，電極挿入できる蝸牛内腔が保たれているかが課題であったが，手術後の状態は良好で人工内耳は活用出来ている．Subtotal petrosectomy＋脂肪充填の術式は，好酸球性中耳炎に対して人工内耳手術を行う際に有用であると考えられた．

P10-1 両側外耳道閉鎖症に対して両側骨固定型補聴器埋め込みを行った症例

相澤　圭洋[1]，高田顕太郎[4]，荒井　康裕[2]，和田　　昂[3]，折舘　伸彦[2]
[1]横浜市立大学附属市民総合医療センター　耳鼻咽喉科，[2]横浜市立大学附属病院　耳鼻咽喉科，
[3]横浜栄共済病院　耳鼻咽喉科，[4]神奈川県立こども医療センター　耳鼻咽喉科

【はじめに】先天性外耳道閉鎖症（あるいは外耳道狭窄症）は外耳道の部分的または完全な閉鎖，小耳症など耳介の変形，耳小骨奇形を伴うが，一般的にはアブミ骨・内耳は正常に保たれることが多く，主に伝音難聴をきたす．外耳道閉鎖症の治療として外科的な外耳道形成術・鼓室形成術・耳小骨連鎖再建術以外には，骨導補聴器，軟骨伝導補聴器，骨導インプラント，人工中耳，人工内耳等による補聴が挙げられる．そのうち骨導インプラント両側移植については，頭蓋骨を経た際の骨伝導刺激の減弱，音源定位といった制限に取り組む目的で 行われ，騒音下の語音了解閾値検査やアンケート調査でその有効性が報告されているが，報告例が少なく詳細は不明である． 今回我われは先天性両側性外耳道閉鎖症に対して両耳に骨固定型補聴器（Baha）埋め込みを行った症例を経験したので報告する．
【症例】38 歳男性．出生時から両側外耳道閉鎖・小耳症を認め，形成外科で外耳 形成術を受けたが，外耳道・中耳は外科的介入なし．骨導補聴器を装用していたが，装用感が良くない，騒音下の聞き取りが悪いとの主訴で当院を紹介受診．裸耳での標準純音聴力検査は気導聴力で右 98.8dB，左 101.3dB，骨導聴力で右 70.0dB，左 72.5dB（4 分法）．裸耳での最高語音明瞭度は右 90%（110dB），左 85%（110dB）． 骨導語音検査での最高語音明瞭度は右 95%（70dB），左 95%（70dB）． 骨導補聴器の調整，軟骨伝導補聴器，Baha をそれぞれ試聴したところ，Baha 装用下の聴力閾値が最も良好であり，両側への埋め込み術を施行した． Baha 装用下の聴力閾値は右 27.5dB，左 30.0dB（4 分法），最高語音明瞭度は両耳装用で 100%（65dBSPL），右耳装用で 95%（65dBSPL），左耳装用で 95%（65dBSPL）．Baha 装用下，騒音下の語音明瞭度は両耳装用で 85%（65dBSPL），右耳装用で 75%（65dBSPL），左耳装用で 80%（65dBSPL）であった．
【考察】骨伝導デバイスの両耳装用と片耳装用とを比較した研究では，片耳装用に比べて両耳装用では聴力閾値，静寂・騒音下の語音明瞭度，音源定位，両耳聴覚について有利とされる．過去の報告と同様に，本症例では片耳装用下でも十分な聴力閾値，語音明瞭度が得られていたが，両耳装用によってそれぞれの値はさらに改善がえられた．

P10-2 6 歳児に対し Bone Bridge を施行した一例

園山　徹，小川　結衣，小田　尊志，石野　岳志，竹野　幸夫
広島大学大学院　耳鼻咽喉科学・頭頸部外科学

【緒言】2016 年に保険収載された人工中耳から 5 年後の 2021 年 9 月に Bone Bridge（MED-EL 社）が保険収載された．Bone Bridge は骨導聴力 45dB 以内の伝音もしくは混合難聴に適応があり，主に外耳道閉鎖症や術後の耳漏継続例などの通常型補聴器が非適合な症例を対象とされる．また , 施行するには施設基準もあり，現段階では全国的にも症例数は多くないものと推測される．2023 年 6 月時点で当科では二症例に対し Bone Bridge を施行しているが , そのうち 6 歳児に対して施行した一症例について報告する．【症例】6 歳女児．20XX 年 8 月に自然分娩にて出生，周産期に特記すべき事柄なし．右小耳症 , 右外耳道閉鎖 , 左外耳道狭窄を認め，精査目的に当科紹介となった．20XX 年 12 月 ABR にて約 60 ～ 80dB の両側性難聴と診断し，外耳道が完全閉鎖していない左側に通常型補聴器を使用開始した．3 歳時点まで耳掛け型補聴器を装用継続するも，COR の反応不十分であり言語発達も遅れていた．そのため，カチューシャ型骨導補聴器に変更したところ，COR の閾値は改善し言語発達も進んでいることが確認された．しかし，さらに年齢が上がるとともに活動性も上がり，1. ハウリングが頻繁に起きる，2. 汗で補聴器がずれるといった問題が顕在化した．さらに，COVID-19 の流行とともにマスク着用する機会が増え，マスクの紐が小耳症のため耳にかけられないためカチューシャ型骨導補聴器とマスクがクロスし装用が容易ではない状態になった．そのため小学校に入ってからの生活に対し両親の懸念が高まり，5 歳時点から人工中耳や Bone Bridge の検討を行っていた．6 歳の年長児となり，Bone Bridge も保険適応となったことから手術を施行する方針となった．　CT では左の内耳道と蝸牛神経管狭窄があり，左側への通常型補聴器装用が適切ではなかったことが判明した．また , 6 歳時点で標準純音聴力検査も可能となっており , 右の骨導聴力は正常閾値であった．そのため，右側へ人工中耳または Bone Bridge を予定した．　手術においては，人工中耳の方が Bone Bridge より音質がよい可能性があるとの報告を参考に人工中耳の振動子装着を試みることから開始した．乳突削開し鼓室を同定したが，アブミ骨は前脚が消失している Mono-pedal の状態であり，アブミ骨脱落のリスクを考慮し Clip Coupler 装着を断念した．さらに , 正円窓の確認を試みたが，固い組織に覆われており , 唯一聴耳であることを考えて無理な探索は行わなかった．そのため，乳突削開部の後上方に Bone Bridge を留置した．　術後経過に問題はなく，オーディオプロセッサー装着時の聴力閾値は良好であった．特に高音部の閾値が改善したためより小さい声まで聞こえることと生活上の不便が一気に改善されたとのことで，高い満足度が得られた．　【考察】　本症例では可能であれば人工中耳装着を試みようとして手術を開始したが，結果としては Bone Bridge の埋込となった．しかし，Bone Bridge であっても本人としては全く問題ない聞こえ方であり，術前から比較すると聞こえ方の実感は明らかに向上している．本症例では，右側が唯一聴耳であったことから，仮にアブミ骨脱落や正円窓膜の破綻を起こすと両側性感音難聴となる懸念があった．その場合，残された手段は右耳への人工内耳となるため , 聴覚の質を落とすことにつながり得た．アブミ骨は術前の CT からやや不明瞭であるとは考えていたため，正円窓周囲の含気不良と合わせて , 最初から Bone Bridge の埋め込みを選択してればより低侵襲な手術を行うことが可能であったと考えられる．Bone Bridge は対象年齢が設けられておらず，MED-EL 社によると本症例は手術時点（2022 年 8 月）で最年少に対する症例とのことであった．Bone Bridge は術前に MED-EL 社からのシュミレーション画像を参照することができるが，その通りに留置するのは必ずしも容易ではない．特に小児で側頭骨の厚みが薄いと少しのずれで硬膜を広範囲に露出させる必要に迫られたり，固定のスクリューが硬膜部分に刺さる形になることも想定される．　そのため，低年齢児の人工聴覚機器留置においては留置物を術中に変更しない無難であると考えられた．

P10-3 人工内耳手術における皮下組織減量における当科の工夫について

中村　雄[1]，山本　章裕[1]，諏訪園　壮[2]，津曲　省吾[3]，高橋　邦行[1]
[1]宮崎大学　医学部　耳鼻咽喉・頭頸部外科，[2]都城医療センター　耳鼻咽喉科，
[3]鹿児島市立病院　耳鼻咽喉科

【はじめに】

コイル一体型スピーチプロセッサーの開発に伴い，人工聴覚器の利便性はさらに向上している．Behind the ear（BTE）タイプと呼ばれる従来の人工内耳は耳掛け型スピーチプロセッサと送信コイルに別れており，送信コイル部の重さは 3.9 ～ 4.6g と軽量である．一方，コイル一体型スピーチプロセッサーは 14.2 ～ 15.9g と重く，磁石を強くしても落ちてしまう症例やうまく通信できない症例が存在する．そのため，インプラント部の皮下組織が厚い場合は薄くすることが推奨されているが，その具体的な方法はよく知られていない．

今回，術前の CT にて厚い皮下組織が認められた症例に対して，人工内耳植え込み術を施行した際に，皮下組織の減量も同時に施行したので報告する．

【症例】

59 歳女性

3 歳時に両難聴指摘され，15 歳でアッシャー症候群と診断された．45 歳頃に両眼失明，同時期より右補聴器装用開始した．その後も徐々に難聴進行し，補聴器装用効果不良となり，人工内耳目的に当科紹介受診した．裸耳にて両重度難聴を認め，補聴器装用下の最高語音明瞭度が右 0%，左 15% であった．CT，MRI にて中内耳に異常所見認めなかったが，CT にてインプラント部の皮膚の厚みが 9.2mm と厚い皮下組織を認めた．良聴耳の左を残したいとのご希望があり，右人工内耳埋め込み術の方針とし，手術時に皮下組織も同時に減量することとした．

手術は，通常より後上方に伸ばした延長耳後切開で施行し，側頭筋膜直上の層で皮弁を挙上した．マグネット部の位置をテンプレートを用いながら確認し，同部位の皮下脂肪組織に局所麻酔を注入，膨張させ，側頭頭頂筋と皮下脂肪組織を毛包を損傷しないように注意しながら切除した．その後乳突削開の為，U 字型に皮弁ゲージで皮弁の厚みが 6mm 以下になったことを確認後，Palva flap を挙上した．乳突削開，後鼓室開放施行し，インプラントベッドを作成した後に，正円窓アプローチで電極を挿入した．ART 全電極で反応を認め，ステンバース法でのレントゲン撮影でも電極位置は良好であった．

術後 1 週でコイル一体型スピーチプロセッサーを装着し初回の音入れを施行した際に，スピーチプロセッサーの接着は良好であった．術後 2 週で皮膚に発赤などはなかったが，軽度の痛みの訴えがあったため，磁石を一段階磁力の弱いものに交換した．術後 1 ヶ月半経過時には皮下組織減量部の毛髪の良好な発育を認め，スピーチプロセッサーの接着も良好に経過している．

【考察】

コイル一体型スピーチプロセッサーは，BTE の送信コイルに比べて重量が重く，手術後の接着，通信が困難な場合がある．そのため，術前に皮弁の厚みを正確に評価し，必要な場合は皮下組織の減量を検討する必要がある．

骨膜の切開範囲がコイル部に広く及ぶと，術後のインプラントの安定性の欠如に繋がる恐れがある．今回の症例では側頭筋直上の層で剥離したため，コイル部を覆う骨膜は温存でき，インプラントの安定性を確保すると共に，インプラントの露出の危険性を減らすことができた．

表皮，真皮は合わせても 3mm 以下程で個人差が少ないが，皮下脂肪組織は肥満体型などにより厚くなる．皮下脂肪組織減量の際には，皮膚の強度を保ち，術後の脱毛を避ける必要があり，真皮，毛包を損傷しないことが重要である．皮下脂肪組織は比較的緩い層であることから，局所麻酔薬を同部位に注入，膨張させることにより，真皮，毛包を損傷するリスクを少なく切除することができた．

術後に皮下結合組織の厚みが低下する症例を臨床上経験することからも過度の皮下結合組織の減量は術後のインプラント露出の危険性が高くなる．そのため，適宜，皮弁ゲージで厚みを計測しながら，必要な分だけ切除するのが適切と考えられる．また，本症例では術後早期に磁石を 1 段階下げており，皮下組織を減量した際はこまめに磁石の調整を考慮すべきであると考えられた．

人工内耳術後の適切な皮弁の厚みは，良好な接着と，電池寿命の延長，通信エラーの減少につながり，患者さんの満足度の向上に寄与する．人工内耳手術に伴って皮下組織を減量することは人工内耳術者が習得するべき技術であると考えられた．

P10-4 当科での近年の高齢人工内耳植え込み患者

比嘉 輝之，近藤 俊輔，親川 仁貴，鈴木 幹男
琉球大学 耳鼻咽喉・頭頸部外科

はじめに：2017 年に人工内耳植え込み術の適応が改定されて適応範囲が広がり近年高齢の患者の割合も拡大している．高齢患者では失聴後の期間が長いことを経験する．また若年成人と比べて術後聴取成績が劣る報告もあり手術方針に迷うことがある．近年の当科での人工内耳植え込み術症例について検討を行った．対象と検討項目：2011 年 1 月～2022 年 12 月に人工内耳植え込み術を行った 18 歳以上の成人患者 38 例 43 耳について診療記録から年齢，性別，失聴期間，術前平均聴力，術前明瞭度，術後装用閾値，術後明瞭度を検討した．失聴期間は補聴器装用を行っても会話が行えなくなった時点から手術までの期間で明らかでなければ聴力検査で人工内耳植え込み術の適応基準を満たした時点から手術の期間とした．術前聴力は純音聴力検査 3 分法平均で評価しスケールアウトは 120dB とした．明瞭度は 67-s 語表で最良明瞭度を評価した．術後装用閾値は音入れ 6 か月以降に評価し 3 分法と同様の平均聴力を求めた．結果：対象 38 例は男性 23 例女性 15 例で平均年齢は 52.5 歳で 10 代から 50 代は 20 例，60 代以上は 18 例であった．両耳への植え込みが 5 例あった．対象全体の失聴期間は 2 から 396 月で中央値は 15 月であった．50 代以下の平均失聴期間は 61.9 月，60 代以上の平均失聴期間は 44.3 月であった．対象全体の術前聴力は 88.3dB から 120dB の範囲で平均は 110dB であった．50 代以下の術前聴力の平均は 108dB，60 代以上の術前聴力の平均は 111dB であった．対象全体の術前の明瞭度は 0% から 50% の範囲で平均は 12.3% であった．50 代以下の術前明瞭度の平均は 12.8% で 60 代以上の術前明瞭度の平均は 11.6% であった．術後装用閾値は 21dB から 50dB の範囲で平均 30.8dB であった．50 代以下の術後装用閾値平均は 29.2dB で 60 代以上の術後装用閾値平均は 32.6dB であった．明瞭度は 41 耳で評価でき 0% から 95% の範囲で平均 62% であった．50 代以下の術前明瞭度の平均は 63% で 60 代以上の術後明瞭度の平均は 61% であった．失聴期間，術前平均聴力，術前明瞭度，術後装用閾値，術後明瞭度について 60 代以上と 50 代以下の症例で有意な差は認めなかった．考察：50 代以下の症例にも進行性難聴症のため失聴期間が長い例があった．手術に至った症例が対象ではあるものの今回の検討では術後聴力閾値や術後明瞭度について年齢による明らかな差は認めなかった．高齢であっても適応基準を満たす患者には人工内耳植え込み術を積極的に検討してもよいと思われた．

	症例	性別	失聴期間	平均術前聴力	平均術前明瞭度	平均術後閾値	術後明瞭度
60代以上	16 例 18 耳	男性 12 耳女性 8 耳	44 月	111dB	11.6%	32.6dB	60.8%
50代以下	23 例 27 耳	男性 15 耳女性 8 耳	61 月	108dB	12.8%	29.2dB	63.0%
全体	38 例 43 耳	男性 23 例 27 耳 女性 15 例 16 耳	54 月	110dB	12.3%	30.8dB	62.0%

P11-1 *PJVK* 遺伝子バリアントが同定された Auditory Neuropathy Spectrum Disorder の 1 例

土橋 奈々[1,2]，松本 希[1]，小宗 徳孝[1]，野田 哲平[1]，中川 尚志[1]，西尾 信哉[3]，宇佐美真一[3]
[1] 九州大学病院 耳鼻咽喉・頭頸部外科，
[2] 国家公務員共済組合連合会 浜の町病院 耳鼻咽喉科・頭頸部外科，
[3] 信州大学医学部 人工聴覚器学講座

【はじめに】Auditory Neuropathy Spectrum Disorder（ANSD）は，耳音響放射（OAE）あるいは蝸電図において蝸牛外有毛細胞機能は正常であるが，聴性脳幹反応（ABR）が無反応あるいは高度の異常となる病態であり，聴力レベルに比べ語音聴力の低下が著しいという特徴がある．先天性両側性高度難聴の原因としても知られ，日本人小児難聴における有病率は約 3.8% と推定されている．非症候群性 ANSD においては遺伝子バリアントが原因であることが多く，その原因遺伝子として，*OTOF* や *OPA1* が知られている．このたび，非症候群性 ANSD の臨床像を呈し，遺伝学的検査にて本邦で初めて *PJVK* 遺伝子バリアントが同定され，難聴の原因と考えられた一例を経験したので報告する．【症例】5 歳女児 201X 年 12 月 正期産，周産期異常なく出生した．アプガースコア 8/9 点．新生児聴覚スクリーニング（DPOAE）右 pass，左 refer．生後 3 週間で再検し，左 pass となった．初語は 2 歳前であり，201X +3 年（2 歳）しゃべらない，音への反応が悪いという主訴で近医小児科を受診した．中核病院に紹介受診し，ABR にて 105dB 両無反応であり，側頭骨 CT，内耳 MRI にて異常所見を認めず，精査のため 2021 年 2 月（3：2）に当科初診となった．初診時，COR にて 30-45dB，発語を認めなかった．201X +4 年 3 月（3：3），ABR 両 100dB にて無反応，ASSR（500，1k，2k，4kHz）dB にて右（95，95，100，90）dB，左（50，80，90，95）dB と高度難聴所見であった．DPOAE は両 refer であり，以前認められていた DPOAE は反応消失していた．療育機関にて 3 歳 3 か月より補聴器装用を開始し，201X +4 年 11 月（3:10）時点で，単語の発語は数語，COR は平均 90dB，補聴器装用閾値は 55dB 程度であった．201X +5 年 12 月（4:11），遊戯聴力検査にて右 96.7dB，左 96.7dB の高音漸傾型難聴を認め，補聴器装用下閾値は両 56.7dB であった．サイトメガロウイルス検査（乾燥臍帯）は陰性であった．遺伝学的検査を施行したところ，らせん神経節に発現し ANSD の表現型を取ることが知られている *PJVK* 遺伝子のコンパウンドヘテロバリアント［c.648A>G］；［c.490C>T］が同定され，このバリアントが難聴の原因遺伝子として考えられた．201X +6 年 2 月（5:2）受診時，コミュニケーションモードは手話と音声，最近急激に言語発達し，ひらがな文字は一通り書字可能となっており，助詞の使用，3 語文も出始めていた．PVT-R は CA 5：2，VA 音声 3：0 未満，文字 3：2 であった．生活年齢には届かないが，ことばの発達が伸びてきていることもあり，今後療育を継続しつつ，希望時に人工内耳手術検討する方針となっている．既往歴：なし家族歴：母方親戚に高校生くらいからの難聴者や補聴器装用者あり発達歴：運動発達に問題なし．【考察】*PJVK*（pejvakin）は常染色体潜性遺伝形式，非症候群性難聴の原因遺伝子として知られ，大多数が前言語期に発症する．PJVK 遺伝子による難聴は中東やヨーロッパの家系で同定され，その頻度は 1.4% から 33% までさまざまな報告があるが，日本では本報告が初めてである．pejvakin の発現と機能については，まだ解明が必要であるものの，聴覚伝導路では有毛細胞，らせん神経節，蝸牛核，上オリーブ核，下丘に発現が認められており（Liu et al，Cochlear Implants Int．2013），内耳性難聴や ANSD の表現型を取ることで知られる（Dominguez-Ruiz et al，Genes（Basel）．2022）．本症例は新生児聴覚スクリーニング（OAE）で pass したものの，後の ABR で無反応であり，ANSD の臨床像を呈していた．pejvakin は有毛細胞のステレオシリアの恒常性維持や，音響暴露による酸化ストレスに対する防除機構としての pexiophagy の調節の役割を担っており，生後すぐでは認められた DPOAE の反応が後になって消失したことを説明できると考えられる．一般的に *PJVK* 遺伝子バリアントによる難聴の場合には人工内耳の効果が限定的であったとする報告があるが，人工内耳が有効であったとする報告もある．いずれも報告症例数が少ないため，その効果の評価には更なるデータの蓄積が望まれる．今後の聴力と言語発達を慎重にフォローしながら適応を検討する必要がある．

P11-2 同胞症例における遺伝性難聴の検討

荒井　康裕[1]，高田顕太郎[2]，和田　　昂[3]，森下　大樹[3]，相澤　圭洋[4]，逆井　　清[1]，
西尾　信哉[5]，宇佐美真一[5]，折舘　伸彦[1]
[1]横浜市立大学　耳鼻咽喉科・頭頸部外科，[2]神奈川県立こども医療センター　耳鼻いんこう科，
[3]横浜栄共済病院　耳鼻咽喉科，[4]横浜市立大学附属市民総合医療センター　耳鼻咽喉科，
[5]信州大学　人工聴覚器学

【はじめに】
先天性難聴や若年発症型両側性感音難聴における遺伝学的検査は 2022 年 9 月には 50 遺伝子 1135 バリアントまで拡大され，難聴の原因を明らかにし最適な医療を提供するために必要なツールとして全国の施設で実施されている．同胞症例においては，同じ遺伝子変異による難聴であれば，同様な聴力や経過をたどる事が予測されるが，実際には異なる聴力閾値や経過をたどる症例を経験する．そこで，本報告では当院で難聴遺伝学的検査を実施した同胞症例における臨床的検討および考察を行った．
【対象と方法】
2012 年 10 月から 2023 年 3 月まで当院にて難聴遺伝学的検査を施行した難聴患者およびその家族 330 家系 830 名のうち，同胞症例 25 家系 27 同胞 55 名について，遺伝子変異検出率，遺伝子変異，診断時年齢，聴力閾値について比較検討を行った．
【結果】
遺伝子変異検出率は，18 家系 20 同胞 31 名 56.3% であった．検出遺伝子は，*GJB2* 変異による難聴が 5 家系 5 同胞 10 名と最多で，*KCNQ4* 変異が 2 家系 3 同胞，*SLC26A4* 変異，*CDH23* 変異，*STRC* 変異が 2 家系 2 同胞，*m.3243A>G* 変異が 1 家系 2 同胞，*m.1555A>G* 変異，*OTOG* 変異，*MYO6* 変異，*GJB2* 顕性遺伝形式変異を 1 家系 1 同胞ずつみとめた．遺伝形式は，潜性 12 家系，顕性 4 家系，ミトコンドリア 2 家系であった．診断時年齢については，同胞間での年齢差は平均 2.3 歳（0 ー 10）であった．検査時点で難聴ではない症例が 2 例あった．8 同胞で兄姉が先に診断，9 同胞で弟妹が先に診断，同時に診断されたものが 7 同胞であった．検査時に両側平均値で 15dB 以上の聴力閾値の差もしくは異なる聴力図を認めた症例が，*GJB2* 変異，*CDH23* 変異，*SLC26A4* 変異，*m.3243A>G* 変異で 2 同胞ずつ認め，*m.1555A>G* 変異，*MYO6* 変異，*GJB2* 顕性遺伝形式変異で 1 同胞，遺伝子変異不明で 3 同胞であった．
【考察】
本検討では，*KCNQ4* 変異，*STRC* 変異，*OTOG* 変異による同胞症例では，同胞間で同等な聴力閾値，聴力図を示した．*KCNQ4* 遺伝子変異では，genotype ー phenotype correlation を呈し，高音急墜型の聴力図を示すこと報告されている（Naito,et al.，2013）．また，*STRC* 遺伝子変異については，どの症例も軽度から中等度難聴を呈し進行しないことが報告されている（Nishio,et al.，2022）．*GJB2* 遺伝子変異については，一般的に難聴は進行しないことが知られているが，*GJB2 c.235delC* ホモ変異の 16 同胞の報告では，5 組の同胞間で 30dB 以上の差が認められ，遺伝的背景が表現型に影響した可能性を報告しているが，詳細な病態については不明である．*SLC26A4* 変異については，前庭水管拡大や蝸牛低形成などの奇形についても同胞間で異なること報告されており（Goldfeld,et al.，2005），同一家系内でも聴力にばらつきがあることが報告されている（Tsukamoto,et al.，2003）．
【結語】
当院で難聴遺伝学的検査を実施した 25 家系 27 同胞 55 名の同胞における遺伝性難聴の臨床的検討を行った．*KCNQ4* 変異や STRC 変異による同胞症例では同等な聴力閾値，聴力図を示したが，*GJB2* 変異や *SLC26A4* 変異による難聴では，共通した特徴を呈するものの，異なる聴力閾値や経過をとる症例も認められ，同胞症例であっても全く同一の経過をとらない可能性があることを念頭において経過観察ならびに患者への説明を行う必要があると考えられた．

P11-3 本邦における BO/BOR 症候群の臨床的特徴

後藤 真一[1]，佐々木 亮[1]，松原 篤[1]，西尾 信哉[2]，宇佐美真一[2]
[1]弘前大学 耳鼻咽喉科頭頸部外科，[2]信州大学 人工聴覚器学講座

BO/BOR 症候群は難聴，耳瘻孔，第 2 鰓弓異常（鰓溝性瘻孔，鰓溝性嚢胞），腎奇形を主症状とする常染色体顕性遺伝（優性遺伝）形式の疾患である．指定難病にも登録されており，現在「難治性聴覚障害に関する調査研究」班にて，症例登録レジストリが作成され臨床情報が蓄積されている．今回我々は本邦における全国調査より，本疾患の臨床的特徴を検討したので報告する．

対象は本研究班の症例登録レジストリより 76 例，信州大学が多施設共同で行っている難聴遺伝子解析共同研究より BO/BOR 症候群が疑われる 83 例が抽出された．そのうち 22 例が両方に登録されていたため，合計 137 例が対象となった．各共同研究施設より遺伝形式，遺伝学的検査の結果，主症状である難聴・耳瘻孔・第 2 鰓弓異常・腎奇形の有無，聴力データ，画像検査結果を集計した．

対象者の遺伝学的検査は 65.7% で行われ原因遺伝子として *EYA1* が 64.4%，*SIX1* が 20.0% で見出された．主症状では難聴の有病率が 93.5% と最も高く，続いて耳瘻孔が 78.0%，腎奇形が 32.8%，第 2 鰓弓異常が 15.3% であった．難聴の種類でみると，混合性難聴が最も多く 49.5%，続いて感音難聴が 34.9%，伝音難聴が 15.6% であった．中耳奇形を有する割合は 63.5%，内耳奇形は 69.6% であった．中耳奇形では耳小骨奇形が最も多く，耳小骨変位，耳小骨固着と続いた．内耳奇形では蝸牛低形成が最も多く，前庭水管拡大，外側半規管低形成と続いた．また中耳，内耳奇形ともに複数の奇形を合併している症例が存在した．中耳・内耳奇形と難聴の種類との関連性を検討したところ，伝音難聴患者では，81.3% と高い割合で中耳奇形を有していた．一方，感音難聴患者のうち，内耳奇形を有していた患者は 45.5% にとどまった．

本検討では腎奇形の有病率が低くかったが，諸家の報告でも腎奇形の有病率にばらつきがある．小児科医である Unzaki らは腎奇形の有病率を 69.7% としている一方，耳鼻咽喉科医である Masuda らは 21.1% と報告している．その原因として，診療科により受診する症例の母集団の違うため，統計を取る診療科の違いが反映されている可能性が考えられる．また，本邦では CT 検査を行っている割合が高く，中耳内耳奇形の詳細や難聴の種類との関連性を見出すことができた．これは新規の知見であり，引き続き症例を増やし検討を重ねていきたい．

主症状	All (N=137)	*EYA1* (N=58)	*SIX1* (N=18)	negative (N=14)	情報提供無 (N=47)
耳瘻孔					
あり	96	49	6	10	31
なし	27	6	10	3	8
情報提供なし	14	3	2	1	8
第2鰓弓異常					
あり	9	4	0	2	3
なし	50	18	4	10	18
情報提供なし	78	36	14	2	26
難聴					
あり	115	52	7	12	38
なし	8	2	2	0	2
情報提供なし	14	4	2	2	7
腎奇形					
あり	19	8	0	2	9
なし	39	18	4	6	11
情報提供なし	79	32	14	6	27

P11-4 熊本県における先天性両側難聴児の療育開始時期についての検討

伊勢　桃子[1,2]，竹田　大樹[1]，馬渕　大輝[1]，折田　頼尚[1]
[1]熊本大学病院　耳鼻咽喉科頭頸部外科，[2]熊本県福祉総合相談所　耳鼻咽喉科

【はじめに】 近年，新生児聴覚スクリーニング検査（以下 NHS）の重要性が啓蒙され，全国的に検査費用の公費負担の割合も増え，先天難聴児を早期から診断し，聴覚環境を整え，療育を開始することが可能となってきている．熊本県の場合，出生時における NHS 受検者数の割合は 96.8%（令和 3 年度）であり，全国での受検者数の割合である 91.0%（令和 3 年度）と比較しても遜色ない受検率である．また，熊本県では，NHS で refer となった際には，「1-3-6 ルール」に則って日本耳鼻咽喉科頭頸部外科学会が認定する精密聴力検査機関（熊本大学病院および熊本県福祉総合相談所）もしくは二次聴力検査機関を経て精密聴力検査機関で精査後，療育が必要とされる両側難聴の診断がついた場合は，全例熊本県福祉総合相談所へ紹介となり，その後，療育機関へ紹介する流れとなっている．窓口を 1 本化することにより，療育が必要な両側難聴児を見逃すことなくできるだけ早期に療育機関へ紹介するシステムを構築している．しかしながら，児の合併症や家庭環境によって，療育先への紹介が遅れることもしばしば生じる．そこで今回，NHS にて refer となり熊本県福祉総合相談所に紹介され両側難聴と診断された児において，精査・診断・療育への紹介を円滑に進めることができていたかについて検討した．【対象と結果】対象は，2020 年 1 月から 2022 年 12 月までの 3 年間に NHS refer 後の精査および療育施設への紹介を目的に熊本県福祉総合相談所を受診した乳幼児 157 例（男児 79 例 / 女児 78 例）とした．最終的に療育が必要な両側難聴の診断となった児は 28 例（男児 13 例 / 女児 15 例）であった．この 28 例のうち，NHS refer 後の精査目的に新規受診した児は 15 例 /28 例で，このうち 12 例が月齢 3 ヶ月時に，3 例が月齢 4 ヶ月時に当所を紹介となっていた．二次検査機関や精密聴力検査機関で難聴の診断がつきその後の精査または療育への紹介目的に当所を受診した児は 13 例 /28 例であった．療育機関への紹介時の月齢については，3 ヶ月から 29 ヶ月（中央値 6 ヶ月）で，全体の 53.6%（15 例 /28 例）は月齢 6 ヶ月以内に療育を開始することができており，さらに全体の 75%（21 例 /28 例）は 11 ヶ月以内に療育を開始することができていた．療育開始まで 12 ヶ月以上を要した児は 25%（7 例 /28 例）おり，このうち 3 例は重篤な合併症を認め，これにより精査・診断に時間を要した．また残りの 4 例については，1 例が社会的背景による診断の遅れ，3 例は当初療育を要さない軽度難聴もしくは中耳炎が合併しており経過観察を行なっていたが，最終的に療育を必要とする難聴と診断がついた症例であった．28 例全例が熊本県の難聴児療育施設へ紹介となり，うち 27 例は軽中等度難聴児の助成もしくは身体障害者手帳を利用して補聴器を購入し療育を行っている．また，この 27 例のうち 2 児は 1 歳時に両側人工内耳埋め込み術を施行した．難聴の原因として，遺伝性難聴の診断がついた児は 3 例，先天性サイトメガロウイルス感染症であった児は 3 例，遺伝子検査を希望されなかったが親もしくは同胞が難聴であった児は 7 例であった．【考察】NHS refer となり聴力精査を要する児は出生数の 0.4% と言われており，今回の対象児も熊本県の出生数から計算すると約 0.4% であった．1-3-6 ルールに則り精査を進めているが，実際に月齢 6 ヶ月までに療育を開始できた児は全体の半数程度であった．基礎疾患に重篤な合併症を認める場合や中耳炎合併例は，精査・診断までに時間を要していた．中耳炎合併例については，必要があれば速やかに鼓膜切開の上，聴力評価を行うこととしており，その結果，鼓膜換気チューブの留置が必要な症例についてはできるだけ早期に手術を行うこととしているが，今回の調査では時間を要した症例も認めたため，今後，精査を進める上での大きな課題となった．

P11-5 症候性先天性サイトメガロウイルス感染症児に対する治療適応と聴覚評価

木村　優介[1]，鳴原俊太郎[1,2]，野村　泰之[1]，大島　猛史[1]
[1]日本大学　耳鼻咽喉・頭頸部外科，[2]西東京中央総合病院　耳鼻咽喉科

【はじめに】先天性難聴の原因疾患として，出生時は約 7 割が遺伝性であるが，次いで多い 21% が先天性サイトメガロウイルス（congenital cytomegalovirus: 以下 cCMV）感染が関与している．2018 年 1 月に生後 3 週間以内の新生児の尿中の CMV 核酸検査が保険適用になったことで，先天性 CMV 感染を早期に診断することが可能となった．cCMV に対する治療薬として，経口で投与可能なバルガンシクロビル（以下 VGCV）があるが，今までは保険適応がなく，使用が限られていた．しかし，VGCV の医師主導治験がおこなわれ，6 カ月間投与することで全血中の CMV 量は減少し，聴力障害の悪化抑制効果が示された．副作用として好中球減少は注意すべきであるが，安全性も確認され，2023 年 3 月に症候性先天性 CMV 感染症の治療薬として適応が追加された．今後，VGCV 適応症例は増加すると予想される．今回我々は当院小児科で VGCV 治療の適応と判断された症候性 cCMV 児の聴力評価法とその結果について，後方視的に検討し，VGCV 治療の適応を決める際の聴覚評価基準について考察した．【対象】2018 年 4 月から 2023 年 3 月に当院小児科で VGCV 治療を行い，投与終了後 6 カ月間の追跡ができた症候性 cCMV 児 12 例を対象とした．【方法】患者情報として，在胎週数，出生時体重，頭位，Apgar score，CMV PCR 理由，黄疸・肝脾腫の有無，神経学的所見，血液検査異常，血中・尿中 CMV 量，画像所見，眼科検査での異常の有無，VGCV 適応理由，治療開始日齢，治療期間，治療中断の有無，治療合併症，治療効果について診療録を検討した．聴覚評価として，検査時日齢，初回の聴力評価時の聴力評価方法，中耳評価法と中耳貯留液の有無，難聴の有無について検討した．【結果】男児 6 名，女児 6 名．在胎週数は正期産が 7 名，早産が 5 名．出生時体重は超未熟児 1 名，極小未熟児 2 名，低出生体重児 3 名，正規出生体重児 6 名．小頭症は 5 名．新生児仮死は 0 名であった．CMV PCR 理由としては，在胎不当過小が 6 名，貧血・血小板減少などの血液検査異常が 2 名，神経学的異常所見が 2 名，新生児聴覚スクリーニング refer が 2 名であった．聴覚評価法について，初回検査日齢は 42.5 ± 36.4 日であった．聴覚検査法は全例で Click 音もしくは Chirp 音刺激 ABR をおこない，10 例で Chirp 音 ASSR をおこなっている．鼓室内の評価は中耳ファイバーを全例でおこない，鼓室内貯留液は認めなかった．聴力検査結果は，両側性難聴が 4 例，片側性難聴が 5 例，難聴なしが 3 例であった．VGCV 治療適応理由（重複あり）は中枢神経障害が 5 例，聴覚障害が 9 例，中等症の活動性感染が 2 例であった．治療合併症は好中球減少 grade4 が 4 例，内服休止期間があった例が 2 例，治療中断が 2 例であった．治療経過は ABR/ASSR 上，閾値の改善を認めた例が 3 例，閾値維持（悪化なし）が 9 例，閾値悪化は 0 例であった．【考察】症候性先天性 CMV 感染症の VGCV の治療適応上，神経学的後遺症リスクの高い中枢神経病変に難聴があり，聴力の評価が非常に重要である．当院の治療例では 12 例中 9 例に聴覚障害を疑う検査結果であり，VGCV 適応の理由としては最多であった．治療効果としては，ABR/ASSR 上，閾値が改善した 3 例を含み，12 例すべてで聴覚閾値の維持ができており，聴覚障害に対する VGCV の治療効果は以前の報告と同様に期待ができる．当院の聴覚評価法については，治療適応を判断する際に最優先となる click 音（Chirp 音）ABR をおこない，その後，Chirp 音 ASSR，可能であれば DPOAE を同時に行っている．これまでの聴覚をアウトカムとした報告では ABR 単独での評価が多いが，click 音刺激による ABR では低中音域の評価が困難な点や早産児，低出生体重児では聴覚伝導路の髄鞘化遅延により波形分離が悪く，反応閾値が高く評価されることがある．当科でも Click 音 ABR を基本としているが，Chirp 音 ABR，ASSR を組み合わせることで，聴覚評価の妥当性・正確性が向上すると考えている．症候性 cCMV に対する VGCV 内服治療の有用性は確認されており，今後症例数が増加することが予想される．しかし，副作用もあり，聴覚検査の結果を中心に総合的に判断して適応を決定する必要がある．

P11-6　難聴原因遺伝子の全エクソーム解析による効率的な同定

務台　英樹[1]，奈良　清光[1]，南　修司郎[1,2]，仲野　敦子[3]，有本友季子[3]，守本　倫子[4]，
川崎　泰士[5]，和佐野浩一郎[2,5,6]，阪本　浩一[7,8]，勝沼紗矢香[8]，増田佐和子[9]，松永　達雄[1,2,10]
[1]国立病院機構東京医療センター　臨床研究センター聴覚平衡覚研究部，
[2]国立病院機構東京医療センター　耳鼻咽喉科，[3]千葉県こども病院　耳鼻咽喉科，
[4]国立成育医療研究センター　耳鼻咽喉科，[5]静岡赤十字病院　耳鼻咽喉科，
[6]東海大学　耳鼻咽喉科・頭頸部外科，[7]大阪公立大学　耳鼻咽喉病態学，
[8]兵庫県立こども病院　耳鼻咽喉科，[9]国立病院機構三重病院　耳鼻咽喉科，
[10]国立病院機構東京医療センター　臨床遺伝センター

【目的】

非症候群性難聴の原因遺伝子は 120 以上知られ，症候群性難聴の原因遺伝子は数百種に及ぶ．数十～百数十種ほどの難聴遺伝子を対象とした遺伝子検査で難聴の原因が同定できないとき，タンパク質をコードする約 20,000 遺伝子を対象とした全エクソーム（WES）解析による原因判定率の向上が期待される．一方で，膨大な数の遺伝子バリアントが検出されるため，その中から原因遺伝子および病的バリアントを効率的に同定する手法の開発が重要である．本研究では，診療録から症状用語体系 HPO に準拠した症状を自動抽出し，遺伝性・希少疾患と関連性の高い原因遺伝子を検索する PubCaseFinder を活用することで症候群性難聴の原因遺伝子を効率的に同定できたので報告する．

【方法】

原因不明の難聴患者および家族の血液由来ゲノム DNA を WES 解析に供した．Proband は環境要因が否定的で *GJB2* 病的バリアントをもたず，mtDNA の m.1555A>G，m.3243A>G をもたない者を対象とした．前庭水管拡大を認め *SLC26A4* が原因と判明した者，Auditory Neuropathy を呈し *OTOF* が原因と判明した者は除外した．Agilent 社製 SureSelect kit によるエクソン領域濃縮と Illumina 社製シーケンサーによるゲノム配列取得，BWE-men，GATK 等を用いた解析パイプラインを実行し，アミノ酸配列に影響を与え，gnomAD，jMorp などの一般集団公開データベースで minor allele frequency 0.5% 未満のバリアントを選択し，家系情報に基づく絞り込みを実施した．さらに（1）既知の非症候群性難聴・症候群性難聴原因約 300 遺伝子のバリアントを優先的に選択し，*in silico* 予測，過去文献情報との比較検討をおこなった．また，（1）で原因同定できなかった症候群性難聴患者に対しては，（2）臨床情報に基づき PubCaseFinder v3.1.0 により関連性が高いとされたうち上位 200 遺伝子のバリアントを選択し，同様に解析を実施した．候補バリアントは家系構成員もふくめサンガー法により確認した．

【結果と考察】

計 186 家系 345 名を singleton，duo，または trio WES 解析に供した．うち，採血時に非症候群性難聴と考えらえた 131 家系中 55 家系（42%）で原因遺伝子が同定された．症候群疑いの家系では PubCaseFinder による関連性の高い遺伝子に対する解析も実施し，上記（1，2）合計で 55 家系中 22 家系（40%）で多様な症候群が原因遺伝子とともに同定された．丁寧な診察，遺伝カウンセリングにおける家族歴聴取などに基づく詳細な臨床情報が，PubCaseFinder（https://pubcasefinder.dbcls.jp/）による関連遺伝子の的確な選択と症候群性難聴の原因同定の効率化に重要であると考えられた．

なお本研究は国立病院機構および AMED の多施設共同研究成果であり，全国の多施設からご協力をいただいた．WES 解析は宮冬樹・小崎健次郎（慶應義塾大学医学部臨床遺伝学センター），角田達彦（東京大学理学部生物情報科学）各先生にご指導いただいた．

P12-1 外リンパ瘻を伴わない外傷性耳小骨離断に対して伝音再建を施行した一例

富澤　宏基，小泉　　洸，山田武千代
秋田大学大学院医学系研究科　耳鼻咽喉科頭頸部外科学講座

外リンパ瘻を伴う外傷性耳小骨離断に対しては，受傷後早期に手術を行うことが聴力予後の改善につながるとの報告もあるが，外リンパ瘻を伴わない耳小骨離断に対する手術介入の時期に関して定まった指針はない．今回我々は，外リンパ瘻を伴わない外傷性耳小骨離断に対して受傷後 2 ヶ月で伝音再建を行い，聴力改善を得た症例を経験したので報告する．症例は 16 歳女性．竹製の耳かきで耳掃除中に誤って腕をぶつけて右耳を受傷した．受傷後より右耳閉感が出現し，受傷翌日に前医耳鼻咽喉科を受診した．初診時オージオグラムでは患側に伝音声難聴を認めた（4 分法で平均聴力 53.8dB）．右鼓膜の後象限に竹製耳かきの先端が折れて刺ささり，外来で麦粒鉗子を用いて摘出された．穿孔した鼓膜縁より，離断したキヌタ・アブミ関節を確認することができた．めまいの自覚症状や眼振はなく，また外リンパ瘻を疑う所見もないため，外リンパ瘻を伴わない外傷性耳小骨離断と診断され加療目的に当科へ紹介となった．鼓膜穿孔の自然縮小と耳小骨連鎖の自然矯正の可能性も考え待機手術の方針となった．約 2 か月後に鼓膜穿孔は縮小したものの，聴力は改善せず全身麻酔下に手術を施行した．手術は耳後部切開でアプローチを行った．Tympanmeatal flap を挙上し鼓室内を観察すると，キヌタ・アブミ関節が外れ，キヌタ骨長脚が鼓膜裏面に癒着していた．キヌタ骨の癒着を剥離しキヌタ・アブミ関節に戻したが再偏移しやすく，またツチ・キヌタ関節の結合も外れかけていたために，キヌタ骨を摘出してコルメラとして用い 3（ローマ数字）i-M で再建した．鼓膜穿孔部は側頭部皮下組織を under lay で置き再建した．術後 2 ヶ月のオージオグラムでは患側（4 分法で平均聴力 8.8dB）で健側と左右差なく良好な改善が得られた．耳小骨離断が疑われる伝音難聴であっても保存的加療で改善する症例もあり，6 カ月以上経過しても改善が見られない症例では手術が検討されるとの報告もある．外傷性耳小骨離断の症例は比較的稀であり，一定の治療指針は少ない．内耳障害や外リンパ瘻の有無，耳内所見や経過を総合的に加味して，手術の適応や時期を判断することが望ましいと考えられる．

P12-2 Stapedotomy を施行した van der Hoeve 症候群例

堀　秀成，吉田　尚生，平塚　康之，草野　純子，大坂　和士
大阪赤十字病院　耳鼻咽喉科・頭頸部外科

【はじめに】 van der Hoeve 症候群は骨形成不全症と青色強膜・進行性聴覚障害の 3 つを特徴とし，1 型コラーゲンの形成異常によって引き起こされる遺伝的結合組織疾患として 1918 年に van der Hoeve らによって初めて報告された症候群である．難聴は進行性であり病変部位により伝音難聴，感音難聴，混合性難聴のいずれも起こりえる．聴覚改善治療として，気骨導差が認められる症例においてはアブミ骨手術が一般的であり，高度内耳障害が認められる症例には人工内耳手術を施行した報告がある．今回我々は Stapedotomy により良好な聴力改善を認めた症例を経験したため報告する．【症例】 45 歳女性．幼少期に骨折を頻回に起こし，他院にて骨形成不全症の確定診断を受けている．その時に将来進行性難聴となる可能性も指摘されていたが症状なく経過していたが，3 年前の健診にて初めて難聴を指摘．しかしその際も自覚症状は認めず自己にて経過観察としていた．その後，経時的な難聴の進行とともに聞こえづらさを自覚するようになり当院を紹介受診となる．初診時身体所見：青色強膜を認めた．耳介聳立と耳介低位あるが外耳道径の異常は認めず，鼓膜所見も正常であった．純音聴力検査は 4 分法にて右 43.8dB 左 58.8dB，気骨導差は右 11.25dB 左 16.25dB の混合性難聴を認めた．ティンパノグラムは両側 As 型を示し，アブミ骨筋反射検査では両耳ともに反応の消失を認めた．側頭骨 CT 所見：内耳道偏位あり．両側乳突蜂巣の発育は良好で，内耳骨包の骨吸収像はなく，耳小骨にも明らかな異常は指摘できなかった．以上より，骨形成不全症・青色強膜および進行性聴覚障害の 3 徴から van der Hoeve 症候群による耳硬化症と診断し，左アブミ骨手術を施行した．術中所見：耳後部切開でアプローチした．ツチ - キヌタ骨関節は連鎖良好でキヌタ骨の可動性は良好であった．アブミ骨は可動性不良であり，上部構造は非常に脆くアブミ骨筋腱の切断の際に後脚が容易に骨折した．アブミ骨底板は膜状組織に覆われておりこれを除去．底板は非常に硬く上部構造を残したままでの safety hole の作成は困難のため，アブミ - キヌタ骨関節を離断しアブミ骨上部構造を摘出した．アブミ骨底板にスキータードリルにて開窓したのちワイヤーピストンを挿入しキヌタ骨長脚に締結した．術後経過：術後半年の純音聴力検査にて術前より 4 分法にて左 42.5dB となり 16.3dB の聴力改善を認めた．術後気骨導差は認めなかった．日本耳科学会術後成績判定基準に照らし合わせて手術は成功であるといえる．【考察】骨形成不全症の患者においておよそ半数以上に難聴が認められる．難聴の発症時期は 20-30 代が最も多く，その後 40-50 代に感音難聴の悪化が認められることが多い．伝音難聴に対する治療はアブミ骨手術であり，通常の耳硬化症と比較して成績は劣るとの報告が多いが，90% 以上の症例で気骨導差が 10dB 以内まで改善し通常の耳硬化症と比較しても有意な差は認められないとする報告もある．所見として，アブミ骨底板はほぼ 100% に固着を認め，底板の肥厚・上部構造を含めた骨の脆弱性と骨折や岬角粘膜易出血性などが認められる．本症例においても 40 代にて難聴の進行がおこり，アブミ骨底板の固着と上部構造の脆弱性によるアブミ骨後脚の易骨折が認められた．結果として Stapedotomy にて 4 分法にて 16.3dB の聴力改善と術後気骨導差は認めず手術は成功といえる．学会時には他にも文献的考察を交えて発表を行う予定である．

P12-3 当科におけるアブミ骨手術症例の検討

井上　大志，三浦　　誠，暁　久美子
日本赤十字社和歌山医療センター　耳鼻咽喉科

【はじめに】
アブミ骨手術は耳硬化症だけでなく先天性アブミ骨固着を伴う耳小骨奇形に対しても実施される術式である．今回当科でアブミ骨手術を施行した耳硬化症とアブミ骨底板固着を伴う先天性耳小骨奇形例を対象に術前診断・術後聴力成績につき検討を行ったので報告する．
【対象と方法】
2011 年から 2022 年の間に当院で初回アブミ骨手術を施行し，術後半年以上経過観察しえた 44 名 50 耳を対象とした．性別は男性が 18 名（20 耳），女性が 26 名（30 耳）であり，両側手術例は男性 2 名，女性 4 名の計 6 名であった．手術時年齢中央値は 46 歳（6-70 歳）であった．診断は耳硬化症 29 名（34 耳），先天性アブミ骨底板固着を含む耳小骨奇形が 15 名（16 耳）であった．全例を対象に術前診断（純音聴力検査 / ティンパノメトリー / アブミ骨筋反射 / CT）・術式について検討し，術後聴力成績の判定には日本耳科学会伝音再建後の術後聴力成績判定基準（2010）および術後気骨導差（0.5kHz，1，2，3kHz を使用，ただし 3kHz は 2kHz と 4kHz の平均値で代用）を用いて術前後聴力変化を評価した．
【結果】
全例で混合性難聴を認めた．術前気導の中央値は 52dB（25-107dB），術前骨導の中央値は 27dB（10-70dB）であった．stiffness curve は 35 耳（70%），Carhart's notch は 26 耳（52%）で認めた．ティンパノメトリー A 型が 12 耳（24%），As 型が 29 耳（58%），Ad 型が 7 耳（14%），C 型が 2 耳（4%）であった．アブミ骨筋反射（SR）は耳硬化症では未検査の 1 耳を除いた全例で陰性であり，先天性アブミ骨底板固着では 1 耳を除き陰性であった．SR 陽性例はアブミ骨後脚離団を認め，底板との連続性が乏しかった．全例で 0.5mm スライスの側頭骨 CT が撮影された．耳硬化症では前庭窓前方の脱灰像は 25/34 耳（74%）で認め，内耳道前壁の脱灰像は 7/34 耳（21%），蝸牛周囲の脱灰像は 8/34 耳（24%）で認められた（重複あり）．脱灰像を認めなかったのは 9/34 耳（26%）であった．CT ではアブミ骨底板固着は全例で診断困難であった．施行術式は small fenestra stapedotomy が 47 耳（94%），partial stapedectomy が 1 耳（2%），total stapedectomy が 2 耳（4%）であった. stapedectomy となったのは全例先天性アブミ骨固着症例であった. 全例スキータードリル 0.8mm でアブミ骨底板の開窓を行い，人工耳小骨は全例でシュクネヒトテフロンワイヤーピストン（径 0.6mm ×4.0~4.75mm）を使用した．術後高度感音難聴，重度のめまい，顔面神経麻痺等の重篤な合併症は 1 例も生じなかった．聴力成績は日本耳科学会判定基準による伝音再建後の術後聴力成績判定基準（2010）では気骨導差 15dB 以内：43 耳（86%），聴力改善 15dB 以上：39 耳（78%），聴力レベル 30dB 以内：33 耳（66%），これら 3 項目のいずれかを満たす成功例は 48 耳（96%）であり，耳硬化症では全体の成功例は 33 耳（97%），先天性アブミ骨固着では 15 耳（94%）であり，同等の聴力成績であった．術後気骨導差は 10dB 以下：33 耳（66%），11~20dB 以下：14 耳（28%），21~30dB 以下：3 耳（6%），31dB 以上：0 耳（0%）であった．10dB 以内を成功例とすると耳硬化症例で 23 耳（68%），先天性アブミ骨固着例で 10 例（62%）と有意差を認めなかった．術式での術後聴力成績には有意な差は認められなかった．術後気骨導差が 10dB を超えた例では顔面神経下垂やアブミ骨小底板等の形態異常を合併している症例が認められた．
【まとめ】
先天性アブミ骨固着例では耳硬化症と比較し stapedectomy となる例が多かった．術後聴力成績では耳硬化症，先天性アブミ骨固着とともに他施設からの報告と遜色のない結果であった．疾患別にみても術後聴力成績には有意な差は認められなかった．

P12-4　指による外耳道陰圧にて外傷性ツチ骨骨折を生じた症例について

増満　俊喜，菅原　一真，山本　陽平，山下　裕司
山口大学　耳鼻咽喉科

【はじめに】
ツチ骨骨折は頭部外傷に伴って生じることが多いとされ，単独での骨折はまれである．しかしながら外耳道に挿入した指を引き抜く行為でツチ骨骨折が生じることが報告されている．今回我々はツチ骨骨折に対し，内視鏡下耳科手術を施行した症例を経験したので報告する．
【症例】
患者：40 歳，女性
主訴：右難聴，耳鳴
現病歴：右耳に指を入れて引き抜いた後から右難聴・耳鳴が出現したとのことで近医開業医より近医総合病院を紹介された．CT では異常を認めないが，難聴が持続しており，外傷性耳小骨離断の疑いで，発症後，18 日目に当科を紹介され，受診した．
既往歴：アレルギー性鼻炎
所見：右鼓膜は膨隆しており，ツチ骨柄周囲に発赤を認めた．標準純音聴力検査では 4 分法で 37.5 デシベルの右混合性難聴を呈していた．ティンパノグラムは右耳で Ad 型を示した．赤外線 CCD では微弱な左向き水平性眼振を認めた．頭振後眼振は左向きであった．当科で再検査として行った CT にて右耳のツチ骨柄を横切るように線状の軟部組織陰影を認め，断裂を疑う所見であった．
経過：外傷性耳小骨離断（外傷性ツチ骨骨折）を疑い，試験的鼓室開放術を勧めたが，経過観察したいという患者の希望があり，外来で経過観察を行った．その後も右耳鳴，難聴に改善が無く，受傷約 3 か月後に入院の上，手術的加療を行った．
手術所見：手術は内視鏡下で行った．耳内切開の後，Tympanomeatal flap を挙上し，CTP 検査用の検体を採取した．耳小骨を確認したところ，ツチ骨柄は骨折しており，ツチ骨本体とは全く連動していなかった．また，後壁と上鼓室の一部を削開して，耳小骨の連鎖を確認したところ，ツチ骨とキヌタ骨も上鼓室前方で骨壁と一部固着しており，可動性が不良であった．このため，キヌタ骨は摘出し，アブミ骨上に耳珠軟骨で作成したコルメラを用いて，III-c 型に伝音再建した．術後は気骨導差は改善し，4 分法で 21.3 デシベルとなった．った．経過は良好で術後 8 か月経過した現在も右鼓膜所見の安定が得られている．
【考察】
ツチ骨骨折は比較的まれであるが，珍しい故に時々報告されている．本症例でも，過去に指摘されているツチ骨の変位，鼓膜の膨隆，ティンパノグラムの異常，CT でのツチ骨の骨折線等の特徴的所見を認めていた．これらについての知識があれば診断は比較的容易に可能であると考える．手術による伝音再建も様々な方法が報告されているが，ツチ骨の単独骨折であればリン酸カルシウムペーストによって骨折部位を接着する方法の成績が良好である．本症例は当施設でリン酸カルシウムペーストの採用が無く，使用できなかったことに加え，キヌタ骨の可動性も不良であったことから，耳珠軟骨コルメラによる再建を行った．症例によって最適な再建方法を考慮する必要があると考えた．

P12-5 中耳奇形 23 耳の手術治療成績

村尾　拓哉[1]，松本　晃治[2]，清水　猛史[2]
[1] 公立甲賀病院　耳鼻いんこう科，[2] 滋賀医科大学　耳鼻咽喉科頭頸部外科

< はじめに > 中耳奇形は多様な病態をとるが，手術により聴力改善が見込める可能性が高い．本邦では，キヌタ・ツチ関節離断，ツチ骨またはキヌタ骨に固着を認めるもの，耳小骨連鎖は正常だがアブミ骨底板に固着を認めるものの 3 群に分類する船坂の分類が用いられることが多い．今回我々は，当科で手術を行なった中耳奇形 23 例 23 耳の治療成績について検討した．< 対象 >2004 年 12 月から 2022 年 8 月までに滋賀医科大学耳鼻咽喉科・頭頸部外科で聴力改善を目的に手術を行なった中耳奇形 23 例 23 耳を対象に，奇形の種類，耳小骨再建法，聴力成績について検討した．手術時の平均年齢は 22.0 歳（6-67 歳）で，性別は男性が 11 例，女性が 12 例であった．全例で中耳奇形は片側のみであった．< 方法 > 診療録を用いて後方視的に聴力像，側頭骨 CT 検査所見などの術前検査所見，手術所見を確認した．また手術による聴力改善を日本耳科学会の「伝音再建後の術後聴力成績判定基準（2010）」に基づいて判定した．病態による術式の選択，伝音再建法，再建材料について検討した．術後の聴力評価は術後 6 ヶ月以降に行なった．< 結果 > 術前の病耳側の純音聴力検査（3 分法）の気導聴力閾値の平均値は，54.5dB（36.7-96.7dB，中央値 53.3dB）で，骨導聴力閾値の平均値は，14.9dB（1.67-41.7dB，中央値 15.0dB）だった．気骨導差の平均値は，39.6dB（18.3-62.5dB，中央値 38.4dB）であった．聴力像は 16 耳が水平型で，7 耳が stiffness curve 型で，stiffness curve 型を呈した耳のうち 3 耳で Carhart's notch を伴っていた．術中所見による船坂の分類では，IS 離断が 10 耳（43.4%），MI 固着が 6 耳（26.0%），S 固着が 2 耳（8.7%），IS 離断と MI 固着の合併例が 2 耳（8.7%），分類不能が 3 耳（13.0%）であった．術式の内訳は，鼓室形成術 1 型が 7 耳，2i 型が 2 耳，2c 型が 1 耳，3i 型が 3 耳，3c 型が 2 耳，4i-M が 3 耳，4i-I が 3 耳，stapedotomy が 2 耳であった．鼓室形成術では再建材料として耳介軟骨を 12 耳と最も多く使用し，キヌタ骨を 1 耳，皮質骨を 1 耳に使用した．stapedotomy を行った 2 耳では Shuknecht 型ワイヤーピストン（0.6mmx4.25mm）を使用した．手術に関連する合併症で鼓索神経麻痺，内耳障害や顔面神経麻痺を生じた症例はなかった．日本耳科学会の「伝音再建後の術後聴力成績判定基準（2010）」に基づいて判定した結果，気骨導差 15dB 以内が 56.5%（13 耳 /23 耳），聴力改善 15dB 以上が 73.9%（17 耳 /23 耳），気導聴力レベル 30dB 以内が 73.9%（17 耳 /23 耳）で，手術成功率は 82.6%（19 耳 /23 耳）であった．術後の気骨導差の平均値は 16.0dB（-1.63-51.6dB，中央値 15.0dB），聴力改善の平均値は 26.0dB（-1.6-73.4dB，中央値 23.8dB），術後の気導聴力閾値の平均値は 28.5dB（15.0-63.3dB，中央値 23.3dB）であった．< 考察 > 耳鼻咽喉科領域の形態異常の約半数が耳領域に発生し，外耳奇形や中耳奇形は片側性が多く，内耳奇形は片側性，両側性ともに発生し得る．奇形部位では，キヌタ・アブミ関節離断が最も多いとする報告やアブミ骨底板固着が最も多いとする報告があるが，本検討ではキヌタ・アブミ関節離断が 43.4% と最も多く，アブミ骨底板固着は 8.7% と少なかった．術前聴力像は，中耳伝音系に離断があると水平型を，固着があると stiffness curve 型を示すことが知られ，本検討でも離断を認めた症例では全例が水平型を呈し，中耳伝音系のいずれかの部位に固着を認めた 12 例中 7 例で stiffness curve 型を呈していた．手術による聴力改善成功率は 82.0-94.1% と報告され，本検討では 82.6% で過去の報告と同等であった．過去の報告では，日本耳科学会判定基準の各項目は気骨導差 15dB 以内が 49.0-79.0%，気導聴力改善 15dB 以上が 75.0-93.0%，気導聴力 30dB 以内が 57.0-87.5% であった．本検討では，気骨導差 15dB 以内の割合が 56.5%，気導聴力改善 15dB 以上の割合が 73.9%，気導聴力 30dB 以内の割合が 73.9% でいずれも過去の報告と同等の結果であった．< まとめ > 過去 18 年間の中耳奇形 23 耳について手術成績を中心に検討した．中耳奇形は手術により高率に聴力改善が得られるが，病態に応じた術式選択が重要である．

P12-6 当科における耳小骨離断に対する経外耳道的内視鏡下耳科手術の成績

福田　篤，森田　真也，干野季美子，小林　諒，藤原　圭志，中丸　裕爾，本間　明宏
北海道大学　耳鼻咽喉科・頭頸部外科

【背景と目的】耳小骨離断に対する手術は主に中鼓室中心の操作に限られるため内視鏡下耳科手術（trans endoscopic ear surgery，TEES）のよい適応と考えられる．当科では 2018 年から試験的に TEES を開始し，2020 年から本格的に導入した．以後，耳小骨離断に対しては TEES を第一選択としている．耳小骨離断に対する TEES の術後成績等について従来の顕微鏡下耳科手術（microscopic ear surgery，MES）と比較検討した．
【対象と方法】対象は 2015 年 4 月から 2022 年 1 月までに耳小骨離断に対して初回の鼓室形成術を行った症例である．外リンパ瘻合併症例とアブミ骨固着症例は除外した．手術は全身麻酔下で行った．TEES は外径 2.7mm，有効長 180mm の 0 度と 30 度の硬性内視鏡を用いて行い，MES は耳後部切開にて行った．診療録より後ろ向きに原因（先天性 / 外傷性），術前・術後聴力，伝音再建法，手術時間，術中・術後合併症，術後退院日数について調査した．聴力評価は日本耳科学会（JOS）基準（2010）に基づく 3 分法と American Academy of Otolaryngology-Head and Neck Surgery（AAO-HNS）のガイドラインに基づく 4 分法で行った．TEES 群と MES 群で比較検討を行い，統計学的解析は，連続変数の比較は Mann-Whitney の U 検定，名義変数の比較は Fisher の正確検定を用い，$p < 0.05$ を有意とした．
【結果】対象症例は 30 例 33 耳で，そのうち TEES 症例は 9 例 11 耳，MES 症例は 21 例 22 耳であった．それぞれの群で年齢，性別に有意な差は認められなかった．TEES 群は先天性が 10 耳，外傷性が 1 耳，MES 群は先天性が 8 耳，外傷性が 14 耳で，TEES 群は先天性の割合が有意に多かった．伝音再建法は，TEES 群が III 型 8 耳，IV 型 3 耳，MES 群が III 型 19 耳，IV 型 3 耳で有意な差は認められなかった．術後聴力検査までの期間は 5-20 ヶ月（中央値 13 ヶ月）で，聴力成績は JOS 基準で TEES 群が成功例 10/11 耳（90.9%），MES 群が 21/22 耳（95.5%），AAO-HNS 基準では術後の骨導聴力が測定されていなかった MES 群の 4 耳を除き，術後気骨導差 20dB 以内の割合は TEES 群が 9/11 耳（81.8%），MES 群が 16/18 耳（88.9%）であり，いずれも有意な差は認められなかった．手術時間は TEES 群が 38-120 分（中央値 80 分），MES 群が 63-137 分（中央値 87 分）で有意な差は認められなかった．術後退院日数は TEES 群が 1-7 日（中央値 2 日），MES 群が 2-10 日（中央値 8 日）で TEES 群の方が有意に短かった．術中・術後の合併症は，術中の鼓索神経切断が MES 群で 1 耳に認められた．術後に顔面神経麻痺を生じた症例はなかった．
【考察】Ito らはアブミ骨底板の可動性が正常な先天性耳小骨奇形に対する TEES の術後聴力成績は術後気骨導差 20dB 以内の達成率で 86%，MES では 100% で有意な差はなかったと報告している．一方，Kim らは外傷性耳小骨離断に対して TEES を行い，術後気骨導差 20dB 以内の達成率は 100% であったと報告している．また小林らの報告では，先天性，外傷性，あるいは術後性耳小骨離断に対する TEES の成績として JOS 基準で 90.9% の成功率であった．本検討でも TEES 群と MES 群の間で術後聴力成績に有意な差は認められず，成績はこれまでの報告と同等であった．手術時間に関しては，先天性耳小骨奇形に対する MES と TEES の比較で同等であったという報告と TEES の方が有意に短かったという報告があるが，本検討では有意な差は認められなかった．TEES は MES と比べて片手操作となるため，その分手術操作に時間がかかりやすいが，少なくとも耳後切開による MES より手術時間が長くなる可能性は低いと考えられた．入院日数に関しては有意に TEES 群の方が短いという結果であった．これは，当院では MES の場合，外耳道に軟膏コメガーゼをパッキングし術後 5-7 日を目安に抜去としていたが，抜去してからの退院を希望する割合が多かったためと考えられる．
【結論】当科での耳小骨離断に対する TEES と MES について，術後聴力成績は両者で同等で，これまでの他施設の手術成績と比較しても遜色のない結果であった．手術時間は同等で，術後退院日数は TEES 群が有意に短く，TEES は低侵襲で術後の負担も MES より軽いと考えられた．耳小骨離断に対して TEES は良い適応と考えられた．

P13-1

フルハイビジョン外視鏡システムと内視鏡を用いた耳管ピン挿入術

吉岡　哲志[1]，久田　　聖[1]，浅井　康徳[1]，堀　　龍介[2]，楯谷　一郎[1]
[1]藤田医科大学　耳鼻咽喉科・頭頸部外科，[2]産業医科大学　耳鼻咽喉科・頭頸部外科学

【はじめに】難治性耳管開放症に対する「耳管ピン手術」が，2020 年 12 月 1 日に保険適用となった．従来限られた施設で行われてきたが，筆者も属する耳管ピン手術実施医制度委員会による認定制度のもと，認可施設において行われるようになった．同手術の概念は難解ではないものの，耳管鼓室口の形態学的な多様性，患者ごとの疼痛や違和感の感じ方の差異などの要因から，しばしば挿入が困難であることがある．つまり偽腔の存在や蜂巣化，あるいは耳管角度の変異，操作時の患者の体動や疼痛の認容性といった要因により，正確なピンの挿入あるいは進入に困難さを伴う場合がある．そのような背景の中，従前から多く行われてきたいわゆる high volume center 以外ではやや抑制的に，手探り状態で同手術が開始されていると聞いている．今般，筆者の施設においても同手術を開始していくにあたり，外視鏡と内視鏡を併置して指導者やスタッフで状況を共有しつつ安全・確実に遂行する工夫を行った．
【方法】手術室で全身麻酔下に行った．4K-3D 外視鏡システムとして ORBEYE（Sony Olympus Medical Solution Inc）を使用した．カメラ部分は術者の背後から肩越しに入れ，術者正面にモニタを留置し 4K 立体画像を表示，すぐ横に 4K 内視鏡モニタも併置した．初期には指導者を招聘したので同一画面をプロクター，看護スタッフ，機器業者や専攻医などで共有した．
【結果】同様の手法で二例実施，とくに問題なく実施された．顕微鏡と比し head up surgery であり，経接眼レンズ的に頸を屈曲しつつ術野を凝視するストレスから解放され，正面の 2 画面を見るのみの安楽な姿勢で手術を行いえた．また外視鏡の画面を見たままで内視鏡下の観察も出来，手術操作を円滑に進めえた．高精細の大きな立体画像により，没入感をもちつつ安全な手術を遂行した．執刀医以外，プロクター，他スタッフ，専攻医と画面を共有することにより術者は勿論，他者への教育的効果もあった．また顕微鏡と比し手術室への設置，バランス調整などのセットアップ時間は大幅に短縮した．
【考察・まとめ】同手術は今後増加が見込まれるが，麻酔，手術体位などが施設によって様々で一定していない．つまり全身麻酔・局所麻酔，また座位，臥位で行う施設がある．今回我々が試行した，外視鏡と内視鏡を併置して行う手法は，視線移動を最低限にし，多い医療者が同一の情報を得つつより安全確実に施行しうる手法であると考察された．

P13-2 当院での耳管ピン手術例の検討

馬場　奨[1]，細田　泰男[2]，梅田　裕生[2]，達富　真司[2]，内藤　智之[2]
[1]ばば耳鼻科クリニック，[2]細田耳鼻科 EAR CLINIC

【はじめに】我々は，鼓膜の動きを直接観察して耳管の通過性を評価する Visible TTAG（以下，V-TTAG）検査を日常診療や中耳手術前後の耳管機能評価などに活かしていることを約 5 年前から行っている．さらに，当院では 2022 年 5 月以降，耳管ピン手術実施医制度委員会の認定を受け耳管ピン手術（以下，手術）を提供できるようになった．今回，耳管開放症診断基準案 2016（以下，診断基準案）に沿って，耳管開放症と診断し手術に至った患者について，患者背景や診断経緯，治療後の経過などを含めて検討を加えたので報告する．【V-TTAG とは】V-TTAG の原理は TTAG と同じであるが，外耳道内圧を測定する代わりに外耳道に挿入した軟性内視鏡で直接鼓膜の動きを観察する．鼓膜穿孔例や鼓膜チューブ留置例では，湿潤綿で穿孔やチューブを塞ぐことで疑似的に鼓膜の動きを観察することが可能である．検査は座位にて外耳道に軟性内視鏡を挿入してパソコン画面に鼓膜の内視鏡動画を表示し，同時に一側鼻腔に圧センサーをあてて鼻咽腔圧を導出し圧グラフをパソコン画面に表示する．当院ではまだ鼻咽腔圧を同時測定するシステムがないため，内視鏡動画と音声のみの簡易的な V-TTAG 検査であるが，安静時鼻深呼吸における鼓膜動揺があり，バルサルバ法により鼓膜が膨隆してもすぐに膨隆が解除される場合は開放耳管と判定し，鼓膜の呼吸性動揺の有無を確認している．鼻すすりによる陰圧ロック（鼓膜陥凹）が確認される場合は耳管閉鎖不全と判定している．検査に対する患者の理解度を随時確認しながら検査をすすめることができるため，アーチファクトの混入を抑制でき，従来の TTAG に比べより正確で再現性の高い検査が可能である．また，鼓膜動揺の体位変化も患者と画像共有でき，診断基準案 2A や 3A の判断を補助するためにも有用である．【結果】当抄録登録時点で 6 症例あり，結果は別表の通り．耳管閉塞処置で改善を自覚せず診断基準案では疑いとなる例があった（症例 3）．TTAG では結果が出ない例もあるが，V-TTAG で全例に呼吸性の鼓膜動揺を確認できた．【結語】耳管閉塞処置でも症状改善が得られない疑い例を，V-TTAG を併用することで確実例と判断し，手術にて良好な結果が得られた．

症例	1	2	3	4	5	6
年齢 [男性] 女性	43	[72]	23	80	59	43
病悩期間	6M	20Y	4Y	3Y	3Y	2Y
初診→手術まで期間	6M	2W	3W	2W	2M	2W
患側：術側	両：L	R：R	両：L	両：R	両：L	両：R
診断基準案2016						
1:自覚　自声強聴	＋	＋	ー	＋	ー	＋
耳閉感	＋	ー	＋?	＋	＋	＋
呼吸音聴取	＋	＋	ー	?	ー	＋
2:症状改善　A:体位変化	ー＊	ー＊	ー	＋	＋	＋
B:閉塞処置	＋	＋	ー	＋	＋	未
3:他覚 A:鼓膜動揺	＋	＋	＋	＋	＋	＋
B:TTAG	未	未	未	＋	未	ー?
C:音響法	87dB	ー	ー	98dB	ー	88dB
診断			疑			
ピンサイズ	4	3	3	3	3	5
合併症、追加治療	tube	perf.		tube		
PHI10、前→後	38→30	34→8	34→0	26→6	38→18	30→26

＊：仰臥位でも呼吸性鼓膜動揺あり

P13-3 耳管開放症確実例患者の臨床的特徴

柴崎　知生，新藤　秀史，平井　良治，大島　猛史
日本大学　耳鼻咽喉・頭頸部外科

【はじめに】耳管開放症は耳閉感や自声強聴，呼吸音聴取などの自覚症状を呈する疾患であり，仰臥位になることで症状は軽減する特徴を持っている．中耳炎既往や体重減少，妊娠，ピル内服，腎透析などが原因として考えられているがその明確なメカニズムは不明である．自覚症状を認めることの他に鼓膜の呼吸性動揺や TTAG での鼻咽腔圧に同期した外耳道圧変化，Sonotubometry による提示音圧低下や開放プラトーの出現で診断をする．治療はまず漢方薬投与や生理食塩水点鼻，頸部圧迫など保存的に治療を行うが保存的治療に抵抗性の場合は手術が考慮され，日本では保存的治療に十分な効果のない難治性耳管開放症に対してシリコン製プラグ（Kobayashi Plug）による plug surgery が行われる．現在までに耳管開放症確実例の大規模な症例数の報告はない．そこで当科における耳管開放症確実例の大規模な症例数での臨床研究を行った．【方法】2015 年 3 月から 2023 年 3 月までの間で当科で耳管開放症確実例と診断された 864 例 1354 耳を対象とした．すべての症例は耳管開放症診断基準 2016 をもとに耳管開放症確実例と診断されている．診療録をもとに，自覚症状，鼻すすりの有無，鼓膜所見，PHI-10，TTAG，Sonotubometry の提示音圧，開放プラトーの有無ついて後方視的に調査した．また反対側鼻腔を閉鎖した状態で深呼吸をさせ，鼓膜に呼吸と同期した動揺が見られるか観察した．Sonotubometry では 100dB 未満を開放所見とした．統計学的な分析には，症状の有無に関して Welch 検定を，改善率に関しては Wilcoxon 符号付順位検定を行った．【結果】864 例中，両側例は 489 例，片側は 375 例であった．年齢の平均値は 47.1 歳，中央値は 45 歳で，男性 333 例，女性 531 例であった．220 例 360 耳（26.6%）に耳管ピン挿入手術を要した．自声強聴は 784 例，耳閉感は 673 例，自己呼吸音聴取は 756 例に認められた．鼻すすり癖は 305 例，ピル内服は 102 例に認められた．鼓膜陥凹は 268 耳に認められた．鼻すすり癖のある症例のうち，77% に鼓膜陥凹を認めた．PHI-10 の中央値は右 22，左 24 であった．開放症状が改善し付加的な治療法を併用しないで日常生活ができる場合を改善例と定義すると，改善例は 64.7% であった．医師主導治験での改善率より低いものの耳管ピン手術は難治性耳管開放症に対しての有効性示している．【考察】当科では遠隔地からの受診も多く，長期経過観察ができない例もあるが，今回は 864 例 1354 耳の長期経過を追跡することができた．PHI-10 による医師主導治験での改善率は約 80% であったが，本研究ではそれより若干低いものの耳管ピン手術は難治性耳管開放症に対して長期にわたり有効性を維持できると示唆された．鼻すすり癖は全体の 35% を占め，そのうちの 77% に鼓膜陥凹を認めた．つまり耳管開放症患者のうち，鼓膜陥凹患者では鼻すすり癖を原因として想起する．また BMI に関しては，全国平均が 23.2 であることと比較して 19 と有意に低く，BMI が低値であることは耳管開放症のリスクであることを示唆した．ただし鼻すすり癖のあるものでは BMI 低値の有意差は示していなかったのでその相関に関しての研究を要する．また鼻すすり癖のある者のうち，片側だけの耳管開放症患者も多く，今後は鼻すすり癖症例の内訳などについて更なる研究を行う必要がある．さらに今回，ピル内服患者が実に 12% におよび，ピル内服によって耳管開放症が起きるメカニズムに関しての更なる研究を要する．

P13-4 肥厚性硬膜炎，下垂体炎，多発脳神経障害，球後視神経炎を来した ANCA 関連血管炎性中耳炎の 1 例

武田真紀子，伊藤　和行
松江赤十字病院　耳鼻咽喉・頭頸部外科

ANCA 関連血管炎性中耳炎として加療を開始したが，その後肥厚性硬膜炎を発症し多彩な症状を呈した症例を経験したので報告する．症例は 64 歳女性．X 年 6 月頃より痰，鼻閉あり．同年 8 月他院呼吸器内科受診，CT で左肺索状影，副鼻腔炎を指摘された．同院耳鼻咽喉科受診，副鼻腔炎治療されたが，改善せず，両中耳炎，難聴も出現，同年 10 月両内視鏡下副鼻腔手術，両鼓膜チューブ留置術施行された．術中の上顎洞の細菌検査で MRSA 検出，病理組織は炎症所見のみであった．バンコマイシン点滴開始されたが，肺陰影の増悪あり，徐々に Cr 上昇傾向を認めた．MPO-ANCA 162 と上昇を認め，精査加療目的に同年 11 月 10 日当院呼吸器内科転院．中耳炎，副鼻腔炎について当科紹介受診となった．肺生検，腎生検を行うも有意な所見を認めなかった．肺陰影，腎障害は改善したが，中耳炎は改善せず，MPO-ANCA 陽性の ANCA 関連血管炎性中耳炎として同年 12 月当科でプレドニン 30mg より開始した．X＋1 年 1 月 MPO-ANCA 陰性化し，PSL 減量．9 月中耳炎再燃あり，PSL 増量するも X＋2 年 4 月頭痛出現，頭部 MRI で特記所見なく，PSL さらに増量した．8 月中旬自己判断で PSL 減量，9 月頭痛再度再燃，神経内科コンサルトし，頭部 MRI で肥厚性硬膜炎を認めた．PSL 増量，免疫抑制剤併用を勧めるも同意得られず，PSL30mg のみでの治療を継続となった．X＋3 年 1 月めまい，耳鳴，嚥下障害出現し，1 月 7 日当科受診，左回旋性眼振，右聴力悪化あり．1 月 16 日嚥下困難，ふらつきのため当科入院，食道カンジダあり抗真菌剤治療を行っていたが，1 月 21 日敗血症，電解質異常出現し，1 月 23 日 ICU 管理となった．抗生剤治療を行ったが，尿崩症出現，頭部 MRI で硬膜肥厚範囲の拡大，下垂体腫大所見を認め，下垂体炎の併発と考えられた．バゾプレッシン点鼻により尿崩症は軽快した．1 月 25 日嚥下困難持続，右顔面神経麻痺，右顔面神経痛様異常知覚出現．2 月 3 日右軟口蓋挙上不全，開鼻声，右咽頭反射減弱し，肥厚性硬膜炎増悪による多発脳神経障害と考えられた．2 月 3 日神経内科転科となった．PSL30mg，エンドキサンパルス（500mg/ 回）を開始した．パルス開始後速やかに脳神経症状や頭痛は改善，消失した．以後も 2 週ごとにエンドキサンパルスを 6 クール施行した．X＋3 年 5 月 31 日より右耳聞こえにくさ，右目の霞感，ふらつき出現，また鼻根部の疼痛が出現した．6 月 4 日頭痛，右視力低下，味覚低下，咽頭反射低下，嗄声，右下枝不全麻痺を認めた．血液検査，および画像上，肥厚性硬膜炎の増悪を示唆する所見はなかった．その後も徐々に右視力低下し，左視力も低下した．6 月 13 日眼科で両球後視神経炎の可能性を指摘された．眼窩部 MRI で両側眼窩先端部の濃染，肥厚が左有意にみられた．鞍上部，海綿静脈洞にも造影効果を呈する病変を認め，画像上，肥厚性硬膜炎の拡大は無いが，硬膜炎の直接波及によると推察された．視力は日単位で悪化し，右眼）光覚消失，左眼）指数弁レベルまで低下した．エンドキサンによる症状改善効果は乏しく，mPSL パルス療法を実施したところ視力の回復を認めた．X＋6 年 5 月徐々に左視力低下あり，左球後視神経炎として mPSL 療法施行し，視力改善した．X＋6 年 10 月，X＋9 年 2 月にも視神経炎を認めた．この症例について文献的考察を加えて報告する．

P13-5 ANCA 関連血管炎性中耳炎の造影 MRI 所見

藤川　太郎，川島　慶之，伊藤　　卓，西尾　綾子，本田　圭司，竹田　貴策，
丸山　絢子，堤　　剛
東京医科歯科大学　耳鼻咽喉科

【背景】ANCA 関連血管炎は小型血管炎によって全身諸臓器に多彩な症状を呈する難病で，約半数の症例で中耳炎や内耳炎を合併することが知られている．2020 年に Morita らが報告した ANCA 関連血管炎性中耳炎（OMAAV）のスコアリングシステムによって耳内所見に基づいた診断がある程度可能となったが，OMAAV に特徴的な画像所見が知られていないことが早期診断と治療効果判定を困難にしている．
【目的】耳管は中硬膜動脈を含む複数の外頸動脈系の小型血管によって栄養されている．今回我々は，血管炎による耳管機能障害によって OMAAV を発症するとの仮説に基づき，患側耳管に疾患活動性に一致した造影 MRI 所見の有無を調べた．2021 年 7 月から 2023 年 6 月の 2 年間，横断研究（M2021-082）を実施した．MRI の撮影プロトコールはガドリニウム造影剤注射後に脂肪抑制 T1 強調の 3D-MRI でスライス厚を 3mm とした．
【結果】患者はすべて成人で，内訳は OMAAV（全て多発血管炎性肉芽腫症）が 7 例，対照として滲出性中耳炎が 7 例，全身性エリテマトーデス（SLE）に合併した中耳炎が 1 例だった．そのうち治療開始前に造影 MRI 検査が実施できたのは OMAAV が 6 例，対照が SLE も含めて 3 例だった．OMAAV は 5 例で患側耳管の周囲組織に著明な造影効果と乳突蜂巣に陰影を認めたが，健側には所見を認めなかった．また肥厚性硬膜炎を示唆する所見はなかった．このうちの 4 例で寛解期に再度造影 MRI 検査を実施し，発症時にみられた造影効果の消失を確認した．対照の滲出性中耳炎 2 例と SLE の 1 例は乳突蜂巣に陰影を認めるのみで，耳管周囲に有意な所見は認めなかった．
【結論】急性期の OMAAV において耳管周囲の造影効果は血管炎の疾患活動性を反映した特徴的な所見であると考えられる．
【謝辞】当院膠原病リウマチ内科と放射線診断科のご協力に感謝いたします．

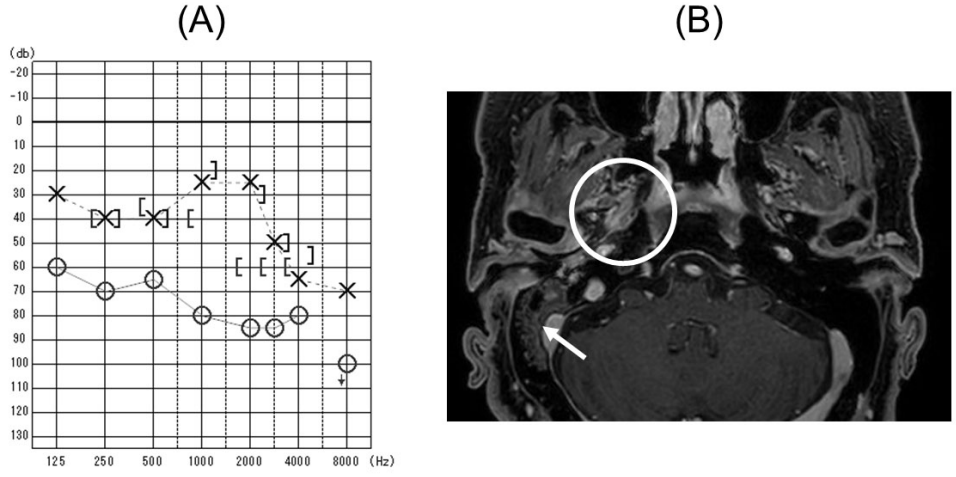

右OMAAV症例。（A)右に気骨導差を認める。（B) 造影MRI T1強調脂肪抑制像にて右耳管周囲組織に造影効果（囲い）と乳突蜂巣に陰影（矢印）を認める。

P13-6 ANCA 関連血管炎性中耳炎に合併した肥厚性硬膜炎の臨床的特徴

立山　香織，平野　　隆，門脇　嘉宣，松永　崇志，渡辺　哲生，鈴木　正志
大分大学　耳鼻咽喉科・頭頸部外科

【はじめに】ANCA（Anti-neutrophil cytoplasmic antibody）関連血管炎性中耳炎（OMAAV：Otitis media with ANCA associated vasculitis）は，難治性中耳炎と骨導閾値上昇を呈する自己免疫の関与する疾患である．その経過中，頭痛や脳神経障害が出現し，肥厚性硬膜炎を合併する症例が存在する．肥厚性硬膜炎は，脳や脊髄の硬膜が炎症によって線維性に肥厚をきたす疾患であり，特発性と続発性に分類される．続発性では，自己免疫疾患，感染症，悪性腫瘍を背景として発症する．OMAAV に合併した肥厚性硬膜炎の臨床的特徴，画像所見の特徴について検討したので報告する．【対象と方法】肥厚性硬膜炎を有する OMAAV 症例について，自験例 7 例と，本邦の OMAAV に関連した肥厚性硬膜炎の原著論文 / 症例報告より 21 例（医中誌 2000-2022 年）を加え，合計 28 例の年齢，性別，ANCA，初発症状，脳神経障害，合併病変，画像所見（硬膜肥厚部位），組織検査について検討した．【結果】症例は 28 例（男性 12 例，女性 16 例，年齢 32-84 歳，平均 62 歳）で，MPO-ANCA 陽性 15 例（53%），PR3-ANCA 陽性 4 例（14%），両陰性 9 例（32%）であった．初発症状は難聴を全例に認め，頭痛の有無について記載のあった 20 例中 18 例で頭痛を認めた．合併した脳神経障害は，内耳神経 28 例と全例に認め，次いで顔面神経 11 例，外転神経 4 例，三叉神経 1 例，迷走神経 1 例であった．肺病変は 4 例，腎病変を合併した症例は認めなかった．造影 MRI 検査の所見と記載より把握しえた硬膜肥厚部位は，中頭蓋窩 9 例，側頭葉硬膜 8 例，小脳テント 8 例，後頭蓋窩 5 例，内耳道硬膜 4 例，前頭蓋窩 2 例，前頭葉 3 例（部位の重複あり）であった．組織検査は 14 例に対して施行し，生検部位は乳突洞 10 例，硬膜 4 例であった．乳突洞生検では，肉芽腫を 8 例，壊死を 2 例，血管炎の所見を 1 例に認めた．硬膜生検では，1 例で肉芽腫の所見を認めた．【考察】OMAAV に続発する肥厚性硬膜炎は，難治性中耳炎の経過中，頭痛や脳神経麻痺をもって発症し，ガドリニウム造影 MRI にて強い造影効果を有する硬膜肥厚像を呈する．臨床的特徴は，1．MPO-ANCA 陽性例が多い，2．臓器病変の合併例が少ない，3．脳神経障害は，内耳神経，顔面神経麻痺合併例が多く，次いで外転神経麻痺を多く認める，4．硬膜肥厚部位は中耳炎罹患側の中頭蓋窩から側頭葉表面，小脳テントに沿って認める症例が多い，という点が明らかとなった．組織検査で，ANCA 関連血管炎に特徴的な壊死，肉芽，血管炎の所見が揃うことは稀であった．悪性疾患よりも OMAAV を強く疑う場合は，グルココルチコイドによる診断的治療を優先させたほうが良いケースもある．このような臨床的特徴をふまえ，OMAAV に続発する肥厚性硬膜炎を疑った場合は速やかな造影 MRI による検査と診断，治療開始が望まれる．

P13-7 小児好酸球性中耳炎の一例

波多野　都，杉本　寿史，長谷川博紀，吉崎　智一
金沢大学　耳鼻咽喉科頭頸部外科

【はじめに】好酸球性中耳炎（EOM）は日本から発信された比較的新しい疾患である．疫学的な特徴として女性に比較的多く，発症は 40 歳代が多いとされ，小児例は未だ報告されていない．今回，当科で経験した小児例について治療経過についての詳細を文献的考察を加え報告する．
【症例】10 歳，女児．6 歳時から気管支喘息にて加療され，年に 1，2 回は喘息発作のために入院加療を要する状況であった．9 歳に喘息発作時に難聴の自覚あり，近医耳鼻咽喉科を受診し両側滲出性中耳炎，副鼻腔炎の診断にて耳管通気療法と内服の保存的治療を受けていた．滲出性中耳炎の改善がなく鼓膜切開を受けたが，穿孔が残存し粘稠な耳漏が持続したため総合病院に紹介となった．同院にて EOM の診断を受け，副腎皮質ステロイド内服，点耳薬及び点鼻薬にて耳症状は一旦改善した．しかし，耳漏や難聴症状が再燃し，副腎皮質ステロイドの再投与が行われたが効果に乏しく，X 年 9 月に当院に紹介受診となった．
【初診時所見】左鼓膜は混濁のみ，右鼓膜は全体に浮腫状で湿潤状態，後下方に肉芽病変を認めた（EOM 重症度スコア：4 点）．標準純音聴力検査では左 10dB，右は 31.7dB の伝音難聴を認めた．ヤケヒョウヒダニ，ハウスダスト，ペニシリウム，アスペルギルス，カンジダ等多数アレルギーあり．セフジトレンピボキシル，レボフロキサシンで薬疹歴あり．
【治療経過】鼓室処置は本人の拒否が強く施行できず，抗アレルギー薬内服等にて定期観察をおこなうことになった．耳漏の持続，鼓膜の肉芽に著変はなかったが，ステロイド全身投与を要する喘息発作の頻発あり，X 年 12 月には入院加療，X +1 年 2 月に咳嗽悪化，気管支喘息コントロール不良にて中耳炎も含めた全身的な加療が必要と判断され，小児科も当院に転院となった．当院小児科から喘息吸入剤，抗アレルギー薬が追加されたが，咳嗽は持続し，中耳所見の改善もみられなかった．X +1 年 5 月に難治性喘息，治療抵抗性 EOM としてメポリズマブ導入（EOM 重症度スコア：6 点），以後は呼気性喘鳴が軽度残存しながら経過観察を行なっていた．しかし，耳漏持続と鼓膜肉芽の増大あり，X +1 年 9 月に鎮静下に肉芽切除を行った．以後も肉芽の再増大を認め，耳漏は持続した．X +1 年 11 月にメポリズマブ増量，耳漏はやや減少したが，肉芽病変は不変であった．中耳所見の改善なく，X +2 年 2 月にデュピルマブに変更された．以後，EOM は著明な改善を認めた（X +2 年 5 月 EOM 重症度スコア：0 点）．喘息症状も安定しており，デュピルマブを継続し経過観察を行なっている．
【考察】小児の EOM 例は過去に報告がなく，非常に稀であると考える．本症例のように難治性の気管支喘息を合併した小児滲出性中耳炎の場合には本疾患が合併する可能性を念頭に置くことも必要である．小児科アレルギー専門医と連携することで生物学的製剤を適切に導入し，EOM 寛解を得ることができた．EOM の肉芽型は最も治療に抵抗を示すとされる．成人例では肉芽型へのデュピルマブの有効性も報告されており，小児においても同様に有効であることを経験した．
【まとめ】コントロール不良な気管支喘息を合併する難治性 EOM の一例を経験した．小児科と連携し生物学的製剤の安全な導入により，EOM の改善を認めた．

P14-1 マウス大脳聴覚野における 音の立ち上がり（Rise ramp）マップの左右別，周波数別の解析

高橋　邦行[1]，郭　　天蕊[2]，山岸　達矢[2]，小木　　学[2]，大島　伸介[2]，八木　千裕[2]，
泉　　修司[2]，森田　由香[2]，堀井　　新[2]
[1]宮崎大学　耳鼻咽喉・頭頸部外科，[2]新潟大学　耳鼻咽喉科・頭頸部外科

はじめに

音の構成要素として，周波数，音圧，音波形（時間変化に伴う振幅の形状変化）がある．これらのうち，音声認識には音波形，特に音の立ち上がり（Rise ramp）の認知が鍵となることが示されている（Smith. 2002, Nature）（Scott. 1996，Psychol Res）．蝸牛では部位により周波数に応じた反応がみられるように，高次聴覚中枢でも，神経細胞ごとに反応しやすい音の周波数（特徴周波数）があり，それが列をなしていることが知られている（周波数マップ）．われわれは，マウス大脳聴覚野が 6 つの領域に分類され，そのうちの 4 領域（AAF，AI，AII，DM）に周波数マップがあること，2 領域（AAF，DM）に，Rise ramp の速さにより反応する神経細胞が列を作っている Rise ramp マップがあることを発見した．本研究ではマウス大脳聴覚野における Rise ramp マップの左右の違い，刺激音の搬送周波数による違いに注目し，解析を行った．

方法

生後 10 週以内の GCaMP6f（カルシウム作動型蛍光蛋白）発現遺伝子ノックイン C57BL/6 マウスを対象として用いた．全身麻酔，自発呼吸下で，左右別に配置し，同期させた顕微鏡から経頭蓋的に大脳聴覚野へ青色励起光を照射，神経活動に伴って生じた緑色蛍光を捉えることで，左右別 in vivo イメージングを行なった．刺激音はマウス外耳道内に留置した導音管より，搬送周波数 5k，20k，40kHz 純音を用い，Rise ramp を 0.01~100ms まで変化させた音を提示した．それぞれの音に対する反応ピークの部位をマッピングし，左右別，搬送周波数別に比較検討した．

結果

左右の大脳聴覚野ともに，提示音の Rise ramp 時間が短いものから長いものに列をなす特異的な神経細胞の配列（Rise ramp マップ）が存在し，周波数マップとほぼ直交していることがわかった．Rise ramp マップは，左右での違いはみられなかったが，搬送周波数が低周波数ほど，Rise ramp マップが頭尾方向に拡大して形成されていた．

考察

これまで音の時間情報の検出は，神経細胞発火の時間的変化から捉えられていると考えられてきたが，それでは ms 以下の時間変化を捉えることは不可能である．本研究から大脳聴覚野内には，音の時間変化，特に音の立ち上がり（Rise ramp）を特異的に検出する神経細胞が元から存在し，0.1ms 以下の精度で音の時間変化を捉えられることがわかった．また低周波数音ほど Rise ramp マップが広く存在していたことから，音の時間情報検出は，低周波数音ほど鋭敏である可能性が示唆された．

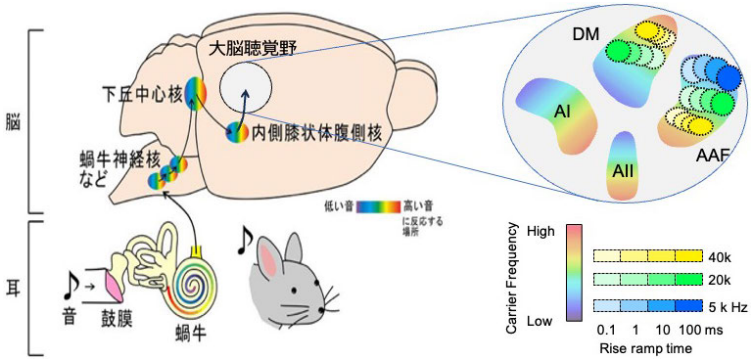

P14-2

マウス大脳聴覚野における 音の立ち上がりマップ (Rise ramp map) の加齢性変化の解析

郭　天蕊[1]，山岸　達矢[1]，八木　千裕[1]，小木　学[1]，大島　伸介[1]，泉　修司[1]，
森田　由香[1]，高橋　邦行[2]，堀井　新[1]
[1]新潟大学　耳鼻咽喉科・頭頸部外科，[2]宮崎大学　耳鼻咽喉・頭頸部外科

【はじめに】音の構成要素のうち，語音の聞き取りには音の時間情報処理が重要で，音の立ち上あがり（Rise）が急峻な子音の方がなだらかな子音よりも語音弁別をしやすいことが知られている（下倉良太．2022，Audiol Jpn）．これまでわれわれは，マウス大脳聴覚野が 6 つの領域に分類され，そのうち 2 つの領域（AAF，DM 領域）に音波形の立ち上がり（Rise ramp）の速さにより反応する神経細胞が列を作っている Rise ramp マップが存在することを報告した．本研究ではマウス大脳聴覚野 Rise ramp マップの加齢による変化に注目し，解析した．【対象と方法】4 週から 54 週齢までの GCaMP6f（カルシウム作動型蛍光蛋白）遺伝子を導入した C57BL/6 マウス 47 匹を対象として用いた．全身麻酔，自発呼吸下で，経頭蓋的に大脳聴覚野へ青色励起光を照射，神経活動に伴って生じた緑色蛍光を捉えることで，in vivo イメージングを行なった．刺激音は音の立ち上がり（Rise ramp）を 0.01，0.1，1，10，100msec に変化させた 5kHz の純音を用い，外耳道に留置した導音管より提示した．【結果】Rise ramp map の軸方向は週齢にかかわらず，頭尾方向で一貫しており，AAF と DM の Rise ramp map の極性（SLOW－FAST）はミラーイメージを形成していた（図 1）．5kHz AAF では週齢が 12 か月を越えると Rise ramp 0.01ms と 1ms の間の距離の有意な差が消失し，逆に Rise ramp 100ms と 1ms の間の距離は有意に拡大した（図 2）．【考察】若年マウスでは Rise ramp マップ上で Rise ramp 0.01ms と 1ms の神経活動が見られた部位は有意に離れていることから，2 つの音を別の音として認識していると考えられる．一方，高齢マウスでは Rise ramp 0.01ms と 1ms の神経活動の部位は区別が付かなくなっていた．すなわち高齢マウスでは，若年では鑑別できる 2 音間の Rise ramp の弁別が悪くなったと考えられる．ヒトの音声認識では音の時間変化，特に音の立ち上がりの認知が鍵となると言われている（Scott．1996，Psychol Res）．また純音聴力検査が正常でも音の時間情報処理能が加齢に伴って低下することで，語音の聞き取りが悪化することも知られている（Strouse．1998，J Acoust Soc Am.）．本研究結果は加齢に伴い音の時間情報の弁別が悪化すること示唆しており，加齢による語音弁別低下に関与すると考えられた．

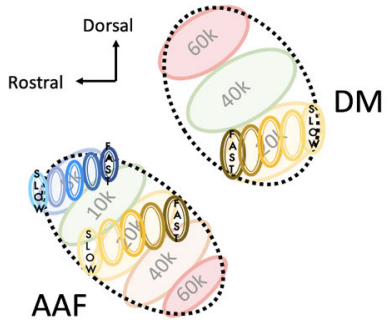

図1：Rise ramp mapの軸方向と極性

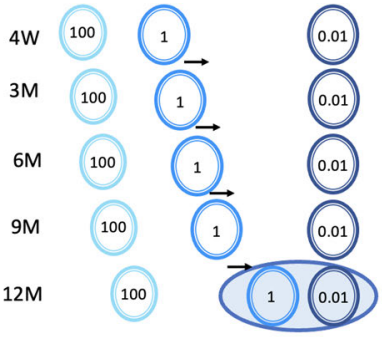

図2：5kHz AAF Rise ramp mapの加齢に伴う変化

P14-3　深層学習を用いたカナマイシン片側内耳障害モデルにおける障害後 2 週間時点での行動解析

野田　昌生[1,2]，甲州　亮太[1]，島田　茉莉[1]，伊藤　真人[1]，輿水　崇鏡[2]
[1] 自治医科大学　耳鼻咽喉科，[2] 自治医科大学　医学部薬理学講座分子薬理学部門

内耳は聴覚や平衡感覚を司り，その障害により難聴やめまいなどの平衡機能の異常を引き起こす．これまで両側性の内耳障害では，薬剤の全身投与や遺伝子変異マウスモデルなどで病態や行動異常が報告されているが，一側性の難聴や平衡障害に関する報告は比較的少ない．一側性の難聴や平衡障害では，音源定位や空間認識，一時的な平衡障害を起こし，聴覚中枢における投射の変化や前庭代償など中枢における代償が報告されている．特に前庭機能を一側性の内耳破壊モデルで検討した場合，術後 2 日ころまでの前庭代償前期と，14 日までの前庭代償後期において健側前庭神経核の神経活動が亢進し，損傷後 1 週間後にはバランス補正により一側性内耳障害による行動変化は大部分が緩和されることが報告されている．今回，内耳障害後の前庭代償期以降に行動異常が残存するかについて，深層学習を用い詳細に行動解析を実施した．本研究では，カナマイシン片側内耳障害マウスを作成し，損傷 2 週間後のオープンフィールドにおける探索行動を検討した．BL6 ／ J マウスを用いて，内耳毒性のあるカナマイシンを片側の内耳に正円窓経由で投与することでモデルを作成した．術 2 週間後において，オープンフィールドにおける行動をビデオ撮影した．撮影した動画による行動解析を物体検出モデルでプロットし，深層学習を用いて精密に解析した結果，一側性の内耳破壊モデルでは，時間あたりの移動距離の変動が少ないことが判明した．これらの結果は，片側内耳障害受傷後 2 週間以上の後期においても探索行動は障害の影響を受けることを示唆しており，片側難聴モデルにおける新しい表現型であることが示唆された．

P14-4 ムコ多糖症 I 型（Hurler 症候群）の側頭骨病理所見

假谷 伸[1]，浜本 真一[1]，山野 貴史[2]，坂田 俊文[3]，原 浩貴[1]
[1] 川崎医科大学 耳鼻咽喉・頭頸部外科，[2] 福岡歯科大学 耳鼻咽喉科，
[3] 福岡大学 耳鼻咽喉・頭頸部外科

【はじめに】ムコ多糖症は，体内のムコ多糖を分解するライソゾーム酵素活性が先天的に低下していることによって，全身にムコ多糖が蓄積し，骨関節病変，皮膚・結合組織病変，中枢神経障害，呼吸器・循環器・消化器障害など全身性の多様な臨床所見を呈する疾患である．活性低下している酵素および貯留するムコ多糖の種類によって 7 つの病型（ I 型，II 型，III 型，IV 型，VI 型，VII 型，IX 型）に分類されているが，IX 型は非常にまれで，本邦での報告例もないことから病型を 6 つと記載している文献もある．II 型は X 染色体連鎖劣性遺伝を，その他の型は常染色体劣性遺伝を示す．

デルマタン硫酸とヘパラン硫酸の分解に必要な α-L-iduronidase（IDUA）の遺伝子変異による I 型は，細分類として重症の Hurler 症候群，中等症の Hurler/Scheie 症候群，軽症の Scheie 症候群に分類され，IDUA の活性低下によって確定診断される．遺伝子検査は本症の診断には必須ではない．遺伝子変異のパターンは非常に多彩で，本邦では 100 種類以上が報告されている．発症頻度は地域によって大きく異なるが，本邦では約 10 万人に一人とされている（文献 1）．今回，我々は福岡大学耳鼻咽喉科が保有するヒト側頭骨病理標本を用いて Hurler 症候群の側頭骨病理所見を検討したので報告する．

【対象と方法】Hurler 症候群症例の側頭骨病理標本 2 症例（3 耳）を対象とした．内訳は 2 歳女児（症例 1），3 歳男児（症例 2）である．側頭骨は剖検時に採取され，10% ホルマリンで固定し，脱灰後に 20μm 厚の水平断連続切片を作製した．ヘマトキシリン・エオジン染色を行い，光学顕微鏡下で観察を行った．

【結果】症例 1 の聴力（ABR 閾値）は両側 40dB（鼓膜換気チューブ留置下），症例 2 の聴力（ABR 閾値）は右側 70dB 左側 60dB（鼓膜換気チューブ留置下）であった．側頭骨病理標本では，中耳腔に著明な粘膜肥厚と炎症細胞浸潤および間葉系組織を認め，中耳粘膜内に空胞変性した Hurler 細胞を認めた．耳小骨周囲に密な結合織を認めた．また，蝸牛においては，蝸牛軸およびラセン靭帯内の出血，蝸牛有毛細胞の減少，血管条の塩基性凝縮塊を認めた．

【考察】Hurler 症候群では精神発達遅滞などさまざまな神経症状を呈することが知られている．難聴も Hurler 症候群でよくみられる主要症状のひとつとされ（文献 2），鼓膜換気チューブ留置が行われることも多い．今回の症例でも鼓膜換気チューブ留置が行われていたが，中耳には炎症性軟部組織があり，聴力検査でも閾値上昇が残存していた．また，蝸牛にも病的所見を認め，難聴の原因が中耳病変だけではないことが示唆された．

【参考文献】1：厚生労働省難治性疾患等政策研究事業ライソゾーム病（ファブリー病を含む）に関する調査研究班．診断の手引きに準拠したムコ多糖症診療マニュアル．診断と治療社．2016 年．

2：Kariya S，Schachern PA，Nishizaki K，Paparella MM，Cureoglu S．Inner Ear Changes in Mucopolysaccharidosis Type I/Hurler Syndrome．Otology & Neurotology 33:1323-1327，2012.

P15-1 ヒト iPS 細胞由来 Cx26 ギャップ結合構築細胞の分化誘導法の確立と電気生理学的手法による機能解析

神谷　和作，高橋実可子，池田　勝久
順天堂大学　耳鼻咽喉科学講座

遺伝性難聴は約 1600 出生に 1 人と高頻度に発症し，聴覚と言語発育に著しい障害を引き起こす遺伝性疾患である．遺伝性難聴の原因遺伝子に，内耳のギャップ結合を形成するコネキシン 26（Connexin 26，Cx26）をコードする，Gap junction beta 2 遺伝子（GJB2）の変異がある．GJB2 変異は世界で最も高頻度に発現する難聴原因遺伝子として知られており，遺伝性難聴患者半数を占める．これまで，細胞治療や薬剤スクリーニングを目的として，マウスやヒト ES/iPS 細胞からの内耳細胞の分化誘導が行われてきた．一方で，開発されてきた手法はいずれも有毛細胞を対象としたものであった．本研究では，遺伝性難聴の根本的な治療法の開発を目的として，ヒト iPS 細胞から内耳支持細胞の特徴を持った Cx26 ギャップ結合構築細胞（iCx26GJC）への分化誘導法の開発を行い，作成した細胞の機能解析を行った．健常者（201B7）および軽度難聴（V37I），重度難聴（235delC）患者由来の iPS 細胞を用いて，SFEBq 法を改変した培養法によりオルガノイドを作成した．作成したオルガノイドから，Cx26，Cx30 を発現する小胞を採取し，研究室で作成した蝸牛フィーダー細胞上に播種，培養を行った．作成した iCx26GJC の蛍光免疫染色を行ったところ，健常者由来 iCx26GJC では細胞境界に平面上の Cx26，Cx30 が観察された．一方で軽度難聴，重度難聴患者由来 iCx26GJC では，細胞境界に平面上の Cx30 は観察されたが，Cx26 は観察されなかった．健常者および軽度難聴，重度難聴患者由来 iCx26GJC で Cx26，Cx30 のギャップ結合プラークの全長を測定したところ，Cx26，Cx30 のプラークの全長が健常者と比較して軽度難聴，重度難聴患者で短縮していた．これにより，疾患ごとの比較が可能になった．さらに，GJB2 をターゲットとした治療法の開発を目的として，作成した重度難聴患者 iCx26GJC に，独自に開発したカプシド改変型 AAV-GJB2 を感染させた．その結果，蛍光免疫染色において重度難聴患者 iCx26GJC と比較して重度難聴患者 iCx26GJC＋AAV-GJB2 では細胞境界の Cx26，Cx30 の輝度値（Mean Gray Value）が有意に上昇した．また，作成した iCx26GJC の機能解析のため，Micro electrode array（MEA）を用いて，細胞の電気活動を計測した．健常者由来 iCx26GJC と比較して，軽度難聴（V37I），重度難聴（235delC）患者由来 iCx26GJC で，細胞の電気活動が有意に低下していた．

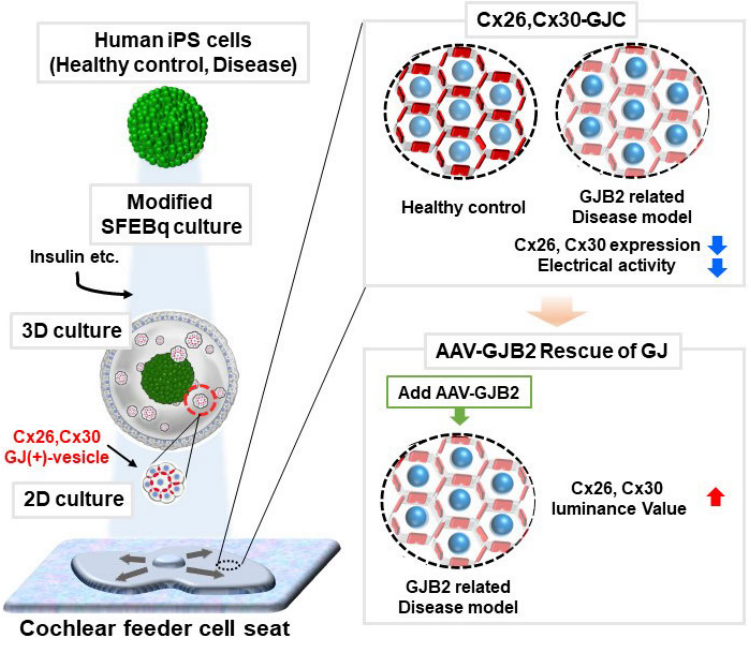

P15-2 シスプラチンによる薬剤性難聴における GJB2 発現量およびオートファジーの関与

岩井　祥人[1]，古屋優里子[1,2]，林　　賢[2]
[1]オリエンタル酵母工業株式会社，[2]川越耳科学クリニック

【背景および目的】GJB2 は gap junction を構成するコネキシン 26 をコードしており，その遺伝子変異は非症候群性難聴の原因として知られている．近年，薬剤性難聴モデルにおいてもコネキシン 26 の発現量が低下していることが報告され，遺伝性難聴以外の難聴における GJB2 の関与が示唆されている．今回我々は，シスプラチンによる薬剤性難聴の発症メカニズムを検討する目的で，マウス蝸牛細胞株である HEI-OC1 細胞にシスプラチンを適用し，細胞毒性，オートファジー障害に加え，GJB2 の発現量を検討した．【方法】HEI-OC1 細胞を 33°C，10% CO2 の条件で培養し，有毛細胞，支持細胞およびラセン神経節細胞マーカー（Myo7a，Gjb2，Bdnf）発現を測定した．次にシスプラチンを 1 ～ 30 μM の濃度で HEI-OC1 細胞に適用し，シスプラチンの各濃度における生細胞率，caspase3/7，オートファジー・リソソーム障害および GJB2 の発現量を測定した．また，抗酸化作用を有する N- アセチル -L- システイン（NAC）を 2 mM の濃度でシスプラチンと共に添加し，上記測定項目に対する影響を検討した．【結果】HEI-OC1 細胞は Myo7a，Gjb2，Bdnf 等各種内耳マーカー遺伝子を発現していた．シスプラチンは，HEI-OC1 細胞に対し濃度依存的に生細胞率の有意な低下，Caspase3/7 活性の有意な増加およびオートファジー・リソソームの障害を示した．本実験において，シスプラチンは濃度依存的に GJB2 発現量の有意な低下を示した．NAC は，これらの作用を低減した．【結論】シスプラチンによる薬剤性難聴には，従来から知られていた細胞毒性，オートファジー障害のみならず，GJB2 発現量の低下が関与している事が示された．これらの作用は NAC により抑制されたことから，その作用にはシスプラチンによる酸化ストレスが関与していると考えられた．

P15-3 GJB2 遺伝子変異型難聴へのゲノム編集による遺伝子治療法の開発

宇梶　太雄，池田　勝久，神谷　和作
順天堂大学　耳鼻咽喉科

遺伝性難聴は出生児 1,600 人に 1 人の割合で発症するが，現時点での根本的治療法や治療薬は存在しない．アデノ随伴ウイルス（AAV）は病原性が低く，血清型により感染指向性が異なるため難聴治療用のベクターとして最適である．一方で，多様な内耳細胞に対して幅広い感染指向性を持つ AAV が少ないこと，AAV に搭載可能な遺伝子サイズ（4.7Kb）に制限があり遺伝子補充療法の際に多くの遺伝子は AAV に搭載できないこと，さらには AAV の遺伝子補充療法では優性阻害変異には対応できないことが問題であった．これに対し，Adenine Base Editor（ABE）をはじめとした一塩基エディターは変異箇所のみを標的とするためほとんどの難聴遺伝子変異に対応可能である．GJB2（Gap Junction Protein Beta 2）変異型難聴は，遺伝性難聴の 50% 以上もの割合を占めており，世界で最も多い難聴型である．GJB2 遺伝子が産生するコネキシン 26（CX26）は，内耳の細胞間のイオン輸送を行うギャップ結合の構成要素の一つであり，CX26 が集積分子となり細胞膜上にギャップ結合プラーク（GJPs）と呼ばれる複数のギャップ結合から成る巨大分子複合体を構築することで，内耳リンパ液のイオン組成を保つことにより音の振動を神経活動へ変換する．そのため，GJB2 遺伝子に変異が起こるとギャップ結合の構造が保てず GJPs が崩壊することで難聴となる．本研究では ABE を搭載した All-in-one AAV ベクターを構築し，遺伝性難聴の中でもゲノム編集療法の実用化が期待される GJB2 優性阻害型変異に対する根本的治療の創出を目的とした．ゲノム編集用プラスミドは AAV に搭載可能な小型の Cas9 と ABE を組み合わせて構築した．GJB2 優性阻害型変異を発現した HeLa（HeLa/CX26 R75W）に対して選抜したゲノム編集用プラスミドを遺伝子導入したところ，変異修復に伴い GJPs の再構築が認められた．さらに同プラスミドを内耳支持細胞に感染指向性の高い AAV に搭載した All-in-one AAV ベクターを構築し，HeLa/CX26 R75W に対して感染させたところ，一部の細胞で変異箇所の修復を確認し，CX26 発現の増加に伴う GJPs の改善が認められた．以上の結果より，GJB2 遺伝性難聴に対する ABE ゲノム編集治療の有効性が示唆された．

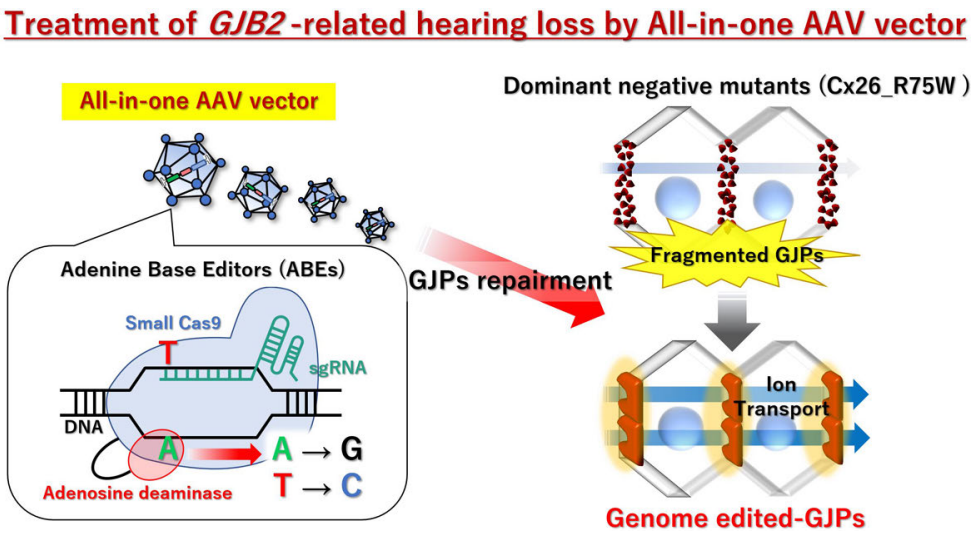

P15-4 AAV ベクターによる内耳への遺伝子導入

甲州　亮太[1]，野田　昌生[1,2]，島田　茉莉[1]，伊藤　真人[1]，村松　慎一[2]
[1] 自治医科大学　耳鼻咽喉科・小児耳鼻咽喉科，
[2] 自治医科大学　オープン・イノベーションセンター　神経遺伝子治療部門

【はじめに】難聴は認知症の危険因子としても着目されており，超高齢社会においてその治療法の開発は重要な課題となっている．感音難聴に対して内耳を標的とした遺伝子治療が期待され，これまで当施設においても AAV3 ベクターが内有毛細胞（IHC）へ効率よく遺伝子導入可能なことや，神経栄養因子 GDNF の遺伝子導入によりアミノグリコシドによる内耳障害を抑制できることを報告してきた（Liu Y et al.，Mol Ther，2005 & 2008）．海外では臨床研究が行われているが，他の分野に比べて耳鼻科領域の遺伝子治療の研究は進んでおらず，その理由として，内耳は骨組織に囲まれた複雑な構造をしておりベクターの注入には専門的な手術手技を要すること，血液迷路関門を形成しているため血管内投与による遺伝子導入が困難なことが挙げられる．今回，内耳へ効率的な遺伝子導入の基盤技術を開発するため，成体動物に対して 2 種類の AAV ベクター（AAV.GTX，AAV.GT5）を使用し，蝸牛開窓（Cochleostomy）によって遺伝子導入を試みた．【方法】AAV.GTX は AAV9 の遺伝子発現を増強した改変型，AAV.GT5 は AAV3B の抗体反応性を低減した改変型で，これらに緑色蛍光蛋白質（GFP）の cDNA を AAV 両端の ITR の間に挿入したゲノムを搭載したものを用いた．生後 7-9 週齢の C57BL6/J マウスを使用して，顕微鏡下で左耳介後部を切開し蝸牛骨法を露出させた．Cochleostomy ではマイクロバー付ドリルを使用して内耳骨包に小孔をあけ，蝸牛の基底回転に小さな穿孔を作製し，ベクター溶液を注入した．投与 3 日後に組織を採取し組織学的解析を行った．【結果】AAV3 の改変型である AAV.GT5 では 80% 程度で内有毛細胞に GFP 蛋白の発現が確認された．またらせん靱帯にも GFP 蛋白の発現が確認された．AAV9 の改変型である AAV.GTX では，50% 程度の内有毛細胞に GFP の導入が確認された．ABR では，いずれも明らかな内耳障害を示す聴力閾値の上昇をみとめなかった．【考察】今回，2 種類のセロタイプを持つ AAV ベクターを用いて，内耳への遺伝子導入を試みた．これまで Tropism やベクターの titer などが細胞特異性や導入効率に関する因子と報告されている．これまでの文献的考察を加えて，本結果について報告する．

P15-5 内耳ギャップ結合を標的とした カプシド改変型 AAV ベクターの開発

神谷　和作，宇梶　太雄，新井　大祐，高橋実可子，池田　勝久
順天堂大学　耳鼻咽喉科学講座

Connexin（CX）26 遺伝子 GJB2 変異による感音難聴は世界で最も頻度の高い遺伝性難聴型として知られている．当グループは同疾患の新たな病態機構を明らかにし（Kamiya，JCI，2014），同病態のアデノ随伴ウィルス（AAV）ベクターでの遺伝子治療実験に成功した（Iizuka，HMG，2015）．この開発のために iPS 細胞を用いた蝸牛ギャップ結合形成細胞の作製および GJB2 変異型難聴の病態を体外で再現する疾患モデル化の技術開発に成功した（Fukunaga，Stem Cell Rep.，2016）．さらに日本人最多の GJB2 変異を持つ重度難聴患者 iPS 細胞から内耳支持細胞様細胞を作製しギャップ結合機能の低下を体外で再現した（Fukunaga，HMG，2021）．当グループではこれまで生後直後のマウスへの AAV1 局所投与による遺伝子治療で聴力回復実験に成功したが，生後直後のマウス内耳はヒトの胎生期に相当し，ヒト生後に相当する成熟マウスへ投与がヒトを外挿とした現実的な遺伝子治療開発のために重要となる．そのため標的となる内耳支持細胞に感染効率の高い新規内耳用 AAV ベクターの開発を行った．AAV の感染指向性はウィルスカプシドの配列によって変化するため，AAV カプシドの特に糖鎖結合領域のアミノ酸配列の改変を行った．初めに蝸牛器官培養により野生型 AAV1-10 の感染実験により CX26 ギャップ結合形成細胞に感染指向性の高い AAV を選抜した．これらのカプシド配列における糖鎖結合関連領域のアミノ酸を組み替えることにより構造を変化させ複数の新規改変型 AAV を合成した．合成した新規 AAV の中で再度感染実験を行い感染性の高い AAV カプシド同士のアミノ酸の組み換えを行った．この選抜を繰り返すことにより内耳上皮，特に CX26 ギャップ結合形成細胞で広い感染範囲を持つ新規 AAV ベクターを開発した．これらの疾患モデル細胞を用いて選抜された改変型 AAV ベクターや候補薬剤は GJB2 欠損モデルマウスの成熟期での内耳局所投与により優位な聴力回復効果を示した．開発された複数の内耳用 AAV ベクターは今後様々な遺伝子治療やゲノム編集治療へ応用が可能と思われる．

参考文献

1. Ichiro Fukunaga & Katsuhisa Ikeda，Kazusaku Kamiya，Modeling Gap junction beta 2 gene related deafness with human iPSC．Human Molecular Genetics，2021，30（15）:1429-1442.

2. Ichiro Fukunaga & Katsuhisa Ikeda，Kazusaku Kamiya，In vitro models of GJB2 related hearing loss recapitulate Ca2+ transients via a gap junction characteristic of developing cochlea．Stem Cell Rep.，2016，7（6），1023-1036.

3. Takashi Iizuka，Kazusaku Kamiya & Katsuhisa Ikeda，Perinatal Gjb2 gene transfer rescues hearing in a mouse model of hereditary deafness．Hum Mol Genet．2015，24（13）:3651-61.

4. Kazusaku Kamiya & Katsuhisa Ikeda，Assembly of the cochlear gap junction macromolecular complex requires Connexin26，J Clin Invest．2014;124（4）:1598-1607.

P16-1 当施設における外耳道真珠腫症例の合併症・既往歴の検討

岡田　弘子[1]，楠　　威志[2]，高田　雄介[1]，安齋　　崇[1]，原　　聡[1]，園田　健二[1]，
中山　拓己[1]，松本　文彦[1]
[1] 順天堂大学　耳鼻咽喉科，[2] 順天堂大学 静岡病院　耳鼻咽喉科

[はじめに] 外耳道真珠腫の成因としては外耳道表皮の migration 抑制による自浄作用の低下や外耳道の損傷や炎症に引き続く扁平上皮の増殖などが挙げられており，耳掻きを契機とした慢性外耳道炎や限局性骨髄炎・透析患者での皮膚掻痒などが関連しているという説がある．また，糖尿病や加齢に関係する外耳道上皮への血流低下による局所の低酸素化や，さらに加齢やビスホスホネート製剤など骨吸収抑制薬による骨リモデリングの変化も，外耳道真珠腫の発生に関連しているとの報告があるが，未だ，一定した成因についての見解が得られていない．今回我々は，外耳道真珠腫症例における既往歴や合併症について検討し，さらに中耳真珠腫のそれと比較し，外耳道真珠腫の成因について考察した．
[方法] 当施設および附属病院 1 院において外耳道真珠腫により通院していた 33 人について合併症や既往歴を中心に検討を行った．比較対象として，当施設で後天性中耳真珠腫に対し手術を施行した 28 人（先天性真珠腫，先天性真珠腫疑い，先天奇形を伴う真珠腫，二次性真珠腫，再手術例を除く）についても同様の検討を行った．
[結果] 外耳道真珠腫症例の合併症・既往歴については，骨吸収抑制薬の使用が 18.2%，透析患者が 6.1%，糖尿病合併が 12.1%，放射線治療歴が 6.1% みられた．中耳真珠腫では糖尿病合併が 7.1% でみられたが，それ以外の上記合併症の患者は認められなかった．
[考察] 骨吸収抑制薬の使用群と非使用群を比較した大規模研究の報告によると，中耳真珠腫の発生率は有意差がないが，外耳道真珠腫の発生率は有意に使用群で多かったとされ，また骨壊死は外耳道にのみ認められ中耳には認められなかったと報告されている．外耳及び中耳のいずれにも影響を及ぼすファクターであるにもかかわらず外耳道と中耳で発症形態や頻度の違いをもたらしていることにより，外耳道特有の環境要因が真珠腫の発症に関与していることが考えられる．本検討では骨吸収抑制薬の他，外耳道真珠腫の発生要因として名前が挙がっている透析・放射線治療・糖尿病などにおいても中耳真珠腫より外耳道真珠腫の発生に高い割合で関わっていることが示唆された．このことより，透析・放射線治療・糖尿病・骨吸収抑制薬による易感染・骨壊死などが外耳道真珠腫の発生リスクとなりえる．さらにこれらが外耳道内 pH および細菌叢などの環境変化をきたす可能性を考え，さらなる外耳道真珠腫の発生メカニズムについて現在，研究をすすめている．

P16-2 手術を行った外耳道真珠腫症例の検討

坂井田　寛，北野　雅子，竹内　万彦
三重大学　耳鼻咽喉・頭頸部外科

【はじめに】
道真珠腫は比較的稀な疾患であり，骨破壊をきたし耳漏や疼痛を伴うことが多い．通常，骨破壊は外耳道下壁や前壁に起こるが，進展例では下鼓室や乳突洞にも及び，顔面神経，後頭蓋窩に至ることもある．Naim らにより提唱された病期分類では，周囲組織への進展範囲に応じて Stage I から IV に分類される．外耳道の骨破壊を伴わない Stage I および II では，点耳などの保存的治療で制御できることが多い．外耳道の破壊を伴えば stage III 以上であり，周囲組織への進展する場合には Stage IV となる．一般的に，保存的治療が奏功しない症例や debris が持続的に貯留する症例，Stage III 以上の進展例に対して手術が行われる．
【目的】
今回の報告の目的は，外耳道真珠腫進展例（Naim stage III および IV ）に対する当科での手術加療について検討することである．
【方法と対象】
対象は 2015 年 1 月から 2022 年 12 月までの期間において当科で手術を施行した外耳道真珠腫症例 19 例（男性 10 例，女性 9 例）とした．年齢分布は 4 ～ 82 歳（平均値 51 歳，中央値 55 歳）であった．
【結果】
19 例のうち，1 例は先天性外耳道真珠腫と考えられた．Naim 分類では，stage III が 10 例，stage IV が 9 例であった．Stage IV の 9 例の進展部位の内訳は，乳突蜂巣 7 例，顎関節 2 例，顔面神経 1 例，内頸動脈 1 例であった．外耳道真珠腫に鼓膜穿孔を伴っていたのは 3 例あり，その内 2 例では，鼓膜穿孔を通じて真珠腫が鼓室内に進展していた．手術は，骨部外耳道を平坦かつ平滑化する外耳道形成術を基本として，外耳道骨欠損部の大きさおよび形状に応じて，骨欠損部を軟骨片，骨パテ，有茎筋膜弁等で充填した．びらんを呈した病的皮膚以外は可能な限り温存した．鼓膜穿孔を来した例では，鼓室形成術を同時に行った．stage IV で乳突腔に広範に進展した例では外耳道形態の保存および再建が困難であったため，subtotal petrosectomy を行った．手術に伴う合併症はなかった．術後の外耳道形態の不具合に起因する合併症はなく，外耳道真珠腫の再形成はなかった．乳突削開部に真珠腫が遺残再発した 1 例に対しては再手術を行った．
【考察】
術後の状態を良好に保つためには，進展範囲に応じた適切な術式選択が重要であると考えられた．

P16-3 手術を施行した外耳道真珠腫症例の臨床的検討

成尾 一彦[1]，堀中 昭良[1]，松山 尚平[2]，北原 糺[3]
[1]奈良県総合医療センター 耳鼻いんこう科，[2]日本生命病院 耳鼻咽喉・頭頸部外科，
[3]奈良県立医科大学 耳鼻咽喉・頭頸部外科

【はじめに】外耳道真珠腫は外耳道に角化物が堆積し炎症と骨破壊が生じる疾患である．軽症例では保存的治療で病勢を制御することが可能であるが，耳痛が強く保存的治療が困難な症例や病変が外耳道以外に鼓室や乳突蜂巣，顎関節など周辺に進展した例では手術が必要となる．今回当科で手術を要した外耳道真珠腫症例の臨床的検討を行ったので報告する．
【対象と方法】2018 年 1 月から 2023 年 5 月に当院で手術を施行した外耳道真珠腫 15 症例（男性 8 例，女性 7 例，年齢は 11 歳から 82 歳で平均 49.3 歳，中央値 56 歳）につき診療録をもとに臨床的検討を行った．
【結果】主訴は，耳痛 8 例，難聴，耳閉感，耳漏が各 2 例，耳出血が 1 例であった．症状として，耳痛 12 例，難聴 12 例，耳閉感 14 例，耳漏が 7 例，耳出血 1 例に認めた（重複あり）．両側は 1 例のみ（対側は保存的治療）で残り 14 例は片側性であった．初発 14 例，再発は 1 例（6 年前手術既往あり）であった．喫煙は 4 例に認め，慢性腎不全で透析中の症例は 1 例であった．ビスホスホネート製剤使用例はなかった．外耳道内の病変部位（前壁・下壁・後壁・上壁）は全周性 3 例，前・下・後壁 5 例，前・上壁 2 例，下・後壁 2 例，後・上壁 1 例，下壁のみと後壁のみが各 1 例であった．進展範囲（外耳道・鼓室・乳突部・顎関節）では，外耳道内限局 8 例，外耳道から鼓室（鼓膜）への進展 3 例，外耳道から乳突部への進展 3 例，外耳道から鼓室・乳突部・顎関節への進展 1 例であった．Naim 分類で IIb：1 例，III：10 例，IV：4 例で，奥田の分類で II：1 例，III：7 例，IVa：7 例であった．術式は，外耳道形成術単独 9 例，外耳道形成術＋鼓室形成 2 例，外耳道形成術＋乳突削開術 3 例，外耳道形成＋鼓室形成術＋乳突削開術が 1 例であった．手術アプローチは耳内法 8 例，耳後切開 7 例であった．術後 6 か月以上経過観察した 11 症例のうち外耳道の処置が不要となったのが 5 例，4 か月に 1 度の処置（通院）が必要な例が 5 例，2 カ月に 1 度の処置（通院）が必要な例が 1 例であった．再手術を必要とした症例はなかった．
【考察】外耳道真珠腫は慢性腎不全で血液透析している症例やビスホスホネート製剤使用例に生じやすいとされており当科でも高齢者中心にそのような症例は散見されるが，保存的治療でかろうじて制御可能あるいは本来手術が望ましいが承諾を得られず外来治療を継続している症例もある．一般に Naim 分類 III 以上が手術適応とされており，本検討でも手術施行例は 1 例を除きすべて Naim 分類 III あるいは IV の症例であった．Naim 分類 II で手術した症例は，外耳道深部に痂皮が堆積し外来での処置に苦痛を伴うため手術となった症例で手術所見では下壁に上皮のびらんと骨面が露出していた症例であった．以前より閉塞性角化症との鑑別が議論となっているが，術前に厳密に両者を鑑別することは困難な場合もあると思われる．術式は，外耳道形成術単独例から鼓室形成や乳突削開を追加する例まで病変範囲により決定されていた．手術で病的骨組織を充分に除去し外耳道壁が平滑になるように努めているが，術後数カ月に 1 度外来処置が必要な症例も少なからずみられた．術後経過観察期間が短く現時点で再手術を要した症例はないが，今後長期の経過観察が必要である．
【参考文献】
1）Naim R，Linthicum F Jr，Shen T，et al: Classification of the external auditory canal cholesteatoma. Laryngoscope 115: 455-460，2005.
2）奥田 匠，長井慎成，中西 悠，他：臨床所見に基づいた外耳道真珠腫の進展度分類案．Otol Jpn 24: 175-180，2014.

P16-4 外耳道の先天性真珠腫が疑われた 1 例

大崎 康宏，辻村 慶
市立池田病院 耳鼻いんこう科

症例は 17 歳女性．数日前から右耳痛があり，耳漏も出現したため近医耳鼻咽喉科を受診し，右外耳道上壁の著明な膨隆を認めたため当科へ紹介となった．外傷歴や耳手術歴はなく，耳触りの癖もなかった．外耳道上壁に付着した痂皮を除去したところ腫脹部内に多量のケラチン貯留を認めた．側頭骨単純 CT では外耳道上壁の全長にわたって軟部陰影を認めたが，外耳道の骨壁破壊は認めず，鼓室内や乳突洞内にも軟部陰影を認めなかった．拡散強調 MRI では CT の軟部陰影に一致して高信号を認めた．局所処置によって外耳道上壁裏のケラチンを清掃すると腫脹も改善し，鼓膜には異常がなく聴力も正常であることを確認したが，ケラチン排出の停止には至らなかった．外耳道上壁皮下の真珠腫様病変と診断し，全身麻酔下に耳後切開にて摘出術を行ったところ，腫瘤は舟状窩裏の外耳道入口後上部を中心に存在し，外耳道上壁裏を伝って奥（鼓膜）側へ進展，骨部外耳道の途中で外耳道上部へ開口していた．耳介軟骨や耳下腺を含めた周囲組織との連続性はなく，中耳腔への進展もなかった．上皮進展部を切除し，骨露出部などを側頭筋膜で覆って手術終了とした．病理検査では重層扁平上皮組織および一部に異物肉芽腫との結果であった．本症例の腫瘤は手術時点では外耳道上部に開口していたが，もともと外耳道損傷などの既往もないため，手術までの局所処置によってできた瘻孔であるとすると先天性外耳道真珠腫と呼ばれる病態であった可能性もある．または Belenky らの分類の type I と呼ばれる，第一鰓裂由来の嚢腫であった可能性もある．本症例の解剖学的特徴を考察する．

P17-1 当院における側頭骨骨折の検討 ー外リンパ瘻を疑う症例の探索

茂木　英明[1]，西尾　信哉[2]，宇佐美真一[2]
[1]相澤病院　耳鼻咽喉科，[2]信州大学医学部　人工聴覚器学講座

【はじめに】
側頭骨骨折は頭蓋骨骨折の約 20% を占めると報告されている．伝音／感音難聴，めまいや顔面神経麻痺などを来すため，耳鼻科医が関与する頭部外傷の一つとして重要である．しかし重篤な外傷による頭蓋内病変やそれによる意識障害，他部位の外傷も併発している場合も多いため，救急科，脳神経外科や整形外科での病態評価や治療が優先される．急性期に耳鼻科が介入する状況はあまりない．急性期を脱し全身状態が安定したところで耳鼻科医による評価が行われるが，症状が軽微，または中枢性によるものと考えられた際には必ずしも耳鼻科医に照会されるとは限らないと思われる．

外リンパ瘻は，耳かき外傷に見る直接的な中耳経由の外傷以外にも，頭部外傷でも発症するため外リンパ瘻のカテゴリー分類 1b に「他の外傷（頭部外傷，全身打撲，交通事故など）」と分類されている．しかしながら頭部外傷による外リンパ瘻に関して，その蓋然性は高いと思われるが，前述のとおり患者の状況によっては診療する機会が少ないと思われる．今回，当院で治療を行なった頭部外傷のうち，側頭骨骨折の症例に関して検討を行った．

【方法と対象】
当院の救急救命センター（ER）は 1 次から 3 次救急に対応し年間の受診患者数は約 35,000 人である．2018 年 4 月から 2023 年 3 月までの 5 年間に，ER に受診，搬送された頭蓋骨骨折症例を抽出し診療録の記載内容や画像等について後方視的に検討した．

【結果】
頭蓋骨骨折の症例は 145 例でその内，側頭骨骨折を含む症例は 50 例であった．受傷時の年齢は 16-94 歳（中央値：69 歳），男性 29 例，女性 21 例であった．単純な側頭骨骨折のみの症例はわずか 1 例であった．49 例は複合的な多発外傷であり，重複を含み，外傷性くも膜下出血 27 例，脳挫傷 18 例，硬膜下／外血腫 24 例，頭部以外の外傷併発 12 例と重篤な症例も含まれていた．

50 例中，入院経過で難聴の自覚について診療録記載があるものは 15 例（30%）であった．これらは頭部 CT で外耳中耳や乳突蜂巣に液体成分の貯留を示す軟部陰影を認めていた．CT でこのような軟部陰影を認める症例は 28 例あり，一方，軟部陰影を認めなかった 22 例はすべて難聴の自覚は無かった．めまいについては中耳乳突蜂巣に軟部陰影を認める症例では 8 例（29%），軟部陰影を認めない症例では 5 例（23%）と大きな差はなかった．

側頭骨骨折 50 例のうち，耳鼻科へ紹介された症例は 12 例であった．10 例は難聴やめまい症状の精査目的での紹介，2 例は遅発性に顔面神経麻痺を発症した症例であった．症状の経過や検査結果から外リンパ瘻が疑われた症例は 2 例あったが，いずれも確定診断には至らず，試験鼓室解放などは行われていなかった．

【考察】
2019 年末からの新型コロナウイルス感染禍により，外出自粛の影響から全体的に外傷患者が減少していた．一方，高齢者の転倒での受傷は多かった．側頭骨骨折を契機とし難聴の訴えのあった症例は 50 例中 15 例で，耳鼻科での精査で外リンパ瘻が疑われる症例が 2 例であった．様々な状況を理由に確定診断に至ることができなかったが，頻度は高くないものの頭部外傷による外リンパ瘻を拾い上げることができそうである．今回は後方視的な診療録レビューであり詳細を検討することはできないが，当院耳鼻科医の関与が少ないことには反省の余地がある．今後，外リンパ瘻 CTP 検査の迅速化などができれば，頭部外傷に関連する難聴やめまい診療に耳鼻科医が積極的に寄与できるものと思われた．

P17-2 当科における CTP 陽性外リンパ瘻症例の経過

西嶋 文美[1]，永田 博史[1]，松田 帆[2]，池園 哲郎[2]
[1] 翠明会山王病院 耳鼻咽喉科，[2] 埼玉医科大学 耳鼻咽喉科

【はじめに】外リンパ特異的タンパクである CTP（Cochlin-tomoprotein）は，外リンパ瘻診断基準における確定診断項目の一つであり，ELISA 法による CTP 検査が 2022 年 7 月から保険適用となった．CTP 検査は特異度の高い検査であるが，結果の解釈は注意を要する．外リンパ液の漏出が断続的である，漏出がごく少量である場合は，瘻孔が存在しても CTP 陰性となるため，臨床症状と合わせて診断していく必要がある．今回当科で CTP 陽性だった外リンパ瘻確定症例の CTP の経過を検討した．【対象】対象症例は 2018 年 6 月から 2022 年 12 月の間に，モノクローナル抗体を用いた ELISA 法で CTP 陽性（60ng/ml 以上）だった 22 耳である．平均年齢 56 歳（24 ～ 79 歳），性別は男性 7 耳，女性 15 耳．カテゴリー分類ではカテゴリー 1(1)b が 2 耳(9.1%)，カテゴリー 2 が 3 耳(13.6%)，カテゴリー 3 が 3 耳(13.6%)，カテゴリー 4 が 14 耳（63.6%）であった．誘因のないカテゴリー 4 群は，めまいのみが 1 耳，難聴のみが 1 耳，難聴とめまい合併が 12 耳で，難聴の経過は変動性 7 耳，進行性 3 耳，突発性 3 耳であった．進行性難聴と変動性難聴の 1 耳ずつ以外の 11 耳およびめまいのみの 1 耳は，外リンパ瘻参考症状を認めた．【結果】術前に外来で CTP 検査が施行できた症例は 3 耳であり，外来検査での CTP 検査の結果は，中間値 1 耳，陰性 2 耳であった．中間値の 1 耳はカテゴリー(1)b 再発疑い例で，陰性例 2 耳はカテゴリー 2，カテゴリー 4 であった．再手術例は 7 耳（31.8%）で，カテゴリー 1(1)b は 2/2 耳（100%），カテゴリー 2 は 2/3 耳（66.7%），カテゴリー 3 は 1/3 耳（33.3%），カテゴリー 4 は 2/14 耳（14.2%）と，誘因のある症例で再手術例が多い傾向にあった．再手術例 7 耳中，初回手術時に CTP 陽性だった症例は 6 耳，中間値は 1 耳であった．中間値 1 耳はカテゴリー 4 症例で約 4 年後の再手術時に CTP 陽性と確認された．初回手術時に CTP 陽性だった 6 耳の再手術の時期は，2 週間以内が 2 耳，2 週間以降 3 か月以内が 1 耳，3 か月以降 1 年以内が 1 耳（11 カ月），3 年以上 2 耳で，5 耳は一旦症状が改善した後に再燃し，1 耳は聴力が改善したがめまいが残存した症例だった．再手術時の CTP の結果は，陽性が 1 耳，中間値が 4 耳，陰性が 1 耳で，カテゴリー 1(1)b の 4 年後再発例以外は CTP 値は低下していた．なお CTP 陰性例以外は難聴，めまいは術後落ち着いている．陰性だった症例は，めまいが継続する症例でその後 3 回目の検査も陰性であり，いわゆる irritable labyrinth を疑う症例であった．【考察】外来と手術で CTP 検査の結果が解離した原因として，従来から指摘されている外リンパ液の漏出が断続的で採取した時期にたまたま漏出していなかったのか，または外来採取時は手術時よりも生理食塩水の回収量が少ない傾向にあるなど手技の差も影響していた可能性が推察される．よって外リンパ瘻の誘因や参考症状のある症例では従来から言われている通り繰り返し検査行うか，または臨床経過によっては検査結果が出るまでに時間がかかるため試験的鼓室開放を兼ねた内耳窓閉鎖術を行い，その際 CTP を確認しておく必要があると考えられる．再発手術例の中で，CTP 陰性となり irritable labyrinth が疑われる症例があった．再手術時も CTP を測定することにより，病態把握の参考になると考えられた．

P17-3

聴力正常例と軽度難聴例において 内リンパ水腫が DPOAE に及ぼす影響

吉田　忠雄，小林　万純，杉本　賢文，曾根三千彦
名古屋大学　耳鼻咽喉科

【はじめに】メニエール病（MD）の本態である内リンパ水腫（EH）は造影 MRI で評価が可能となったが，無症状側耳でも EH が確認されることがある．DPOAE は異なる 2 つの周波数の同時刺激に対して生じる歪成分の音響を測定し，結果として得られる DP-gram は純音聴力検査の結果と類似することが多く報告されている．EH を伴う症例では，内リンパの増加により外有毛細胞の動作点が変化することで DPOAE に影響を及ぼすとの仮説がある．今回，聴力正常例と軽度難聴例を対象に，DPOAE の所見と EH の関連性について検討した．【対象と方法】蝸牛前庭症状を有し，造影 MRI かつ DPOAE を行った 403 例 466 耳のうち，純音聴力検査の全周波数で聴力閾値が 35dB 以下であった例を対象とし，聴力閾値が≦ 25dB の群（group1: 130 例 172 耳）と，1 つ以上の周波数で閾値が >25dB の群（group2: 57 例 67 耳）で DPOAE の検出の有無と振幅を比較検討をした．MRI は 3 テスラとし，通常量のガドリニウム静注 4 時間後に撮像を行い内リンパ水腫評価を行った．内リンパの有無は従来の報告通り，なし，軽度，著明の 3 段階とした（図）．【結果】group 間の平均年齢，性別には有意差を認めなかった．平均聴力は group1 で 10.1dB，group2 で 19.7dB であった．両群間で EH の分布に差は認められなかった．疾患の内訳は，難聴例の対側無症状耳が 55 例と最も多く，次いでめまい症が 49 耳，Definite MD が 13 例，Probable MD が 14 例，その他 108 耳であった．DPOAE の振幅および Signal to noise ratio と EH の有無に相関は認めなかった．しかし，蝸牛に EH が存在する例では，EH を認めない症例と比較して 1501Hz から 4000Hz の周波数で有効な DPOAE 反応が得られやすい傾向を見られた．【考察】過去の報告では，メニエール病症例で平均聴力が 40dB 以上であったにも関わらず，60% 以上の耳に DPOAE 反応が見られたなど，EH の存在が推定される耳についての予期せね DPOAE 反応についての報告が認められる．本研究でも EH を認めるが聴力は正常あるいは軽度難聴である耳では EH を認めない耳と比較して DPOAE 反応が特定の周波数領域ではむしろ良好に見られ，基底膜のコンプライアンス変化を伴う内耳の形態的変化を示している可能性が示唆された．

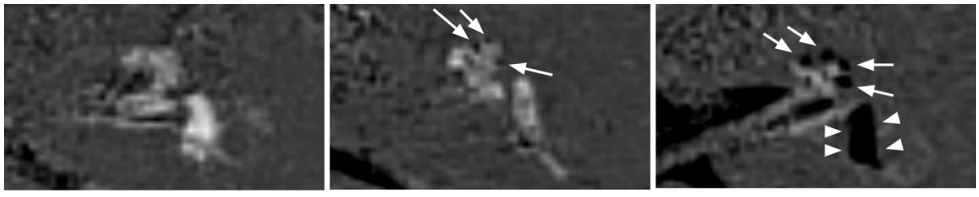

P17-4　聴力検査の実施時間調査と待ち時間短縮に向けた取り組み

古川　孝俊，長瀬　輝顕，古山　聖梨
山形県立新庄病院　耳鼻咽喉科

【はじめに】外来診療において長い待ち時間のために患者満足度を低下させてしまう事例が少なくない．厚生労働省が実施している受療行動調査の中に待ち時間に関する設問があることや，病院機能評価項目の評価要素に待ち時間への配慮があることからも，待ち時間短縮への取り組みは重要な課題であることがうかがい知れる．耳鼻咽喉科における聴力検査は診察の要であるが，様々な音を聞かせるため，どうしても時間がかかってしまう欠点がある．しかし聴力検査にかかる時間の報告は渉猟しえた限りほとんどない現状にある．そこで今回，当科の聴力検査に要する時間に焦点をあて，聴力検査の検査時間に影響を与える因子を検討した．また，検査が実施されるまでの待ち時間短縮の取り組みも行ったので，その効果も検討した．【対象と方法】当科では，検査部部門に聴力検査室があり，検査技師 7 人が均等に聴力検査を行っている．2021 年 10 月および 2022 年 2 月の計 2 ヶ月間に当科にて純音聴力検査を行った患者 153 名（男性 47 例，女性 106 例，7 歳～ 91 歳，平均 62.6 歳）の聴力検査を対象とした（高度認知症や全身状態不良のため検査施行が不良であった症例は除外した）．方法は，対象患者の性別，年齢，患側聴力（6 分法），患側難聴パターン（伝音難聴，感音難聴，混合難聴），聴力検査にかかった時間を調査し，各項目と検査時間との相関について分析・検討した．また，2021 年 10 月と 2022 年 2 月の間に，検査部窓口の受付をしてからから，検査が開始されるまでの待ち時間短縮のための取り組みとして，検査予約枠を 60 分 4 人から 30 分 2 人へ変更し，かつ聴力検査の予約締切を前日から当日検査直前に変更する取り組みを行ったため，その効果についても検討した．【結果】患側聴力と検査所要時間との間に弱い相関があった．一方，性別・年齢・難聴パターン（伝音，感音，混合）と検査所要時間との間には有意な関連がなかった．検査部窓口の受付をしてからから検査開始までの時間短縮の取り組みについては，検査予約枠の変更と予約締切の変更によって，待ち時間が平均 11.2 ± 10.2 分から 10.8 ± 11.9 分へ変化し，有意な時間短縮にはなっていなかったが，10 分以上待たせた患者が 52.7% から 35.1% へ減少しており，長時間待たせる患者を減少させることが出来ていた．【考察】検査時間の報告に関して，緑内障診療・認知機能スクリーニング・胃内視鏡検査の検査時間を検討した報告を渉猟でき，検査時間の短縮により患者の負担が軽減できたと報告されていた．聴力検査時間を調査した報告は見つけられなかった．今回の検討から，患側聴力閾値が高い患者ほど聴力検査に時間を要する傾向があることが分かった．難聴者は，検査をうまく理解できていなかったり，検査音に対する反応が遅れたりすることがあるため，それが影響した可能性がある．高度難聴者の聴力検査予約を長めの時間枠に設定すれば，他の患者の待ち時間短縮に繋がるかもしれないと思われた．また，検査予約枠の変更と予約締切の変更によって，検査部窓口の受付をしてからから検査が開始されるまでに長時間待たせた患者の割合を減少させることが出来，満足度向上に貢献できたのはないかと思われた．聴力検査に関わる時間短縮に向けて，今後も検討を続けていきたいと考えている．

P17-5 メタボリックシンドロームと難聴の関連

羽成　敬広，麻生　沙和，西原江里子，岡田　昌浩，寺岡　正人，山田　啓之，羽藤　直人
愛媛大学　耳鼻咽喉科・頭頸部外科

【背景】
メタボリックシンドローム（以下メタボ）とは，過剰な内臓脂肪蓄積に加えて脂質異常，高血圧，高血糖のうち 2 つ以上該当する病態であり，動脈硬化性疾患のリスク因子とされている．日本でも 40－74 歳で男性の 2 人に 1 人，女性の 5 人に 1 人が，メタボが強く疑われるもの又は予備軍と考えられるものと報告され増加傾向である．また日本において，老人性難聴の有病率は高く，70－74 歳：51.1%，75－79 歳：71.4%，80 歳以上：84.3%，女性ではそれぞれ 41.8%，67.3%，73.3% と推計されている．近年，難聴と高血圧などのさまざまな基礎疾患，習慣などとの関連が報告されているが，メタボとの関連の報告は少ない．そこで今回われわれは，メタボと難聴の関係について検討を行ったため報告する．
【対象】
対象は，愛大（愛媛大学）コホート研究（AICOS）のベースラインデータに登録された愛媛県八幡浜市，内子町在住の計 1006 名で男性 370 名（36.8%），女性 636 名（63.2%），平均年齢は 60.8 歳である．聴力評価は純音検査で気導聴力を測定した．0.5，1，2，4kHz の 4 周波数の平均を算出し，良聴耳の聴力が 25dB 以上で難聴ありと定義した．メタボの基準については国民健康栄養調査の平成 24 年以降に用いられているものに準じ，腹囲が基準値（男性 85cm，女性 90cm）以上で，脂質異常，血圧異常，血糖異常のうち 1 つ該当するものを「メタボの予備軍と考えられるもの」，2 つ以上該当するものを「メタボが強く疑われるもの」と定義した．メタボなし，予備軍，強く疑われるものの 3 区分，年齢は 60 歳未満，60 歳以上 70 未満，70 歳以上の 3 区分に分類し，それぞれのオッズ比を算出し，年齢，性別，喫煙歴，うつ病の既往，BMI，職業，教育歴，年収を調整因子とした．
【結果】
被験者全体ではメタボのないものと比較し，予備軍の Odds ratio（以下，OR）は 0.68（95%CI: 0.37-1.21），強く疑われるものの OR は 1.11（95% CI: 0.60-20.4）と有意な関連は認めなかった．60 歳未満では，予備軍で OR 3.94（95% CI: 0.74-21.8），強く疑われるもので OR 6.52（95% CI: 1.13-40.6）と，強く疑われるものでは，有意に難聴が多い結果であった．60 歳－70 歳，70 歳以上では，難聴とメタボとの有意な関連は認めなかった．
【結論】
メタボが強く疑われるものでは早期に難聴が出現しやすい可能性が示され，他疾患でも同様ではあるが，生活習慣病への早期介入により，難聴の早期発症を抑制できる可能性があると示唆された．

表．メタボリックシンドロームと難聴の関係

メタボリックシンドローム	Prevalence (%)	OR (95%CI)
Overall (n=1006)		
なし	188/791 (23.8)	1.00
予備軍と考えられる	30/127 (23.6)	0.68 (0.37-1.21)
強く疑われる	31/88 (35.2)	1.11 (0.60-2.04)
P for trend		0.95
Age <60 (n=368)		
なし	18/300 (0.06)	1.00
予備軍と考えられる	5/49 (10.2)	3.94 (0.74-21.8)
強く疑われる	4/19 (21.1)	6.52 (1.13-40.6)
P for trend		0.03
60≦Age＜70 (n=465)		
なし	105/371 (28.3)	1.00
予備軍と考えられる	12/49 (24.5)	0.61 (0.26-1.38)
強く疑われる	12/45 (26.7)	0.88 (0.34-1.94)
P for trend		0.53
Age>70 (n=173)		
なし	65/120 (54.2)	1.00
予備軍と考えられる	13/29 (44.8)	0.29 (0.09-0.89)
強く疑われる	15/24 (62.5)	0.84 (0.25-2.93)
P for trend		0.53

調整因子：年齢、喫煙歴、うつ病の既往、BMI、教育歴、年収

P17-6 健聴者における雑音下文聴取閾値 J-Matrix test と雑音下語音明瞭度の関係

岡　龍也[1]，中市　健志[1]，山岡　香央[2]，坂井　友美[2]，岡本　康秀[3,4]
[1] リオン株式会社　技術開発センター，[2] 株式会社ファンケル　総合研究所，
[3] 東京都済生会中央病院　耳鼻咽喉科，[4] 慶應義塾大学　耳鼻咽喉科

【目的】

2020 年本学会ワーキンググループより人工内耳の装用評価として Japanese-Matrix test を活用した報告がされている．J-Matrix test のメリットは適応法により被験者回答の正誤に伴い音声レベルが自動で上昇下降する閾値検査であるため天井効果や床効果による影響がない．本稿では，健聴者における J-Matrix test の雑音下文聴取閾値と従来報告されている雑音信号を負荷した 67-S 語音聴力検査（以下 67-S）の雑音下語音明瞭度を比較した．

【方法】

実験は 30~60 歳代（平均 52 歳）の健聴者 70 名を対象に防音室（RION AT-81）にて実施した．J-Matrix test の測定条件は音声と共に雑音信号を被験者正面スピーカより提示する Noise Front（NF），音声信号は正面，雑音信号を右側スピーカより提示する Noise Right（NR），左側スピーカより提示する Noise Left（NL）の 3 条件である．結果は雑音下における 50% 聴取閾値とノイズレベルとの差を SN 比で表す（雑音下文聴取閾値）．67-S は雑音信号を 64 dBSPL に固定し SN 比が 0，－5，－10 dB（SN_0，SN_{-5}，SN_{-10}）となるように音声信号レベルを設定した．雑音信号はスピーチノイズ（JIS T1201-1）とした．

【結果】

J-Matrix test の結果は平均値±SD で表し NF，NR，NL において－6.6±0.9，－12.5±1.4，－13.7±1.5 dB であった．雑音下 67-S の結果は平均値±SD で表し SN_0，SN_{-5}，SN_{-10} において 88.4±6.5，80.8±8.6，63.9±10.7% であった．NF に対する SN_0，SN_{-5}，SN_{-10} には相関がみられなかった（$p>0.05$）．

【考察】

J-Matrix test の NF における雑音下文聴取閾値の平均は－6.6 dB であった．一方で雑音下 67-S の SN_{-10} においては 63.9% と 50% を下回らず，50% の語音明瞭度を得るには SN 比が－10 dB 以下である必要が図より示されている．雑音下文聴取閾値と雑音下語音明瞭度の SN 比に差が生じている理由として雑音下で提示している音声の違いが考えられる．J-Matrix test の音声は文を使用しているのに対し 67-S では単音節を使用している．文よりも単音節の聞き取りの方が容易であることが予想され 67-S の方がより悪い SN 条件において音声を弁別できることが考えられる．雑音下における音声の聴取検査において文聴取閾値検査（SN dB）と語音聴力検査（SN%）の結果の違いと音声の特徴を理解し目的に合った検査を選択する必要があると考える．本実験では健聴者を対象としたが今後は難聴者を対象とし両検査の結果を比較する必要がある．

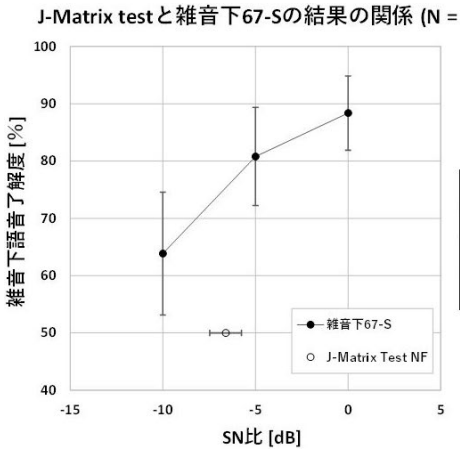

両結果の相関係数と p 値

	NF	NR	NL
SN_0	r = -.08，p = .50	r = .06，p = .62	r = -.03，p = .78
SN_{-5}	r = -.19，p = .11	r = -.24，p = .04	r = -.09，p = .46
SN_{-10}	r = -.17，p = .16	r = -.22，p = .06	r = .04，p = .75

P18-1 両側感音難聴を呈した小児サルコイドーシス例

喜夛 淳哉，佐原 聡介，新村 大地，中西 啓，三澤 清
浜松医科大学 耳鼻咽喉科・頭頸部外科

【はじめに】サルコイドーシスとは乾酪壊死を伴わない類上皮肉芽腫を認める原因不明の全身性疾患で，発症部位により多様な臨床像を示す．サルコイドーシスに伴う感音難聴は神経サルコイドーシスの一部とされ，聴力経過や聴力像は多彩である．今回変動する聴力経過により機能性難聴との鑑別に難渋した小児サルコイドーシス症例を経験したので報告する．【症例】症例：10 歳，女児．主訴：左難聴．既往歴：自閉症スペクトラム，ADHD．家族歴：自閉症（兄）．現病歴：1 ヶ月前からの左自閉感，左耳鳴の訴えあり，某年 4 月に前医総合病院を受診．前医受診時には会話は可能な状態であったが，純音聴力検査で左重度難聴および右中等度難聴を示唆する結果であった．ABR 検査より聴力検査結果の再現性が確認され精査目的に同月当科紹介となった．初診時所見：両側鼓膜所見正常．ふらつきや眼振等の平衡機能障害なし．両側眼球結膜の充血あり．会話はかみ合わず継続困難．初診時の純音聴力検査では右 80dB, 左 110dB（3 分法）で，OAE 検査にて左側 2kHz に反応あり．機能性難聴の可能性否定出来ず，ASSR を実施するまでの 3 週間の間に難聴は進行し両側重度難聴となった．PSL1mg/kg の漸減投与を行うも聴力の改善は得られなかった．CT，MRI では急性感音難聴の原因となるような所見なし．眼球結膜充血の評価を眼科に両側ぶどう膜炎示唆する所見あり．ガリウムシンチで集積のあった上咽頭の生検を行ったところ，咽頭扁桃に類上皮肉芽腫が散見されサルコイドーシスの診断となった．ステロイドパルスを 2 クール，MTX の内服を行った．ぶどう膜炎の改善を認めるも，聴力は改善せず発症後半年で右人工内耳，3 ヶ月後に左人工内耳の植込を行った．音入れ後，3 ヶ月の語音明瞭度は左右ともに良好であった．【考察】サルコイドーシスとは同時性あるいは異時性に全身臓器に発現する乾酪壊死を伴わない類上皮細胞性肉芽腫を認める原因不明の疾患である．サルコイドーシスに伴う神経障害は神経サルコイドーシスとも呼ばれ全体の 5-7% とされ，そのうち感音難聴を伴うものは 6.5% と報告される．難聴の特徴として突発性に発症し，急速に変動性に進行し非対称的であると報告されており，本症例の聴力経過に一致していた．治療方針としては重要臓器の障害や生命予後に影響がある場合高容量ステロイド投与が第一選択となるが，感音難聴の約半数で聴力回復が見込まれる．本症例では聴力の改善は得られず人工内耳の適応となった．人工内耳まで至る神経サルコイドーシスの報告は稀であり，文献的考察を交えて報告する．

P18-2 両側感音難聴を契機に診断された抗リン脂質抗体症候群の一例

麻生　沙和，西原江里子，岡田　昌浩，寺岡　正人，羽藤　直人
愛媛大学　耳鼻咽喉科・頭頸部外科

【緒言】抗リン脂質抗体症候群とは，動静脈血栓症や血小板減少症，習慣性流産など様々な症状を来しうる自己免疫疾患である．今回我々は，両側感音難聴を契機に診断された抗リン脂質抗体症候群の一例を経験したので，報告する．【症例】48 歳男性．6 か月前に右難聴を自覚．近医を受診し，経過観察となった．1 か月前にめまい・嘔吐が出現し，前医に入院．その後，緩徐に進行する左難聴を認め，ステロイド治療が行われたが改善せず，当科を紹介受診した．両側鼓膜所見は正常．標準純音聴力検査で右 36.3dB, 左 88.8dB（4 分法）と閾値上昇, DPOAE でも両側で反応低下を認めた．側頭骨 CT では明らかな異常所見は認めず，血液検査で MPO-ANCA，PR3-ANCA，梅毒 RPR，TP 抗体，T-SPOT はいずれも陰性であった．当科入院後，Cogan 症候群や Vogt- 小柳 - 原田病などの鑑別目的で眼科を受診したが，眼内に異常所見は指摘されなかった．大動脈炎症候群や ANCA 陰性 OMAAV の鑑別目的で全身造影 CT を撮像したところ，両側肺動脈に血栓を認め，抗凝固薬の内服を開始．ループスアンチコアグラントを測定したところ，陽性であり，抗リン脂質抗体症候群の可能性が考えられた．血栓傾向の副作用もあることから，ステロイド治療は行わない方針とし，退院後に補聴器の装用を開始した．3 か月後の血液検査でもループスアンチコアグラント陽性であり，抗リン脂質抗体症候群と診断した．その後，抗凝固薬の内服を継続し，両側肺動脈の血栓は消退したが，現時点で聴力の改善は認めず，聴力のフォローを継続している．【考察】本邦において，難聴を呈する抗リン脂質抗体症候群の報告は散見されるが，感音難聴を契機に診断される症例は極めて稀である．本症例では，血栓症に関連する既往歴はなく，偶発的に発見された肺動脈血栓症も無症状であった．進行性感音難聴症例では，抗リン脂質抗体症候群の可能性も考慮し，全身造影 CT などの精査を行う必要があると考えられた．

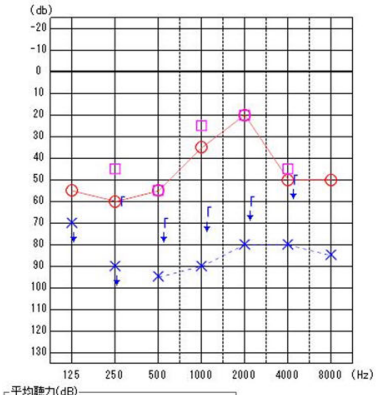

平均聴力(dB)

	3分法	4分法	5分法	6分法
右	36.7	36.3	44.0	35.8
左	88.3	88.8	(88.0)	85.8

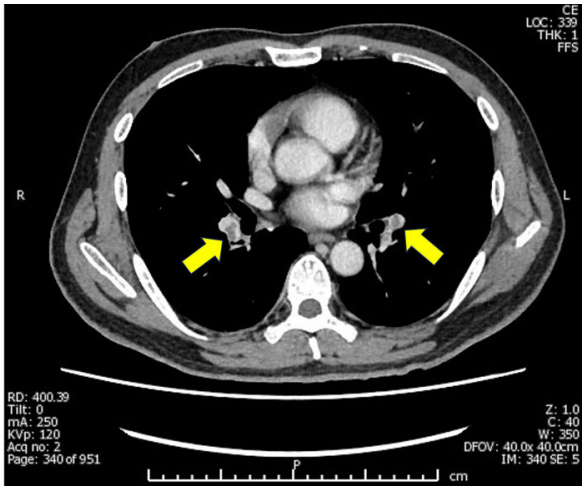

P18-3 一酸化炭素中毒による急性感音難聴の 1 例

遠藤　拓弥[1]，鈴木　　淳[1]，池田　怜吉[2]，香取　幸夫[1]
[1] 東北大学　耳鼻咽喉・頭頸部外科，[2] 岩手医科大学　耳鼻咽喉科頭頸部外科

【背景】一酸化炭素（CO）は，無色，無味，無臭のガスで，ヘモグロビン（Hb）などのヘム含有タンパク質と高い親和性で結合し，酸素運搬能力を低下させ，種々の細胞機能を阻害する．CO 中毒による感音難聴の既報はあるが，聴覚機能を詳細に評価した報告は少なく，その障害部位は明らかになっていない．今回，急性 CO 中毒による感音難聴を発症した症例に対し，詳細な聴力検査と高気圧酸素治療（HBOT）および全身ステロイドによる治療を行った．聴力検査の結果から推測される障害部位の考察を含め，症例の臨床経過を報告する．【症例】20 代女性，自殺企図による意識障害を主訴に当院に救急搬送された．動脈血ガス分析では COHb 濃度が 19.8%（正常値 ：2% 未満）であり，脳 CT と MRI で両側の淡蒼球に異常所見を認めた．急性腎不全と横紋筋融解症を伴っており，重症 CO 中毒として HBOT を含む集中治療を行った．入院 2 日目より徐々に意識が回復し，入院 3 日目には両側難聴と耳鳴を訴えた．入院 7 日目には全身状態が改善し，難聴の評価目的に当科に紹介された．純音聴力検査（四分法で右：45.0dB，左：46.3dB ）の他に，DPOAE 検査，語音聴力検査，ABR 検査，SISI 検査を施行し，両側の内耳障害が示唆された．プレドニゾロン 60mg/日からの漸減投与を行い，部分的な純音聴力の改善（四分法で右：33.8dB，左：38.8dB ）を認めた．【考察】CO 中毒による感音難聴の病態については，内耳性難聴や後迷路性難聴など様々な説がある．動物実験の結果から，Fechter（1995）らは CO 障害の主要な標的は，内有毛細胞および I 型ラセン神経節細胞であり，外毛細胞は影響を受けにくいと報告している．一方で，Makishima（1977）らは大脳皮質聴覚野や中脳下丘などの中枢経路が主要な病変部位であることを報告している．このように，CO 中毒による感音難聴の主要な病態は未だ不明である．本症例の DPOAE の結果からは，CO 中毒による難聴の主病変は蝸牛，特に外有毛細胞であることが示唆された．語音聴力検査におけるロールオーバー現象は後迷路性難聴の病態が混在している可能性を示唆するが，他の聴力検査も内耳性障害を支持する結果であった．重症の CO 中毒は急性期に意識障害を伴うことが多く，難聴や耳鳴の発見や純音聴力検査などの自覚的な検査の施行が困難である．検査時間が短く客観的な検査である DPOAE は，CO 中毒に伴う難聴のスクリーニングに有用であると考えられた．

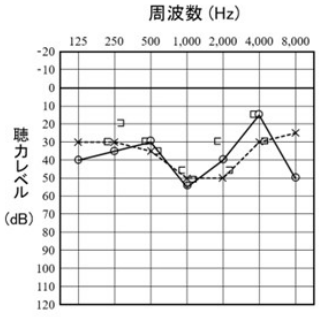

図1. 当科初診時の聴力図

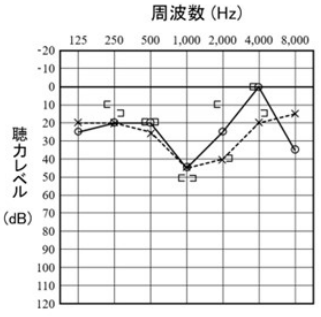

図2. ステロイド投与1週間後の聴力図

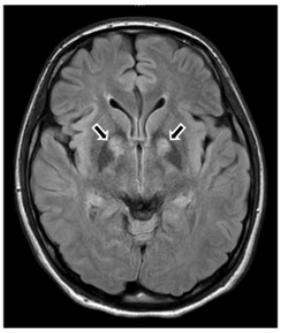
図3 MRI所見 T2強調 両側淡蒼球の高信号

検査	所見
語音聴力検査（67-S）	最高語音明瞭度 右耳 85%（55dB） 左耳 95%（60dB）
自記オージオメトリ	両側 Jeger Ⅱ型
SISI検査	両側 リクルートメント現象陽性
ABR検査	各潜時延長なし Ⅰ-Ⅴ波潜時正常範囲 右側 Ⅴ波閾値 35dB 左側 Ⅴ波閾値 35dB
DPOAE検査	右 1.5～3.0Kで反応低下 左 1.5～4.0Kで反応低下

P18-4 乳癌術後ホルモン療法による耳小骨の溶骨性変化が疑われた伝音難聴の 1 例

高田顕太郎，荒井　康裕，和田　　昂，折舘　伸彦
横浜市立大学　耳鼻咽喉科

【はじめに】耳硬化症，骨形成不全症では耳小骨を含む側頭骨のリモデリングが生じ，伝音性あるいは混合性の難聴を生じるとされている．様々な原因による骨量の減少は，全身の骨の脆弱性を生じ，様々な部位の骨折を引き起こすため，耳小骨の脆弱化や骨折も生じうると容易に想定される．しかしこれまで，骨量減少と耳小骨の変化や骨折に言及した報告は限られており，実際に耳小骨の溶骨性変化や骨折を手術所見として認めた報告は，確認できなかった．今回我々は，骨量低下を伴った乳癌術後ホルモン療法中に難聴を発症し，手術所見にて耳小骨の溶骨性変化を確認した 1 例を経験したため報告する．
【症例】75 歳, 女性．閉経後．右乳癌術後に X-2 年前からホルモン療法としてアロマターゼ阻害薬（アナストロゾール）を内服し，骨粗しょう症予防にエディーロールを内服していた．骨密度（前腕骨）；X 年 Y+2 月時点の BMD：0.361g/cm2，YAM　77% で，骨量低下あり．これまで検診等で難聴を指摘されたことはなく，X 年 Y-1 月下旬に左耳の聞こえにくさ感じていた，Y 月中旬に左難聴にて近医受診．純音聴力検査（4 分法）で左 41.3dB（10 ～ 15dB 程度の A-B gap），左突発性難聴の診断でプレドニゾロン 20mg/day を内服漸減投与されるも，聴力不変．精査目的で Y 月末に当科に受診．初診時に両側鼓膜に異常なく，左気導聴力は 51.3dB（15 ～ 30dB の A-B gap），ティンパノグラムは両側 A 型，アブミ骨筋反射は左耳刺激で同側反応なし・対側反応ありであった．CT で両側の中耳・内耳に明らかな異常なし．左耳硬化症を疑い，X 年 Y+5 月に左アブミ骨手術の方針となった．手術時にキヌタ骨の体部から長脚にかけて虫食い状に細くなっており，アブミ骨は頸部がやや細くなっていた．ツチ骨・キヌタ骨・アブミ骨それぞれが，可動性良好であったが，キヌタ骨長脚は細く索状になって，振動は十分に伝わらなかった．キヌタ骨長脚は切除，病理検体として提出し，鼓膜面に薄切軟骨を接合したアパセラム人工耳小骨（P 型）をアブミ骨頭にはめ込み IIIc で伝音再建した．術後左気導聴力は 28.8dB まで改善した．術後の病理診断で，摘出したアブミ骨頭に真珠腫を疑う所見は認めなかった．
【考察】本症例は後天的に発症した伝音難聴であり，中耳奇形は否定的と考えられた．また，アブミ骨の可動性および病理所見から耳硬化症も否定的と考えられた．中耳炎の既往もなく，真珠腫性中耳炎を疑う所見もなかった．閉経後のエストロゲン受容体陽性乳癌の治療であるアナストロゾールは，骨粗しょう症を生じることがある．本症例は骨量減少までで，骨粗しょう症のレベルではなかった．しかし，これまでに骨そしょう症患者と骨量減少例どちらも，耳小骨は優位に骨密度が減少し，その骨密度の減少に反比例して，聴力閾値が上昇することが報告されている．また，破骨細胞の機能を亢進させ，骨粗しょう症状態を再現したマウスモデルで，耳小骨は骨吸収が亢進し，菲薄化すると報告されている．今回，アパセラム人工耳小骨を用いた IIIc 伝音再建により良好な聴力改善を得られたことからも，ホルモン療法中の骨量低下状態で耳小骨の溶骨性変化が伝音難聴の主因であったと推察された．今後は健側においても同様の症状が生じるかフォローしていく方針である．

P18-5 突発性難聴初期治療後に対する二次治療の上乗せ効果の検討

鈴木　宏隆，松延　　毅，佐久間直子，臼倉　典宏，青木　秀治，大久保公裕
日本医科大学付属病院　耳鼻咽喉科・頭頸部外科

急性感音難聴診療ガイドラインにおいて，突発性難聴に対する基本的な治療方針としては，エビデンスは確立されていないものの，ほかに有効な治療法が確立されていないことより，ステロイド全身投与が標準治療とされている．その中で治療に奏功しない症例は多く経験され，各施設においてサルベージ治療の実施・検討がなされている．当院でも突発性難聴に対する初期治療としては，以前よりステロイド全身投与を行ってきた．また当院には第 2 種高気圧酸素治療装置を有する高気圧酸素治療室があるため，治療効果不十分な症例に対して，高気圧酸素療法（Hyperbaric Oxygen Therapy，以下 HBO，最大 30 回施行）を提示してきた．2020 年よりさらに鼓室内ステロイド注入療法（intratympanic steroid therapy：以下 ITS，デキサメタゾンリン酸エステルナトリウムを連日 5 日間鼓室内注入）を加えて，ステロイド全身投与治療効果の乏しい症例に対して二次治療として，HBO と ITS を提示し，個々の症例で禁忌が無い限り患者本人の希望で選択し施行している．2020 年 4 月から 2023 年 3 月までに日本医科大学付属病院耳鼻咽喉科・頭頸部外科を受診し，突発性難聴と診断され初期治療としてステロイド全身投与を施行された症例のうち，二次治療として HBO または ITS または HBO+ITS を行った症例は 42 症例であった．内訳は HBO 単独が 8 例，ITS 単独が 12 例，HBO+ITS 併用が 22 例であった．性別は男性 21 例，女性 21 例で，年齢の中央値は 51 歳（9 〜 77 歳），初診時聴力レベルは，Grade 1 が 2 例，Grade 2 が 9 例，Grade 3 が 11 例，Grade 4 が 20 例であった．厚生省特定疾患急性高度難聴研究班による突発性難聴・聴力改善の判定基準に準じて治療効果を評価し，治癒，著明回復を合わせて有効として，回復，不変を合わせて非有効として，治療効果の比較を行った．固定時聴力は治療開始から 3 か月以上経過した最終観察時の聴力とした．二次治療施行群（HBO 単独または ITS 単独または HBO および ITS 併用）の治療効果と二次治療非施行群の治療効果を比較し，二次治療が上乗せ効果となりうるかを検討する．また，聴力予後に影響を及ぼす因子としては，治療開始までの期間，年齢，初診時聴力レベル，めまいの有無が知られているが，二次治療開始までの期間や HBO 実施回数，患者背景として喫煙の有無・高血圧・糖尿病・脂質異常症，症状として耳鳴の有無も含め，それぞれの因子による治療効果の差も検討項目とし，若干の文献的考察を加えて報告する．

P18-6 急性感音難聴を契機に肺癌，髄膜癌腫症の診断に至った 1 例

古賀千佳子，畑　　裕子，田中　祥兵
東京品川病院　耳鼻咽喉科

【はじめに】髄膜癌腫症は肺癌，乳癌などの担癌患者に認められる，脳脊髄膜に癌細胞がびまん性に浸潤した状態である．臨床症状として髄膜刺激症状や中枢，末梢神経障害を呈する．今回我々は急性感音難聴を契機に肺癌，髄膜癌腫症の診断に至った 1 例を経験したので報告する．【症例】66 歳女性．既往に高血圧があり近医通院中であった．X－2 年 5 月繰り返す回転性めまい，右難聴を主訴に前医を受診した．右突発性難聴が疑われ，精査加療目的に当科紹介受診となった．標準純音聴力検査にて右 53.8dB の感音難聴を認めた．右突発性難聴としてプレドニゾロン 60mg から漸減投与を開始したが，4 日後の再診で聴力が悪化していたため，入院加療の方針となった．当院では当時 COVID-19 肺炎のスクリーニング検査として胸部 CT を入院患者全例に実施していた．その結果，肺癌，多発肺内転移，肝転移を疑う所見を認めた．呼吸器内科に精査加療を依頼した結果，肺腺癌 cT2N2M1c，Stage4 の診断となった．急性感音難聴については内耳道転移を疑い，頭部造影 MRI を施行したが頭蓋内に明らかな病変は認められなかった．聴力は一時わずかに改善を認めたものの，その後両側の感音難聴が進行していった．X-1 年 10 月に視力障害が出現した．X-1 年 11 月の頭部造影 MRI で小脳の脳溝や脳幹，脳神経に沿って増強効果が見られ，髄膜癌腫症の診断となった．両側進行性感音難聴も髄膜癌腫症によるものと考えられた．感音難聴に対して，ステロイド投与，高気圧酸素療法を行うも聴力の改善は見られなかった．肺癌に対しては化学療法，全能照射が施行されたが，X 年 1 月原病による死亡退院となった．【まとめ】肺癌による髄膜癌腫症，それによる感音難聴を経験した．高齢者や担癌患者においては，急性感音難聴の原因検索として悪性腫瘍も念頭におく必要がある．

初診時

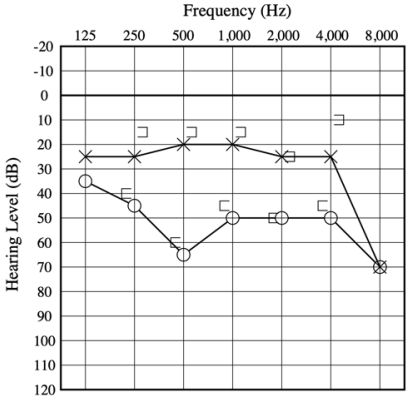
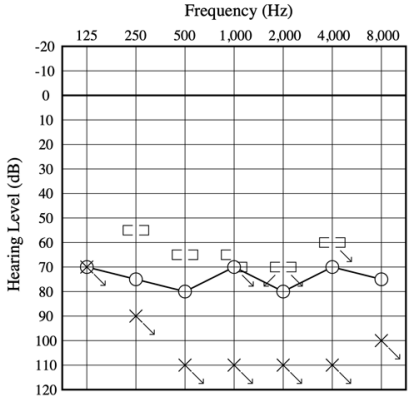
初診から1年5ヶ月